

Afectación renal por *Leishmania* en paciente con infección por el VIH y el VHB no conocida

Teresa Vázquez Sánchez^{1,2}, Esther Ortega Junco^{1,2}, Candela Moliz Cordón^{1,2}, Myriam León Fradejas^{2,3}, Elisa Prieto Sánchez^{2,3}, Domingo Hernández^{1,2}

¹Servicio de Nefrología. Hospital Regional Universitario de Málaga. Universidad de Málaga. Málaga

²REDinREN (RD16/0009/0006). IBIMA. Málaga

³Servicio de Anatomía Patológica. Hospital Regional Universitario de Málaga. Universidad de Málaga. Málaga

NefroPlus 2020;12(2):90-94

© 2020 Sociedad Española de Nefrología. Servicios de edición de Elsevier España S.L.U.

RESUMEN

La leishmaniasis visceral (LV) es una zoonosis causada por el protozoo *Leishmania donovani*. El inicio de los síntomas es insidioso, con malestar general, fiebre, astenia y pérdida de peso. Posteriormente, el intenso parasitismo del sistema reticuloendotelial causa pancitopenia, hepatoesplenomegalia e hipergammaglobulinemia, generando finalmente un cuadro de disfunción hepática con ictericia, hipoalbuminemia y edema. La gravedad depende de la especie de *Leishmania* y de la respuesta inmunológica del huésped. La mayoría de los pacientes no muestran síntomas y se curan espontáneamente; sin embargo, en inmunodeprimidos, supone con frecuencia una infección oportunista con rápida progresión potencialmente mortal. La afectación renal aparece como insuficiencia renal aguda, glomerulonefritis o nefropatía crónica. Asimismo, su tratamiento puede producir nefrotoxicidad.

Presentamos el caso de un varón joven sin antecedentes, con síndrome constitucional e insuficiencia renal. Se constata coinfección por VIH y VHB, y tras varias pruebas, incluyendo biopsia renal y de médula ósea, se diagnostica de glomerulonefritis membranoproliferativa tipo 1 secundaria a LV.

Palabras clave: Insuficiencia renal. Leishmaniasis visceral. Glomerulonefritis membranoproliferativa tipo 1. Coinfección VIH y VHB.

INTRODUCCIÓN

La leishmaniasis visceral (LV) o *kala-azar* es una zoonosis causada por el protozoo flagelado *Leishmania donovani*, un parásito que vive y se multiplica en los monocitos¹. Anualmente se producen, aproximadamente, 400.000 nuevos casos². Es *endémica* en las regiones tropicales y subtropicales, especialmente en Brasil y en algunos países asiáticos, con mayor incidencia en Arabia Saudita³.

El reservorio son animales, como perros y ratas, y el hombre. El vector es el mosquito de arena hembra del género *Phlebotomus*. Las células parasitadas en el huésped pertenecen al siste-

ma reticuloendotelial (SRE). La enfermedad también puede ser transmitida por transfusión sanguínea y por vía sexual, aunque estas son muy raras⁴.

Después de un periodo de incubación de 2-6 meses, el inicio de los síntomas suele ser insidioso, con malestar general, fiebre, astenia y pérdida de peso. Posteriormente, el intenso parasitismo del SRE causa pancitopenia, hepatoesplenomegalia e hipergammaglobulinemia, lo que genera finalmente un cuadro de disfunción hepática con ictericia, caquexia, hipoalbuminemia y edema⁵.

La gravedad de la LV depende de la especie de *Leishmania* y de la respuesta inmunológica del huésped. La mayoría de los pacientes no muestran ningún síntoma y se curan espontáneamente¹. En pacientes inmunodeprimidos se manifiesta con frecuencia como una infección oportunista con progresión rápida y potencialmente mortal.

La afectación renal aparece como insuficiencia renal aguda (IRA), glomerulonefritis o nefropatía crónica. Puede causar daño a nivel intersticial, glomerular y/o vascular, que se expresa en forma de proteinuria, hematuria y leucocituria⁶. También produce daño tubular proximal, con mayor excreción de albúmina y

Correspondencia: Teresa Vázquez Sánchez

Servicio de Nefrología.

Hospital Regional Universitario de Málaga.

Av. de Carlos Haya, 84, 29010 Málaga.

teresavs89@hotmail.com

Revisión por expertos bajo la responsabilidad de la Sociedad Española de Nefrología.

de proteínas, y en las excreciones urinarias de sodio, potasio, calcio, fósforo, magnesio y ácido úrico, con los consecuentes déficits plasmáticos⁷.

Asimismo, el tratamiento de la propia LV puede ser responsable de la afectación renal y en ella los distintos fármacos efectivos tienen un alto riesgo de nefrotoxicidad^{8,9}.

La nefropatía crónica se caracteriza principalmente por descenso del filtrado glomerular (FG), así como dificultad en la concentración y la acidificación de la orina, y se encuentra hasta el 30% de acidosis tubular renal distal según algunas series¹⁰. La sospecha diagnóstica de LV es inicialmente clínica e implica un amplio diagnóstico diferencial con enfermedades como brucelosis, esquistosomiasis, paludismo, histoplasmosis, linfomas y sepsis. La confirmación está determinada por la demostración del parásito en los tejidos afectados⁴. La presencia de amastigotes en el sistema mononuclear fagocítico de la médula ósea supone el 90% de resultados positivos¹¹, seguida de la biopsia hepática y renal.

Sin embargo, este procedimiento puede ser complicado en pacientes con afectación grave por la enfermedad, por lo que se han desarrollado pruebas serológicas alternativas. Las pruebas de aglutinación, los ensayos inmunoenzimáticos (ELISA), la inmunofluorescencia indirecta (IFI) y las pruebas inmunocromatográficas basadas en rK39 (ICT) son las más utilizadas^{12,13}.

En estudios realizados desde 2010¹², las pruebas de aglutinación directa e ICT mostraron los mejores resultados en cuanto a sensibilidad, especificidad y valores diagnósticos, mientras que ELISA, a pesar de poseer buena especificidad (99%), tiene baja sensibilidad (37%) y es falsamente positiva en una gran proporción de individuos sanos, y permanece positiva durante largos periodos después de la curación¹⁴.

CASO CLÍNICO

Presentamos el caso de un varón de 40 años de raza negra que consulta en urgencias por síndrome constitucional y epistaxis leve.

Es originario de Ghana y reside en España desde hace 16 años. No presenta antecedentes familiares conocidos de interés, ni viajes fuera de España desde hace 10 años. Convive con compañeros de piso y sin animales.

Entre sus antecedentes personales destacan consumo previo de cocaína con episodios de epistaxis en el contexto, enolismo y hábito tabáquico hasta hace 1 año, sin tratamiento habitual.

El paciente consulta en urgencias por malestar general, epistaxis leve autolimitada, astenia, náuseas, vómitos de contenido alimenticio y sensación febril no medida con termómetro de varias semanas de evolución. Sin alteraciones en el hábito intestinal, presenta deposiciones de características normales, con pérdida ponderal no cuantificada. La diuresis es mantenida con orina de coloración oscura.

En la exploración física presenta estado general regular, presión arterial de 145/90 mmHg, temperatura de 37,5 °C y deshidratación mucocutánea. Tiene lesiones herpéticas en el labio superior y en el inferior. No presenta focalidad neurológica. La auscultación es rítmica y sin soplos, con murmullo vesicular conservado. Presenta abdomen no doloroso, ruidos hidroaéreos presentes y hepatomegalia no dolorosa, sin esplenomegalia. No presenta edemas.

Se realizan los siguientes procedimientos diagnósticos al ingreso:

- Analítica: hemoglobina, 9,4 g/dl; volumen corpuscular medio, 76; reticulocitos, 2,40%. Frotis, algún esquistocito aislado; plaquetas, 81.000; leucocitos, 2.250; : neutrófilos absolutos, 1,06; tiempo de protrombina, 74%; cociente internacional normalizado, 1,6; glucosa, 85 mg/dl; creatinina, 1,90 mg/dl; filtrado glomerular, 43 ml/min; sodio, 125 mEq/l; potasio, 3,80 mEq/l; cloro, 89 mEq/l; lipasa, 384 U/l, aspartato-transaminasa, 190; alanina-transaminasa, 103; γ -glutamyl-transferasa, 487; fosfatasa ácida, 161; bilirrubina total, 1,10 mg/dl; bilirrubina directa, 0,70 mg/dl; proteínas totales, 10,14 mg/dl; lactato-deshidrogenasa, 363 U/l; ácido láctico, 28,1; gasometría venosa: pH, 7,419; pCO₂, 40,8; bicarbonato, 25,7; ferritina, 2.563 ng/ml; triglicéridos, 193 mg/dl. Orina: microhematuria y proteinuria, 0,7 g/l.
- Radiografía de tórax: índice cardiotorácico normal, hilios engrosados con adenopatías calcificadas. Silueta cardiome-diastínica y parénquimas sin otros hallazgos.
- Prueba rápida de malaria: negativa.

Se procede a ingreso hospitalario para continuar estudio con las siguientes pruebas complementarias:

- Ecografía abdominal: riñones de tamaño agrandado (14 cm) y ecoestructura normal. No presenta ectasia pielocalicial. Hay esplenomegalia de 18 cm, con probables hemangiomas esplénicos y hepático.
- Tomografía por emisión de positrones-tomografía computarizada: moderada captación difusa en ambas glándulas paratiroideas sugerente de proceso inflamatorio, infeccioso, autoinmune, etc. Presenta adenopatías laterocervical derecha y mediastínicas hipermetabólicas, baja captación difusa en ambos parénquimas pulmonares y esplenomegalia con incremento metabólico difuso, todo ello sugerente de proceso reactivo/inflamatorio. Hay disminución de la captación renal bilateral compatible con insuficiencia renal. No hay otros hallazgos indicativos de lesiones neoplásicas.
- Ecocardiograma: hipertrofia concéntrica grave del ventrículo izquierdo con fracción de eyección del ventrículo izquierdo conservada.

En la tabla 1 se muestran los resultados del estudio analítico.

Ante los resultados de las pruebas complementarias con serología positiva para el VIH y el VHB, con persistencia de fracaso renal, se decide realización de biopsia renal.

A continuación, se presenta el informe de la biopsia renal.

Tabla 1. Estudio analítico

		Inmunoglobulinas (Ig)		Subpoblaciones linfocitarias	
VSG	99 mm (< 30)	IgA	246 mg/dl (70-400)	CD19	4,4% (6,0-25,0)
ANA+	109,88 (< 18,0)	IgG	6.370 mg/dl (700-1.600)	CD3	91,3% (55,0-84,0)
ANCA	1/20	IgM	254 mg/dl (40-230)	CD4	9% (31,0- 60,0)
MPO	-			CD8	78% (13,0-41,0)
MP3	+ 8,9 (< 3)	Serología viral		Cociente T4/T8	0,12 (> 1,00)
C3	65 mg/dl (90-180)	VHC	Negativo		
C4	16 mg/dl (10-40)	VHB (copias/ml)	533.694.000		
Proteinograma	Aumento policlonal de fracción gamma	VIH	Positivo		
		PCR CMV (copias/ml)	255		

ANA: anticuerpos antinucleares; ANCA: anticuerpos anticitoplasmáticos de neutrófilos; C3 y C4: fracciones 3 y 4 del complemento; CMV: citomegalovirus; MP3: metaloproteína 3; MPO: mieloperoxidasa; PCR: reacción en cadena de la polimerasa; VHB: virus de la hepatitis B; VHC: virus de la hepatitis C; VIH: virus de la inmunodeficiencia humana; VSG: velocidad de sedimentación globular.

Microscopia óptica

Descripción microscópica (figs. 1 y 2): media de 12 glomérulos con expansión mesangial e irregular incremento de la celularidad. Se observa leve hiperplasia e hipertrofia podocitaria, así como múltiples oquedades en cortes tangenciales de la membrana basal, observadas con plata metanamina. En algunos de los glomérulos se observan amastigotes de *Leishmania*

en los citoplasmas de los podocitos y de alguna célula endotelial. No hay colapso de los ovillos capilares. Los vasos no presentan alteraciones. Hay un intersticio con infiltrado inflamatorio rico en células plasmáticas policlonales (kappa y lambda positivas; IgG4 negativas). Hay leve daño tubular con aislados cilíndricos hemáticos.

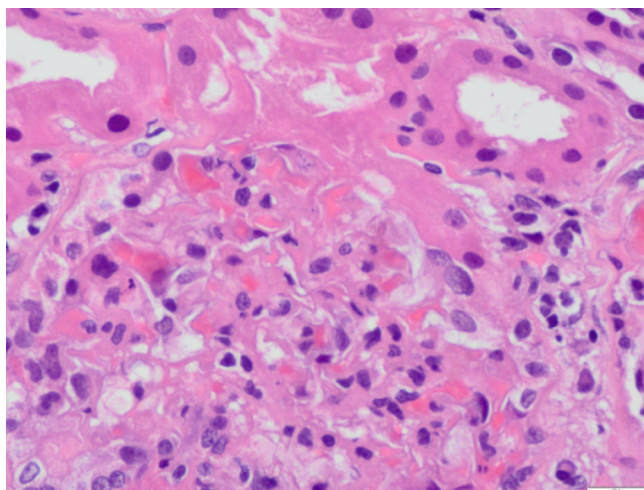


Figura 1. Glomérulos con amastigotes de *Leishmania* en su interior.

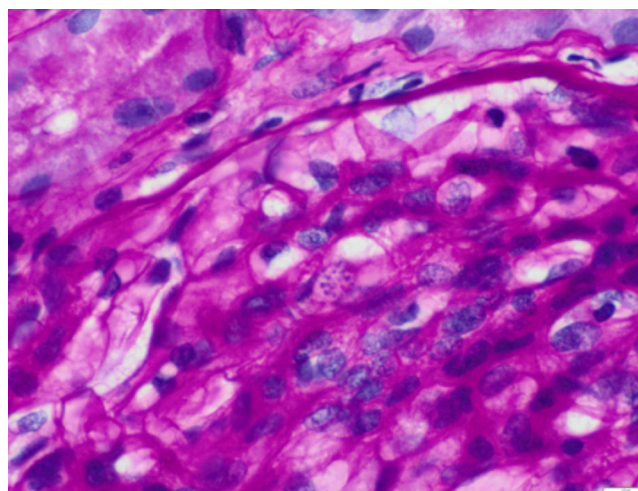


Figura 2. Tinción con ácido peryódico de Schiff. Glomérulos con amastigotes de *Leishmania*. Infiltrado inflamatorio intersticial de células plasmáticas policlonales.

Inmunofluorescencia: IgG (+), IgM (+) y C3 (2+). Negatividad de IgA, fibrinógeno, kappa, lambda, C1q y C4d.

Microscopia electrónica (fig. 3)

Presencia de algunos depósitos electrón-densos granulares a nivel intramembranoso, subendotelial y en el mesangio. Fusión pedicular focal. Alteraciones compatibles con afectación renal por LV de patrón membranoproliferativo.

Biología molecular

Análisis molecular del ADN extraído de la biopsia renal. Detección del gen *TOP2* de *Leishmania (donovani/infantum)* mediante el kit RealCycler DONO (BioRad). Control de amplificación: positivo.

Asimismo, dado el grado de afectación hematológica, se realiza también biopsia de médula ósea (v. fig. 3; fig. 4). Se evidencian abundantes histiocitos con amastigotes de *Leishmania* en su interior, imágenes de hemofagocitosis y áreas de degeneración mucinosa del estroma. Se observa plasmocitosis policlonal.

El análisis molecular del ADN extraído del extendido de aspirado de médula ósea detecta el gen *TOP2* de *Leishmania (donovani/infantum)* mediante el kit RealCycler DONO (BioRad).

Evolución

Se objetiva antígeno de superficie del virus de la hepatitis B positivo con carga viral muy elevada y serología viral positiva para el VIH, desconocidos previamente, así como anticuerpos antinucleares positivos con anticuerpos anti-ADN y ANE (antígeno nuclear extraíble) negativos; y anticuerpos anticitoplasmáticos de neutrófilos antiproteínasa 3 positivos a título bajo, lo que interpretamos como una respuesta inmunológica defectuosa propia del paciente inmunodeprimido. En la tabla 1 se apre-

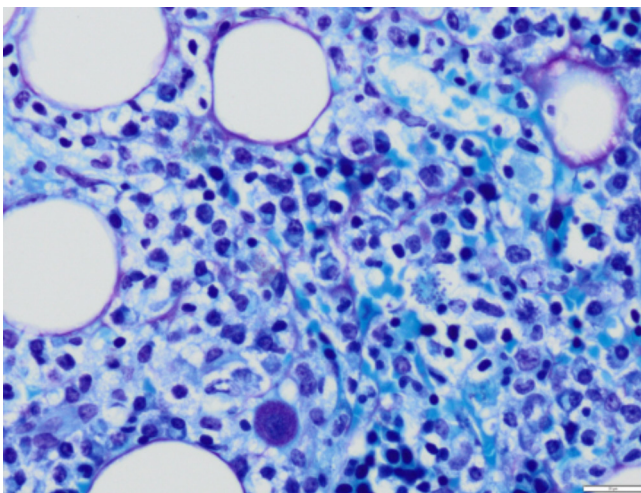


Figura 3. Médula ósea. Tinción de Giemsa (60×). Amastigotes en el citoplasma de histiocitos en su interior.

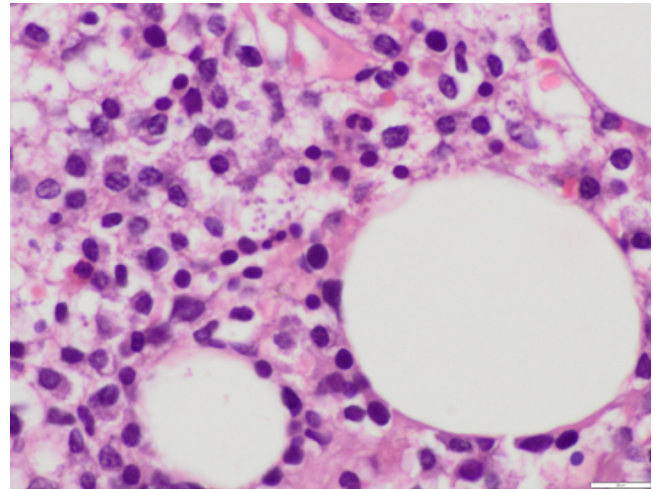


Figura 4. Médula ósea. Tinción de hematoxilina-eosina (40×). Amastigotes en el citoplasma de histiocitos. Abundantes células plasmáticas.

cia una profunda depleción de linfocitos CD3, en relación con la enfermedad por el VIH no tratada.

El paciente presenta evolución tórpida, con persistencia de febrícula, escalofríos y malestar general. Se aísla en el hemocultivo *Staphylococcus aureus* sensible a meticilina, tratado de forma dirigida con daptomicina. La función renal empeora progresivamente, con sedimento urinario activo.

Ante esta situación, se realiza biopsia renal, que muestra un patrón de glomerulonefritis membranoproliferativa tipo 1 secundaria a leishmaniasis; la biopsia de médula ósea confirma la presencia de *Leishmania* con patrón de hemofagocitosis secundario.

Por tanto, nos encontramos ante un caso de un paciente gravemente inmunodeprimido por enfermedad por el VIH, con reactivación del VHB, citomegalovirus y herpesvirus tipo 1, con enfermedad por leishmaniasis visceral.

Se inicia tratamiento antirretroviral y el paciente presenta clara mejoría del estado general. Se instaura también tratamiento con anfotericina B liposomal con mejoría progresiva. La función renal inicialmente mejora hasta 1,2 mg/dl de creatinina, pero a la semana de tratamiento se objetiva nuevo empeoramiento de esta hasta 1,8 mg/dl, atribuido a la nefrotoxicidad tubular del fármaco, lo que obliga a reducir su dosis.

Al alta se continúa con tratamiento ambulatorio con anfotericina B liposomal de manera semanal, terapia antihipertensiva con 2 fármacos, incluyendo antagonistas de los receptores de la angiotensina II, y terapia antirretroviral. Finalmente se suspende el tratamiento con anfotericina B liposomal al mes del inicio por deterioro de la función renal y actualmente se mantiene tratamiento con miltefosina, con una función renal estabilizada de creatinina (1,4 mg/dl) y filtrado glomerular de 61 ml/min.

DISCUSIÓN Y CONCLUSIONES

Se trata de un caso de diagnóstico complejo de un varón joven sin ningún antecedente conocido, con síndrome constitucional como motivo de consulta inicial. Se constata coinfección por el VIH y el VHB, y finalmente la leishmaniasis visceral o la enfermedad de *kala-azar* es la responsable de la afectación renal y el empeoramiento de las manifestaciones clínicas.

La infección renal aguda es la manifestación más frecuente de la leishmaniasis (hasta en el 46% de los casos) y se relaciona con infecciones secundarias, factores hemodinámicos, el uso de anfotericina B y la infección parasitaria en sí por invasión directa del parénquima renal, especialmente en pacientes inmunocomprometidos^{2,6}.

La glomerulonefritis mesangial y membranoproliferativa son los tipos más frecuentes de enfermedades glomerulares, aunque también se han descrito casos de glomerulonefritis rápidamente progresiva¹ y de amiloidosis secundaria⁸. El depósito de inmu-

nocomplejos en el tejido renal y la activación de las moléculas de adhesión de células T son los responsables de su patogenia³.

La leishmaniasis es una enfermedad oportunista poco frecuente en los pacientes con VIH, lo que dificultó el diagnóstico hasta que se realizó la biopsia de médula ósea y renal.

Ante un paciente con pancitopenia, hepatoesplenomegalia y fiebre se debe tener en cuenta la patología producida por *Leishmania*. Si no se conocen sus antecedentes clínicos previos, hay que sospechar enfermedades que condicionen inmunosupresión.

La rápida instauración del tratamiento antirretroviral, sumado a la terapia específica para la infección oportunista, condicionó la buena evolución del paciente.

Conflicto de intereses

Los autores del artículo declaran que no tienen conflictos de interés.

REFERENCIAS BIBLIOGRÁFICAS

- Soares de Alcântara CC, Lacerda Santana LR, Costa Teixeira A, Bezerra da Silva Junior G, De Francesco Daher E. Renal dysfunction in Leishmaniasis and Chagas disease coinfection: a case report. *Rev Inst Med Trop Sao Paulo*. 2018;60:e73.
- Meneses GC, De Francesco DE, Bezerra da Silva Junior G, Bezerra GF, da Rocha TP, de Azevedo IEP. Visceral leishmaniasis-associated nephropathy in hospitalised Brazilian patients: new insights based on kidney injury biomarkers. *Trop Med Int Health*. 2018;23:1046-57.
- Alwazzeah MJ, Alhashimalsayed ZH. Visceral Leishmaniasis and Glomerulonephritis: A Case Report. *Saudi J Med Sci*. 2019;7:40-3.
- Caballero Sánchez M, Aranda García Y, Reviriego Jaén G. Visceral leishmaniasis in immunocompetent patient. Differential diagnosis of fever of unknown origin. *SEMERGEN*. 2008;34:303-7.
- Sundar S, Rai M. Laboratory diagnosis of visceral leishmaniasis. *Clin Diagn Lab Immunol*. 2002;9:951-8.
- Ortiz M, Mon C, Herrero JC, Oliet A, Rodríguez I, Ortega O. Glomerulonephritis and cryoglobulinemia: First manifestation of visceral leishmaniasis. *Clin Nephrol*. 2015;83:370-7.
- Lima Verde FA, Lima Verde FA, De Francesco Daher E, Martins Dos Santos G, Saboia Neto A, Mendoça Lima Verde E. Renal tubular dysfunction in human visceral leishmaniasis (kala-azar). *Clin Nephrol*. 2009;1:492-500.
- Clementi A, Battaglia G, Floris M, Castellino P, Ronco C, Cruz DN. Renal involvement in leishmaniasis: A review of the literature. *NDT Plus*. 2011;4:147-52.
- Goldman RD, Koren G. Amphotericin B nephrotoxicity in children. *J Pediatr Hematol Oncol*. 2004;26:421-6.
- Lima Verde FA, Lima Verde FA, Lima Verde IA, Silva Junior GB, Daher EF, Lima Verde EM. Evaluation of renal function in human visceral leishmaniasis (kala-azar): a prospective study on 50 patients from Brazil. *J Nephrol*. 2007;20:430-6.
- Martín Rubio AM, Mohamed MO, Romero Ferreira D. La leishmaniasis visceral. *Med Integr*. 2000;36:294-9.
- Terán-Ángel G, Rodríguez V, Silva R, Zerpa O, Schallig H, Ulrich M. Non-invasive diagnostic tools for visceral leishmaniasis: a comparison of the immunoserological tests DAT, rK26 and rK39. *Biomedica*. 2010;30:39-45.
- Guimarães Luz JG, De Carvalho AG, Bueno Naves D, Leite Dias JV, Fernandes Fontes CJ. Where, when, and how the diagnosis of human visceral leishmaniasis is defined: answers from the Brazilian control program. *Mem Inst Oswaldo Cruz*. 2019;114:e190253.
- Srivastava P, Dayama A, Mehrotra S. Diagnosis of visceral leishmaniasis. *Trans R Soc Trop Med Hyg*. 2011;105:1-6.