

parte de los nefrólogos del metabolismo calcio-fósforo nos permitió hacer un diagnóstico y tratamiento precoz de una entidad infrecuente para los nefrólogos y, como revela su diagnóstico tardío, también para el resto de las especialidades médicas. Se ha de destacar la importancia de un tratamiento precoz del PHP con el objetivo de normalizar la calcemia y evitar la osteopenia que puede producirse a largo plazo si se mantiene una elevación crónica de la PTH. El objetivo del tratamiento consiste en la normalización de la calcemia y en frenar la hipersecreción de PTH, para lo que se utilizan derivados de la vitamina D y suplementos cálcicos.

### Conflictos de interés

Los autores declaran que no tienen conflictos de interés potenciales relacionados con los contenidos de este artículo.

1. García Nieto VM, Chahin J. Tubulopatías y trastornos del metabolismo mineral. *Nefrología* 1997;17(1):1-23.
2. Levine MA. An update on the clinical and molecular characteristics of pseudohypoparathyroidism. *Curr Opin Endocrinol Diabetes Obes* 2012;19(6):443-51.
3. Mantovani G. Clinical review: Pseudohypoparathyroidism: diagnosis and treatment. *J Clin Endocrinol Metab* 2011;96(10):3020-30.
4. Albright F, Burnett CH, Smith PH, Parson W. Pseudo-hypoparathyroidism-an example of "Seabright-Bantam syndrome": report of three cases. *Endocrinology* 1942;30:922.
5. Chong PL, Meeking DR. Pseudohypoparathyroidism: a rare but important cause of hypocalcaemia. *BMJ Case Rep* 2013. pii: bcr2012008040. doi: 10.1136/bcr-2012-008040.

**Pilar Fraile-Gómez, Marc H. Blanc, Óscar Segurado-Tostón, Pedro García-Cosmes, José M. Tabernero-Romo**

Servicio de Nefrología.  
Hospital Universitario de Salamanca.

**Correspondencia:** Pilar Fraile Gómez  
Servicio de Nefrología, Hospital Universitario de Salamanca.  
P.º de San Vicente, 58-182 37007 Salamanca.  
pilarfg@usal.es  
pilarfg9@hotmail.com

## Fístulas espontáneas en extremidades superiores: a propósito de un caso

*Nefrología* 2014;34(1):135-6

doi:10.3265/Nefrologia.pre2013.Oct.11971

### Sr. Director:

Las fístulas arteriovenosas (FAV) se pueden definir como conexiones «anormales» entre el sistema venoso y arterial, que obvian el lecho capilar anatómico normal. Una FAV puede localizarse en cualquier lugar del cuerpo y ser congénita o adquirida tras alguna eventualidad (por ejemplo, un traumatismo). De entre estas últimas, las de la extremidad inferior son, con diferencia, las más frecuentes de entre las FAV adquiridas, al ser la ingle una localización muy frecuente para el abordaje vascular tanto arterial como venoso<sup>1-3</sup>.

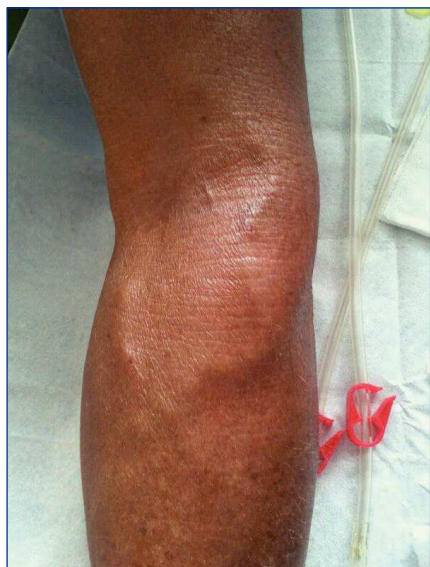Como factores predisponentes están la hipertensión arterial, el sobrepeso, la anticoagulación o la terapia antifibrinolítica, la edad avanzada, el lado izquierdo y el sexo femenino, además del antecedente de las punciones en la extremidad<sup>1,2</sup>. Labropoulos et al. describen la aparición de FAV tras episodios de trombosis venosa profunda (TVP), sobre todo en grandes venas profundas y proximales tales como femorales y poplíteas. Tras la oclusión de un vaso sanguíneo, arterial o venoso, tienen lugar cambios encaminados a redirigir el flujo sanguíneo. En el caso de las arterias la nueva circulación debe encaminarse a proveer de oxígeno y nutrición a los órganos y tejidos; este desarrollo arterial se denomina «colateralización». En el caso de las venas, el ajuste va encaminado al drenaje de la sangre, y el término utilizado para describir el proceso de formación de nuevas venas se denomina «neovascularización». Mientras el estímulo para la formación de colaterales sería la isquemia, en el caso de la neoformación venosa el mecanismo es poco claro. En cualquier caso, el hecho de que las FAV aparezcan sobre todo en venas proximales plantea la cuestión de si la pérdida del flujo de baja resistencia sería el estímulo para la neovascularización más que la propia trombosis<sup>4,6</sup>.

**Evaluación clínica:** en la mayoría de los casos las FAV adquiridas no producen síntomas y, si los hay, pueden aparecer en días o meses, e incluyen la aparición de *thrill* en la región inguinal, disnea o aparición o empeoramiento de isquemia de la extremidad. La exploración física de la extremidad puede evidenciar la presencia de soplo, *thrill*, hematoma o masa pulsátil. También puede aparecer edema, TVP, síntomas de compresión nerviosa o empeoramiento de varicosidades previas.

**Diagnóstico:** es de elección el Doppler, quedando la arteriografía como herramienta terapéutica de cara a la realización de tratamiento endovascular.

**Tratamiento:** las FAV pequeñas, asintomáticas, suelen trombosarse espontáneamente y no requieren tratamiento, estando este indicado para los casos en que aparecen síntomas. Actualmente la compresión eco-guiada<sup>7,8</sup> y las técnicas percutáneas son de elección, quedando la cirugía para casos seleccionados, como síndrome de robo con claudicación o isquemia distal de la extremidad, edema o insuficiencia venosa significativos por hipertensión venosa, insuficiencia cardíaca por el débito de la FAV, FAV ocasionadas tras heridas de arma blanca o de fuego y FAV iatrogénicas que no cierran espontáneamente.

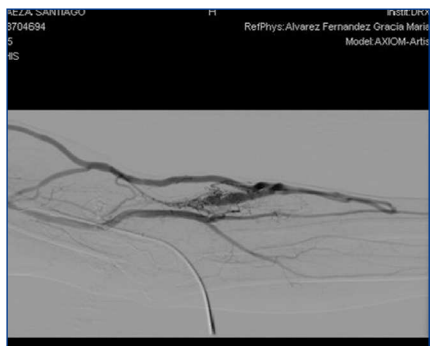
Presentamos el caso de un varón de 56 años con enfermedad renal crónica de etiología no filiada, en programa de tratamiento sustitutivo renal desde diciembre de 2010, inicialmente mediante diálisis peritoneal (DP), con transferencia a hemodiálisis (HD) en diciembre de 2011. El caso es que este paciente presenta una FAV espontánea en miembro superior izquierdo, que a la postre se utiliza como acceso vascular con resultados satisfactorios. El paciente acudió a nuestra consulta en 2007-2008, presentando ya una insuficiencia renal evolucionada (creatinina 3,5, filtrado glomerular estimado 20 ml/min; estudio inmunológico, marcadores tumorales, serologías sin hallazgos y datos ecográficos de cronicidad). Como antecedentes, presenta hipertensión arterial, fumador y fractura de pala iliaca en 1998, tras caída, que requirió cirugía. Exploración física normal, salvo presencia de lesión exofítica en la



**Figura 1.** Fístula arteriovenosa humeral izquierda.

bio superior, con diagnóstico de carcinoma epidermoide moderadamente diferenciado de laringe supraglótica, tratado con cirugía y radioterapia coadyuvante. Actualmente está libre de enfermedad y porta traqueostomía pendiente de ser cerrada quirúrgicamente. En diciembre de 2010 inicia DP a través de catéter peritoneal. Al mes presentó peritonitis por *Acinetobacter*, resuelta con tratamiento antibiótico. A los tres meses presenta nuevo episodio de peritonitis, por *Pseudomona aeruginosa*, con varias recidivas que obligaron a la retirada del catéter peritoneal y transferencia a HD. En febrero de 2012 se implanta nuevo catéter peritoneal y al iniciar la técnica se produce una fuga peritoneo-pleural con derrame pleural masivo secundario, siendo transferido definitivamente a HD.

Con respecto al acceso vascular, en noviembre de 2011 se coloca catéter tuneli-



**Figura 2.** Fistulografía.

zado de doble luz yugular izquierdo para HD. Tras seis meses comienza con edema progresivo en la extremidad superior izquierda, por lo que se solicita estudio radiológico (flebografía), que muestra trombosis en vena subclavia izquierda distal, tronco braquiocefálico y vena yugular izquierda distal. Se realiza trombectomía, con mejoría significativa, aunque persiste trombosis parcial en tronco braquiocefálico y yugular izquierda. En el mismo acto se retira el catéter yugular y se coloca catéter permanente femoral izquierdo, iniciándose anticoagulación oral. Un mes después de detectar la trombosis, al ir a practicarle la FAV, se detecta pulso y *thrill* en el antebrazo izquierdo, y tras ser valorado por el cirujano vascular, clínicamente y con eco-Doppler de la extremidad, se comprueba que se trata de una FAV apta para su uso en HD. Se practica fistulografía que muestra la presencia de una FAV humeral, que comienza a puncionarse sin dificultades, obteniéndose unas presiones de succión y entrada adecuadas, con recirculación < 10 %, y con dosis de diálisis adecuadas, situación que persiste en la actualidad.

El interés de este caso radica en lo tremendamente infrecuente de las FAV espontáneas en la extremidad superior, y además que en este caso esta FAV tenga gran utilidad. Como factores de riesgo tenemos la hipertensión arterial, el antecedente de numerosas punciones para extracciones sanguíneas, la trombosis del tronco braquiocefálico y la anticoagulación, iniciada a raíz de esta.

### Conflictos de interés

Los autores declaran que no tienen conflictos de interés potenciales relacionados con los contenidos de este artículo.

1. Glaser RL, McKellar D, Scher KS. Arteriovenous fistulas after cardiac catheterization. *Arch Surg* 1989;124:1313-5.
2. Kim D, Orron DE, Skilman JJ, Kent KC, Porter DH, Schlam BW, et al. Role of superficial femoral artery puncture in the development of pseudoaneurysm and arteriovenous fistula complicating percutaneous transfemoral cardiac

catheterization. *Cathet Cardiovasc Diagn* 1992;25:91-7.

3. Vaz C, Matos A, Oliveira J, Nogueira C, Almeida R, Mendonça M. Iatrogenic arteriovenous fistula following endovenous laser therapy of the short saphenous vein. *Ann Vasc Surg* 2009;23:412.e15-7.
4. Almeida JI. Commentary on "The Issue of spontaneous arteriovenous fistulae after superficial thrombophlebitis, endovenous ablations, and deep vein thrombosis: an unusual but predictable finding". *Perspect Vasc Surg Endovasc Ther* 2006;18(3):253-4.
5. Labropoulos N, Bhatti AF, Amaral S, Leon L, Borge M, Rodriguez H, et al. Neovascularization in acute venous thrombosis. *J Vasc Surg* 2005;42:515-8.
6. Wakefield TW, Linn MJ, Henke PK, Kadell AM, Wilke CA, Wroblewski SK, et al. Neovascularization during venous thrombosis organization: a preliminary study. *J Vasc Surg* 1999;30:885-92.
7. Schaub F, Theiss W, Heinz M, Zagel M, Schömig A. New aspects in ultrasound-guided compression repair of postcatheterization femoral artery injuries. *Circulation* 1994;90:1861-5.
8. Kirsch JD, Reading CC, Charboneau JW. Ultrasound-guided compression and repair of postangiographic femoral arteriovenous fistulas. *Mayo Clin Proc* 1993;68:612-3.

**Gracia Álvarez-Fernández<sup>1</sup>, Rosa M. de Alarcón-Jiménez<sup>1</sup>, Susana Roca-Meroño<sup>1</sup>, David Contreras-Padilla<sup>2</sup>, María S. Ros-Romero<sup>1</sup>, Cristina Jimeno-Griño<sup>1</sup>, María J. Navarro-Parreño<sup>1</sup>, Florentina M. Pérez-Silva<sup>1</sup>, María A. García-Hernández<sup>1</sup>, Manuel Molina-Núñez<sup>1</sup>**

<sup>1</sup> Servicio de Nefrología. Hospital General Universitario Santa Lucía. Cartagena, Murcia.

<sup>2</sup> Servicio de Radiología. Hospital General Universitario Santa Lucía. Cartagena, Murcia.

**Correspondencia:** Gracia Álvarez Fernández Servicio de Nefrología.

Hospital General Universitario Santa Lucía.

Mezquita, Paraje Los Arcos.

30202 Cartagena, Murcia.

alvarez.gracia@gmail.com