

A) COMENTARIO

¿Puede un fallo renal agudo complicarse con un síndrome compartimental renal? Visión renovada de una antigua idea

Nefrología 2013;33(5):732-3
doi:10.3265/Nefrologia.pre2013.May.11974

Sr. Director:

La insuficiencia renal aguda (IRA) es una enfermedad devastadora de alta incidencia, que carece de terapias curativas específicas. A pesar de que las terapias dialíticas son la piedra angular de su tratamiento contemporáneo, no existe evidencia fehaciente de que estas logren revertir el daño renal establecido ni prevenir el desarrollo de una insuficiencia renal crónica. Actualmente, la incidencia de enfermedad renal en etapa terminal secundaria a una IRA es cercana a un 25 %, similar a la nefropatía diabética e hipertensiva¹.

PREVENCIÓN SECUNDARIA DE LA INSUFICIENCIA RENAL AGUDA

El tratamiento de la IRA es definido como preventivo, cuando se introduce previo a un evento potencialmente dañino, o intervencional, cuando la lesión ha ocurrido y ya indujo daño renal. La prevención primaria se refiere a la identificación de sujetos en riesgo. Aquellas intervenciones realizadas entre la identificación de la lesión renal y el desarrollo de una IRA establecida se denominan prevención secundaria (figura 1). De esta forma, la prevención secundaria es una forma de intervención precoz, atenuando o previniendo la progresión de la lesión.

En pacientes graves el incremento en la permeabilidad vascular a proteínas y el aumento neto de la presión hidrostática transcápsular favorecen el desarrollo de edema, mecanismo patogénico importante en el desarrollo de disfunciones multiorgánicas en pacientes con sepsis.

Teóricamente, el edema tisular y el incremento de la presión hidrostática renal podrían afectar directamente su función. La reducción marcada del flujo sanguíneo corticomedular disminuye en forma importante la tasa de filtración glomerular durante las etapas tempranas de la IRA. La hipoperfusión de la médula externa es común en muchas formas de IRA y puede contribuir a la isquemia tubular, investigándose el uso de vasodilatadores para intentar restablecer el flujo sanguíneo y estabilizar la función renal, aunque sin éxito^{2,3}. Así, aquellas maniobras terapéuticas capaces de aumentar la perfusión renal podrían reducir la isquemia medular y enlentecer la progresión hacia una IRA dependiente de diálisis⁴.

¿PUEDE UNA INSUFICIENCIA RENAL AGUDA CONSTITUIR UN «SÍNDROME COMPARTIMENTAL RENAL»?

El síndrome compartimental es el resultado final de un proceso iniciado con el aumento persistente de la presión al interior de un tejido o parénquima en una magnitud tal que es capaz de alterar el

influjos vascular regional, pudiendo culminar en un fallo orgánico local y, de persistir la noxa, un fallo orgánico múltiple que produciría así la muerte del sujeto. Esta afirmación es cierta en cualquier compartimento corporal rodeado de un continente rígido o semirrígido, como el síndrome de hipertensión intracraneal o el síndrome compartimental abdominal. Desde el punto de vista teórico, el «compartimento renal», cuyo contenido y continente son el parénquima y la cápsula renal, respectivamente, no debiera diferir de otros compartimentos corporales, dado que está sujeto a las mismas leyes físicas. Mirado desde una perspectiva hidráulica, el edema súbito que ocurre en un riñón agudamente lesionado podría aumentar la presión intrarenal de manera exponencial, reduciendo el influjos vascular e induciendo isquemia en la médula externa, zona del parénquima renal de mayor consumo de oxígeno en relación con la masa, fenómeno ampliamente conocido en la IRA⁵. Esto podría acelerar la progresión de una lesión renal aguda e incluso contribuir a la irreversibilidad total o parcial del daño (figura 2).

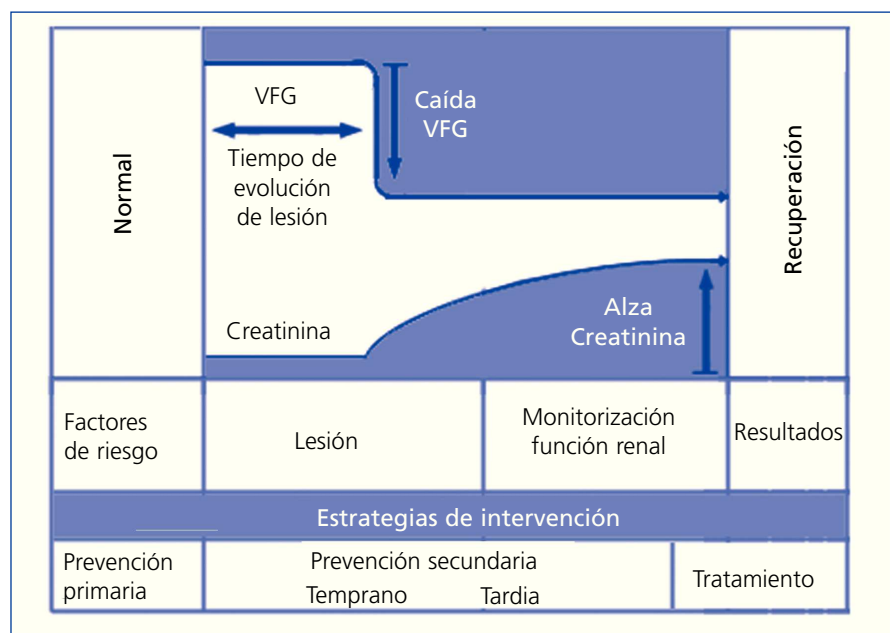


Figura 1. Potenciales opciones terapéuticas según progresión de una lesión renal aguda.

VFG: velocidad de flujo glomerular.

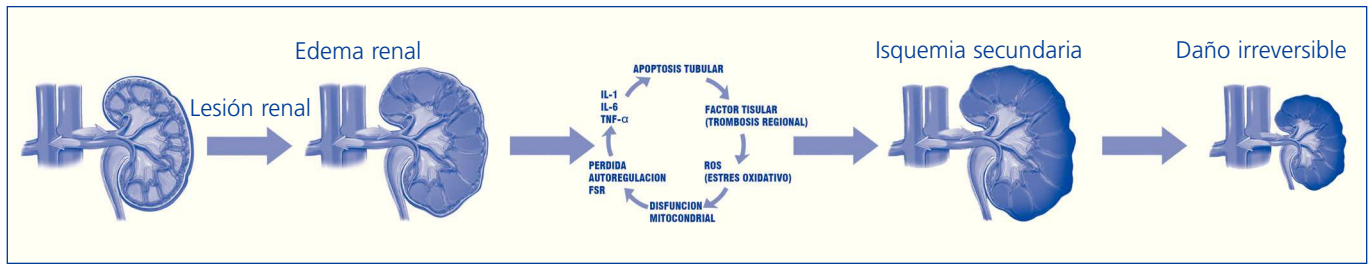


Figura 2. Secuencia hipotética de progresión de una lesión renal aguda hacia un daño irreversible.

FSR: flujo sanguíneo renal; IL: interleucina; ROS: especies reactivas derivadas del oxígeno; TNF: factor de necrosis tisular.

DECAPSULACIÓN RENAL: ANTECEDENTES DE LOS ÚLTIMAS TRES DÉCADAS

La decapsulación de riñones agudamente lesionados se comunicó entre 1901 y 1944 en 2307 pacientes, se logró una recuperación de la función renal en casi el 70 % de los pacientes, describiéndose una pobre respuesta en intervenciones tardías, es decir, posteriores al establecimiento de una necrosis parenquimatosa^{6,7}. Tras el progresivo perfeccionamiento de las terapias dialíticas, la decapsulación renal fue abandonada, renovándose su interés con estudios experimentales en estas últimas tres décadas. Estos han comunicado una recuperación más rápida de la función de riñones isquémicos y mejoría en la redistribución del flujo sanguíneo intrarrenal⁸⁻¹⁰. De este modo, la relativa rigidez de la cápsula renal y la mayor compliancia renal posterior a la decapsulación implican la posibilidad de desarrollo de presión compartimental durante el edema renal, y que la decapsulación libera esta presión, reafirmando la sospecha de un componente hidráulico durante una IRA.

Con base en los antecedentes hasta aquí expuestos, la aplicación de una decapsulación renal, posterior al desarrollo de una lesión renal aguda, podría tener efectos hidráulicos benéficos, mejorando la presión de perfusión renal por disminución de la presión intrarrenal, y de este modo atenuando la isquemia medular externa y evitando la progresión hacia un «síndrome compartimental renal»

irreversible, hipótesis no estudiada en profundidad hasta la fecha.

Esto cobra mayor importancia si consideramos el abordaje habitual al párquima renal durante la procuración de este órgano para trasplante renal, donde la decapsulación no plantearía una mayor dificultad en el proceso. Sin embargo, es perentorio profundizar en el conocimiento de los beneficios, riesgos y potenciales indicaciones de esta intervención.

Conflictos de interés

Los autores declaran que no tienen conflictos de interés potenciales relacionados con los contenidos de este artículo.

1. Hsu CY. Linking the population epidemiology of acute renal failure, chronic kidney disease and end-stage renal disease. *Curr Opin Nephrol Hypertens* 2007;16:221-6.
2. Sutton TA, Fisher CJ, Molitoris BA. Microvascular endothelial injury and dysfunction during ischemic acute renal failure. *Kidney Int* 2002;62:1539-49.
3. Morelli A, Ricci Z, Bellomo R, Ronco C, Rocco M, Conti G, et al. Prophylactic fenoldopam for renal protection in sepsis: a randomized, double-blind, placebo-controlled pilot trial. *Crit Care Med* 2005;33:2451-6.
4. Jo SK, Rosner MH, Okusa MD. Pharmacologic treatment of acute kidney injury: why drugs haven't worked and what is on the horizon. *Clin J Am Soc Nephrol* 2007;2:356-65.
5. Le Dorze M, Legrand M, Payen D, Ince C. The role of the microcirculation in acute kidney injury. *Curr Opin Crit Care* 2009;15:503-8.

6. Stone HH, Fulenwider JT. Renal decapsulation in the prevention of post-ischemic oliguria. *Ann Surg* 1977;186:343-55.
7. Khraibi AA, Knox FG. Effect of renal decapsulation on renal interstitial hydrostatic pressure and natriuresis. *Am J Physiol* 1989;257:R44-8.
8. Hill JL, Nakamura S. Capsulotomy for renal ischemia. *Surg Forum* 1975;26:321.
9. Stothert JC. Evaluation of decapsulation of the canine kidney on renal function following acute ischemia. *J Surg Res* 1979;26:560.
10. Stothert JC Jr. Renal blood flow and intrarenal distribution of blood flow after decapsulation in the postischemic kidney. *Ann Surg* 1980;191:456-9.

Camila Salas¹, Cassandra Cárcamo², Pablo Cruces³

¹ Área de Cuidados Críticos. Hospital Padre Hurtado. Facultad de Medicina Clínica Alemana - Universidad del Desarrollo. Santiago de Chile.

² Facultad de Medicina Clínica Alemana - Universidad del Desarrollo. Santiago de Chile.

³ Área de Cuidados Críticos. Hospital Padre Hurtado. Centro de Investigación de Medicina Veterinaria. Escuela de Medicina Veterinaria, Facultad de Ecología y Recursos Naturales. Universidad Andrés Bello. Santiago de Chile.

Correspondencia: Pablo Cruces

Área de Cuidados Críticos. Hospital Padre Hurtado. Centro de Investigación de Medicina Veterinaria. Escuela de Medicina Veterinaria, Facultad de Ecología y Recursos Naturales. Universidad Andrés Bello. Santiago de Chile. Universidad Andrés Bello, Av. República 237, Santiago de Chile.
pccruces@gmail.com
cami.salas@gmail.com