

organ transplantation. Eur Neurol 2010;64(3):169-77.

8. Ahn KJ, You WJ, Jeong SL, Lee JW, Kim BS, Lee JH, et al. Atypical manifestations of reversible posterior leukoencephalopathy syndrome. Neuroradiology 2004;46(12): 978-83.

Dahyana Cadavid-Aljure¹,
Andrea Caicedo-Paredes², Juan C. Meza¹,
Ana M. Granados-Sánchez³,
Juan G. Posada-Chávez⁴,
Liliana Mesa-Ramírez⁴,
Johanna Schweineberg-López⁴

¹ Sección de Medicina Interna. Fundación Valle del Lili, Universidad CES. Cali (Colombia).

² Sección de Nefrología. Fundación Valle del Lili, Universidad Javeriana. Cali (Colombia).

³ Sección de Neuroradiología.

Fundación Valle del Lili. Cali (Colombia).

⁴ Sección de Nefrología. Fundación Valle del Lili. Cali (Colombia).

Correspondencia: Dahyana Cadavid Aljure
 Sección de Medicina Interna.

Fundación Valle del Lili, Universidad CES
 Cra 83E N° 42-71, apto. 302E. Cali,
 Colombia. dahianacadavidaljure@gmail.com
 dahiana.cadavid@hotmail.com

Afectación del sistema nervioso periférico en un paciente en hemodiálisis tratado con interferón pegilado

Nefrología 2012;32(6):863-5

doi:10.3265/Nefrologia.pre2012.Jul.11639

Sr. Director:

La prevalencia de infección por virus de la hepatitis C en pacientes en hemodiálisis se estima entre el 3 y el 23 % en los países desarrollados. Entre los efectos adversos descritos en pacientes en hemodiálisis tratados con interferón en monoterapia, encontramos¹: síntomas gripales, anemia, intolerancia inmunológica al injerto, depresión, leucopenia, confusión, diarrea, dolor óseo, alteraciones tiroideas, trombocitopenia y convulsiones. Con menor frecuencia se describen en la literatura enfermedades autoinmu-

Tabla 1. Datos de laboratorio

	Pre- tratamiento	Mes 3. Suspensión	Mes 3-4. Evolución			Mes 5
Hb (g/dl)	11,8	9,6	8,8	7,2	9,9	10,2
Leucocitos	5280	3380	12430	10910	7170	6750
Plaquetas	111000	51000	92000	151000	155000	121000
AST (UI/l)	16	21	33		31	22
ALT (UI/l)	8	11	15		9	6
GGT (UI/l)	18			27	68	29
CPK (UI/l)	61					
Albúmina (g/dl)	3,5					2,5
PCR (mg/dl)	1,3		20,5		4,6	2,7
TSH (μUI/ml)				9,62		7,42

Resultados de laboratorio en relación con el tratamiento con interferón pegilado. Antes del tratamiento, en el momento de la suspensión del mismo (mes 3), tras la suspensión (mes 3-4), y tras 5 meses del inicio (mes 5).

ALT: alanina-aminotransferasa; AST: aspartato-transaminasa; CPK: creatina-quinasa; GGT: gammaglutamil-transferasa; PCR: proteína C reactiva; TSH: tiotropina.

nes o alteraciones neurológicas en relación con dicho tratamiento en pacientes en hemodiálisis. El interferón pegilado mejora la absorción del fármaco y prolonga su vida media.

Se describe el caso de un varón de 47 años en hemodiálisis sin alergias conocidas, fumador, bebedor social y exadicto a drogas por vía parenteral. Enfermedad renal crónica estadio 5 de origen no filiado. Período de trasplante de 8 años, previo a su vuelta a hemodiálisis. Como otros antecedentes presenta

hipertensión arterial, virus de hepatitis C (VHC) positivo, PCR positiva (genotipo 3a), crioglobulinas positivas, gastritis crónica, bronquiectasias, problemas de acceso vascular, siendo portador de catéter permanente yugular derecho.

No presentaba alteración de transaminasas ni de parámetros de coagulación y, en ausencia de signos ecográficos de hipertensión portal, comenzó tratamiento con interferón pegilado alfa2a en monoterapia, como candidato a nuevo trasplante renal. Durante los tres pri-

Tabla 2. Estudio autoinmune tras retirada de interferón

	Resultado
Anticuerpos antiperoxidasa tiroidea	Negativo
Anticuerpos antitiroglobulina	Negativo
Anticuerpos antireceptor TSH	Negativo
ANA	Negativo
Anti dsDNA	Negativo
AntiSm	Negativo
AntiRo	Negativo
AntiLa	Negativo
AntiRNP70	Negativo
Factor reumatoide	49 UI/ml (0-14)
Electroforesis de proteínas C3 y C4	Aumento policlonal de fracción gamma
	Normal

ANA: anticuerpos antinucleares; TSH: tiotropina.

meros meses de tratamiento presentó efectos adversos leves relacionados con el tratamiento, plaquetopenia leve y náuseas.

Tras este período, y de forma escalonada, comienzan a aparecer diversas complicaciones:

- Neumonía basal derecha que debuta con hemoptisis, derrame pleural y plaquetopenia marcada. Se suspende el tratamiento con interferón.
- Epigastralgia irradiada a hipocostrios y zona lumbar que se intensifica en hemodiálisis, que no cede a analgesia y que deriva en sesiones de hemodiálisis incompletas.
- Deterioro de estado general, pérdida de peso, anemización a pesar del aumento de dosis de darbepoetina y debilidad en miembros inferiores, motivos por los que se ingresa para estudio. Se realiza gastroscopia, observando gastropatía antral y ectásica sin signos de sangrado agudo. En tomografía axial computarizada (TAC) torácica se detecta una tumoración sólida hiliar inferior derecha que produce obstrucción total de bronquio en lóbulo inferior derecho. Se realiza broncoscopia extrayendo coágulo sanguíneo en la localización descrita. El cepillado bronquial y la biopsia fueron negativos. Se diagnostica hipotiroidismo.
- Diplopia, imposibilidad de abducción de ojo izquierdo e incapacidad para la deambulación, tres semanas tras la suspensión del interferón y en estado ambulatorio. El TAC craneal no describía lesiones agudas, pero sí signos de leucoencefalopatía vascular, confirmada posteriormente mediante resonancia magnética nuclear (RNM). El TAC de órbitas mostraba un aumento de tamaño simétrico de músculos extraoculares, rectos inferior, medial y superior de ambas órbitas, sugerente de orbitopatía tiroidea. El paciente se negó a ser valorado de forma preferente por Neurología. Tras la realización de examen neurológico, electroneurografía y RNM, la conclusión diagnóstica fue afectación de sistema nervioso periférico con clínica de polineuropatía sensitiva de fibra

gruesa (sensibilidad profunda), incluyendo la parálisis del sexto par craneal izquierdo con relación al tratamiento con interferón, con mejoría espontánea 3 meses después.

Desde el punto de vista terapéutico, comenzó tratamiento hormonal sustitutivo con levotiroxina. Se planteó la posibilidad de administración de corticoides para el tratamiento de la parálisis del VI par, así como ante la posibilidad de un componente autoinmune. Sin embargo, se priorizó evitar la potencial replicación viral (había negativizado el RNA viral tras tres meses de tratamiento) y la situación de deterioro clínico del paciente, manteniendo una actitud conservadora. La clínica fue desapareciendo progresivamente.

La afectación autoinmune y neurológica en pacientes en hemodiálisis tratados con interferón pegilado es poco frecuente¹⁻³. La determinación de autoanticuerpos previa al tratamiento con interferón es fundamental para el diagnóstico diferencial de complicaciones autoinmunes. Algunos autores describen en pacientes VHC positivos en hemodiálisis (sin tratamiento), un aumento de interferón-alfa endógeno durante la sesión de hemodiálisis, que podría explicar un descenso de carga viral producido durante esta⁴. Sin embargo, este supuesto aumento de interferón podría tener, en nuestro caso, un efecto paradójico y activar el sistema del complemento, que podría estar relacionado con el dolor lumbar intradiálisis.

La parálisis del VI par no es frecuente en el contexto de la orbitopatía tiroidea⁵. En este caso, la afectación del sistema nervioso periférico y la normalidad del músculo extraocular recto externo conducen a pensar que la afectación del sistema nervioso periférico es el origen del estrabismo. Hay publicados algunos casos de pacientes no hemodializados, que fueron tratados con interferón pegilado, y padecieron parálisis del VI par. No se conoce el mecanismo de inducción de la afectación del tratamiento con interferón sobre dicho par craneal. La opción tera-

péutica en alguno de los casos descritos fue la corticoterapia⁶⁻⁸.

El objetivo de compartir este caso no es de ningún modo alarmar sobre las complicaciones del tratamiento con interferón en hemodiálisis, sino aumentar la alerta sobre efectos adversos menos frecuentes y tardíos, que el nefrólogo puede ser el primero en observar.

Conflictos de interés

Los autores declaran que no tienen conflictos de interés potenciales relacionados con los contenidos de este artículo.

1. Gordon CE, Uhlig K, Lau J, Schmid CH, Levey AS, Wong JB. Interferon treatment in hemodialysis patients with chronic hepatitis C virus infection: A systematic review of the literature and meta-analysis of treatment efficacy and harms. *Am J Kidney Dis* 2008;51(2):263-277.
2. Wilson LE, Widman D, Dikman SH, Gorevic PDI. Autoimmune disease complicating antiviral therapy for hepatitis C virus infection. *Semin Arthritis Rheum* 2002;32(3):163-73.
3. Pouthier D, Theissen F, Humbel RL. Lupus syndrome, hypothyroidism and bullous skin lesions after interferon alfa therapy for hepatitis C in a hemodialysis patient. *Nephrol Dial Transplant* 2002;17(1):174.
4. Badalamenti S, Catania A, Lunghi G, Covini G, Bredi E, Brancaccio D, et al. Changes in viremia and circulating interferon- α during hemodialysis in hepatitis C virus-positive patients: only coincidental phenomena? *Am J Kidney Dis* 2003;42(1):143-50.
5. Daumerie Ch, Duprez Th, Boschi A. Long-term multidisciplinary follow-up of unilateral thyroid-associated orbitopathy. *Eur J Intern Med* 2008;19(7):531-6.
6. Oishi A, Miyamoto K, Kashii S, Yoshimura N. Abducens palsy and Sjögren's syndrome induced by pegylated interferon therapy. *Br J Ophthalmol* 2007;91(6):843-4.
7. Fukumoto Y, Shigemitsu T, Kajii N, Omura R, Harada T, Okita K. Abducent nerve paralysis during interferon alpha 2a in a case of chronic active hepatitis C. *Intern Med* 1994;33(10):637-40.
8. Hosogi M, Hasebe S, Matsuo T, Ohtsuki H. Abducens nerve palsy in a case under treatment with systemic interferon. *Rinsho Ganka* 1997;51(7):1357-60.

**M. Carmen Ruiz-Fuentes,
Agustina Rubert-Gómez De Quero,
Carmen De Gracia-Guindo,
Pilar Galindo-Sacristán,
Antonio Osuna-Ortega**

Unidad de Nefrología. Hospital Universitario Virgen de las Nieves. Granada.

Correspondencia: M. Carmen Ruiz Fuentes
Unidad de Nefrología.

Hospital Universitario Virgen de las Nieves.
Avda. Fuerzas Armadas, 2. 18012 Granada.
mamenruizfuentes@telefonica.net

Renal amyloidosis due to hyper-IgD syndrome

Nefrología 2012;32(6):865-6

doi:10.3265/Nefrología.pre2012.Aug.11660

Dear Editor,

Amyloidoses are a group of life-threatening diseases characterized by deposition of fibrillar misfolded proteins with an antiparallel beta-sheet structure.¹ Renal Amyloidosis is determined by extracellular deposition of amyloid fibrils within kidney compartments. Clinically evident renal involvement is presented as proteinuria or nephrotic syndrome.² Systemic reactive (AA) amyloidosis, leading to renal failure, is a severe complication of most hereditary periodic fever syndromes. We report the occurrence of renal AA amyloidosis causing severe nephrotic syndrome in a young Italian man affected with Hyper-IgD Syndrome (HIDS).

CASE REPORT

A 29-year-old man of southern Italian ancestry, was admitted to the hospital. Since the first months of life he had experienced characteristic febrile attacks associated with sore throat, myalgias, vomiting and diarrhoea. Later the attacks of fever reduced their frequency but in the last year there was an increased frequency of febrile episodes with proteinuria in nephrotic range. On admission his blood pressure was 150/80mmHg and temperature 36.5°C. Heart sounds were clear with regular sinus rhythm and pulse rate was 88 beats/min. Physical ex-

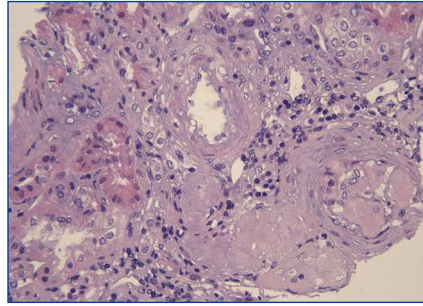


Figure 1. Kidney biopsy.

Extensive glomerular deposition of amorphous and pale acidophilic material with involvement of the capillary walls and mesangium and obliteration of some capillary lumens. There is also a deposition of this material in tubular basement membranes, in interstitium and in vessel walls (Hematoxylin and Eosin [H&E], 20x).

amination showed normal findings and no symptoms suggestive of respiratory, abdominal or urinary infection were apparent. Chest radiography and abdominal ultrasonography scan revealed no abnormalities. Laboratory investigations showed proteinuria 9.17g/day, a

raised erythrocyte sedimentation rate, a normal C-reactive protein, a total leukocyte count of 12.500/mm³, serum amyloid 3.67mg/L, serum IgD 233UI/ml (normal range 0-100), creatinine 1.09mg/dl. Immunological tests and other laboratory parameters resulted negative or within normal limits. Kidney biopsy: among 28 glomeruli, 18 showed a weakly eosinophilic amorphous material infiltrating the mesangium (Figures 1 and 2). After positive Congo red staining, the deposits revealed apple-green birefringence under polarized light, consistent with the presence of amyloid. On immunohistochemistry, the amyloid deposits were negative for antibodies against kappa and lambda chains (Figure 3). Clinical and laboratory findings suggested diagnosis of systemic reactive amyloidosis. The research for MEFV, for Familial Mediterranean Fever (FMF) and TNFRSF1A, for Tumor Necrosis Factor Receptor-Associated Periodic Syndrome (TRAPS) mutations was negative; the research for 2 mevalonate kinase (MVK) mutations was

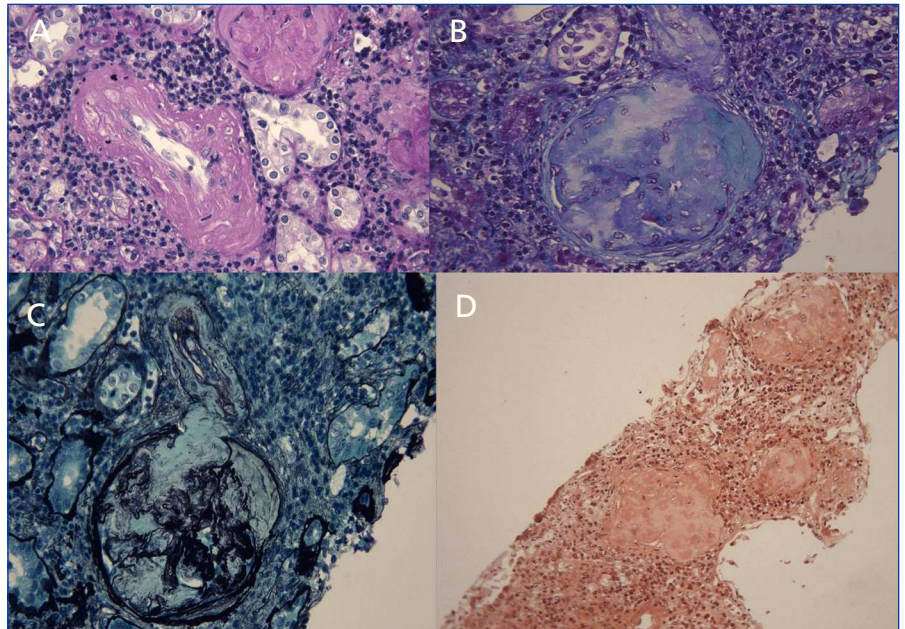


Figure 2. Kidney biopsy.

This material is only weakly positive for Periodic Acid-Schiff (PAS) (Fig. 2A, 20x), paler than collagen with Goldner Trichrome stain (Fig. 2B, 20x) and appears as negative defect (loss of argyrophilia) with Jones Methenamine Silver (JMS) stain (Fig. 2C, 20x); the glomeruli, tubules, interstitium and vessels stain with Congo red (Fig. 2D, 10x).