

los niveles de creatinina son mayores de 3 mg/dl. Hay algunos estudios que aconsejan la utilización de ibandronato al ser el menos nefrotóxico en pacientes con insuficiencia renal, incluso algunos autores han utilizado el ibandronato en pacientes con mieloma e insuficiencia renal por hipercalcemia o nefrocalcinosis, con recuperación de la función renal y de los niveles de calcio. En caso de insuficiencia renal oligúrica hay que iniciar hemodiálisis. En el caso que presentamos iniciamos tratamiento con calcitonina y hemodiálisis diaria, pero el paciente presentó una evolución rápida con fallo multiorgánico y distrés respiratorio por calcinosis tumoral. Concluimos en la necesidad de monitorizar estrechamente los niveles de calcio en los pacientes con mieloma múltiple e iniciar tempranamente las medidas terapéuticas. En los casos de hipercalcemia maligna se recomiendan los bifosfonatos como terapia más efectiva y en la insuficiencia renal, utilizar los menos nefrotóxicos a dosis ajustadas.

1. Dimopoulos MA, Kastritis E, Rosnol L, Blade J, Ludwig H. Pathogenesis and treatment of renal failure in multiple myeloma. *Leukemia* 2008;22:1485-93.
2. Weber CK, Prummer O, Frickhofen N, Friedrich JM, Hoffmeister A, Merkle E, et al. Reversible metastatic pulmonary calcification in a patient with multiple myeloma. *Ann Hematol* 1996;72:329-32.
3. García-Sanz R, Mateos MV, San Miguel JF. Mieloma múltiple. *Med Clin (Barc)* 2007;129(3):104-15.
4. Triner WR, Birdwell MD. Severe Hypercalcemia presenting with multisystem organ failure. *Am J Emerg Med* 13(6):673-6.
5. Weide R, Koppler H, Antras L, Smith M, Chang E, Green J, et al. Renal toxicity in patients with multiple myeloma receiving zoledronic acid vs ibandronate: A retrospective medical records review. *J Can Res Ther* 2010;6:31-5.
6. Henrich D, Hoffmann M, Uppenkamp M, Bergner R. Ibandronate for the Treatment of Hypercalcemia or Nephrocalcinosis in Patients with Multiple Myeloma and Acute Renal Failure: Case Reports. *Acta Haematol* 2006;116:165-72.

J.G. Martínez Mateu, G.P. Losada González, M.A. Munar Vila, M. Uriol Rivera, G. Gómez Marqués, A.C. Tugores

Departamento de Nefrología. Hospital Son Dureta. Palma de Mallorca, Islas Baleares

Correspondencia: J.G. Martínez Mateu
Departamento de Nefrología. Hospital Son Dureta. Palma de Mallorca, Islas Baleares.
josefag.martinez@ssib.es

Insuficiencia renal rápidamente progresiva como comienzo de una nefropatía IgA en un anciano

Nefrologia 2011;31(2):234-6

doi:10.3265/Nefrologia.pre2010.Nov.10661

Sr. Director:

La nefropatía IgA es la glomerulopatía primaria más frecuente en el mundo^{1,2}. Las formas de presentación más frecuentes incluyen la hematuria macroscópica (generalmente precedida de un episodio de infección respiratoria de vías altas, sobre todo en niños) y la microhematuria persistente con proteinuria leve, siendo el síndrome nefrótico y el fracaso renal agudo formas menos habituales de manifestación. Describimos el caso de un anciano que fue diagnosticado de nefropatía IgA a raíz de iniciar una insuficiencia renal rápidamente progresiva (IRRP).

Hombre de 78 años con antecedentes personales de carcinoma de próstata tratado con braquiterapia, con revisiones semestrales en radioterapia; síndrome del túnel carpiano; intervenido de cadera derecha; sin alergias medicamentosas conocidas.

Fue remitido por su médico a urgencias por cansancio y dolor en los miembros inferiores. En la anamnesis refería nicturia de dos veces. En la exploración física realizada al ingreso el paciente presentaba un regular estado general. Estaba consciente y orientado. No había ingurgitación yugular. La presión arterial era de 135/85 mmHg, la frecuencia cardíaca de 82 lat/min y la SatO₂ del 92%. La auscultación cardíaca era rítmica y en

la auscultación pulmonar había hipovenilación con sibilancias aisladas. Resto de exploración sin interés.

La analítica en sangre (en urgencias) fue: creatinina 2,9 mg/dl (previamente creatinina 1,2 mg/dl), potasio de 5,3 mEq/l, hemoglobina 11,5 g/dl, hematocrito 34,7%, resto de analítica, incluyendo gasometría venosa y estudio de coagulación, normales.

El sistemático de orina tenía proteínas +++, sangre ++; en el sedimento había hematuria, con cilindros hialinos aislados.

En la radiografía de tórax y en la ecografía abdominal no hubo hallazgos patológicos; los riñones eran de tamaño normal, sin dilatación de vía excretora.

En la analítica en sangre posterior (ordinaria) se detectó creatinina 3,9 mg/dl, urea 181 mg/dl, albúmina 2,7 g/dl, proteínas totales 5 g/dl, calcio 6,9 mg/dl, fósforo 8,1 mg/dl, ácido úrico 8,3 mg/dl, sodio 132 mEq/l. En orina de 24 horas se determinó la microalbuminuria, que fue de 620 µg/min (rango normal: 0-15). Otras pruebas complementarias realizadas (incluyendo serología de virus, hemocultivos, marcadores tumorales y hormonas tiroideas) fueron normales. El estudio inmunológico únicamente mostró una disminución de IgG de 574 mg/dl (valor normal 751-1.560) y un aumento de la proteína C reactiva a 8,7 mg/dl. El espectro electroforético en sangre descartó un pico monoclonal.

El paciente había sido ingresado en el servicio de medicina interna, donde se constataron el deterioro progresivo de la función renal y oligoanuria, siendo preciso iniciar terapia sustitutiva renal con hemodiálisis. Ante la presencia del fracaso renal agudo rápidamente progresivo se realizó una biopsia renal con los hallazgos: 12 glomérulos por plano de corte, ninguno de ellos esclerosado. En todos los glomérulos estudiados se observó una expansión de la matriz mesangial con áreas de proliferación celular que, en ocasiones, afectaban a todo el glomérulo con imágenes pseudolobu-

ladas del penacho vascular. En 3 glomérulos había focos de necrosis fibrinoide. La inmunofluorescencia mostró positividad intensa para IgA y C3, siendo negativa para IgG e IgM. Todas estas alteraciones se encontraban en el contexto de una necrosis tubular aguda leve con infiltrado inflamatorio mixto, siendo el diagnóstico final de nefropatía IgA con proliferación difusa y focos de necrosis fibrinoide (figuras 1 y 2).

Además de la terapia de soporte, que se había iniciado con furosemida, se administraron enalapril 40 mg/día, irbesartan 150 mg/día y doxazosina 8 mg/día; con los hallazgos de la biopsia se administraron tres pulsos i.v de 1 g de 6-metilprednisolona seguidos de prednisona a dosis de 1 mg/kg/día. Con estas medidas se lograron la recuperación de la diuresis, la mejoría paulatina de la función renal sin necesidad de hemodiálisis (descenso de creatinina de 5,4 a 2 mg/dl en el momento de la alta hospitalaria). En la tabla 1 se exponen el seguimiento y la evolución tras el alta hospitalaria.

Existen formas leves de nefropatía IgA que pueden pasar desapercibidas. De hecho, en estudios de autopsias o en biopsias realizadas para valorar el injerto renal, la nefropatía IgA puede encontrarse en un 1,5% de la población normal³. Nosotros comunicamos el caso de un anciano, sin antecedentes nefrológicos previos conocidos, que fue diagnosticado de nefropatía IgA tras realizar la biopsia renal para filiar la causa de la IRRP que presentaba.

La nefropatía IgA puede aparecer a cualquier edad, pero con más frecuencia en la segunda y en la tercera décadas de la vida⁴. Es posible que en la población anciana su prevalencia pueda ser mayor que la descrita en la bibliografía, posiblemente relacionada con la indicación de la práctica de la biopsia renal. En las personas mayores la presencia de alteraciones urinarias persistentes puede atribuirse a otras patologías concomitantes (prostatitis, infecciones, etc.) y al no realizarse la biopsia renal, la nefropatía IgA

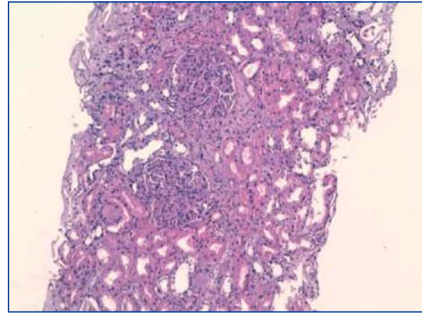


Figura 1. Hematoxilina-eosina (20x) con dos glomérulos con intensa proliferación del ovillo capilar de forma difusa.

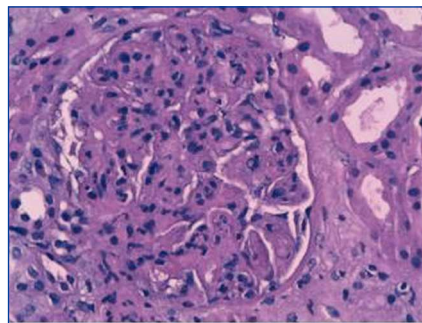


Figura 2. Hematoxilina-eosina (40x) con un glomérulo con intensa proliferación difusa y focos de necrosis fibrinoide.

puede infradiagnosticarse⁵. En nuestro paciente, dados sus antecedentes de carcinoma de próstata, esta nefropatía pudiera haber pasado desapercibida si no hubiera sido porque se manifestó de forma severa con una insuficiencia renal aguda.

Siendo la nefropatía más frecuente, el tratamiento óptimo no ha sido bien establecido⁶. Basándose en la experiencia acumulada de 20 años, un tercio de estos pacientes pueden desarrollar enfermedad renal crónica terminal (ERCT)⁷. Recientemente se han publicado dos estudios en los que se han demostrado los beneficios de la terapia combinada con corticoides (a corto plazo), junto con los inhibidores de la enzima de conversión de la angiotensina (IECA) para tratar la nefropatía IgA con lesiones histológicas moderadas, con proteinuria mayor a 1 g/día^{8,9}. La terapia inmunosupresora combinada está indicada en pacientes con enfermedad severa activa, con un curso rápidamente progresivo y con evidencia histológica de inflamación activa severa (semilunas)¹⁰. En el caso que describimos se trataba de un paciente con antecedentes de un cáncer de próstata con un curso rápidamente progresivo, con proliferación difusa y focos de necrosis fibrinoide y sin datos de cronicidad, por lo que decidimos tratar con pulsos de esteroides i.v. seguidos de esteroides orales junto con IECA y antagonistas de los receptores de angiotensina II, con una evolución satisfactoria.

En resumen, describimos un caso más de nefropatía IgA en un paciente anciano, que probablemente hubiera pasado desapercibido si no hubiera comenzado con un curso clínico agresivo.

Tabla 1. Seguimiento clínico tras el alta durante un año

	10 días	2 meses	3 meses	6 meses	1 año
Cr plasma (mg/dl)	2	1,6	1,7	1,5	1,4
P (O) (g/24 h)	5,7	1,67	0,71	(-)	(-)
Orina elemental		>40 hem/c	>35 hem/c	4-6 hem/c	1-3 hem/c
Presión arterial (mmHg)		130/70	124/72	123/67	110/70
Enalapril	40 mg/día	40 mg/día	20 mg/día	-	-
Telmisartán	80 mg/día	80 mg/día	80 mg/día	40 mg/día	-
Prednisona	80 mg/día	80 mg/día	70 mg/día	20 mg/día	2,5 mg/día

Cr plasma: creatinina sérica; P(O):proteinuria

1. Galla JH. IgA nephropathy. *Kidney Int* 1995;47(2):377-87.
2. Donadio JV, Grande JP. IgA nephropathy. *N Engl J Med* 2002;347(10):738-48.
3. Suzuki K, Honda K, Tanabe K, Nihei H, Yamaguchi Y. Incidence of latent mesangial IgA deposition in renal allograft donors in Japan. *Kidney Int* 2003;63:2286-94.
4. Clarkson AR, Woodroffe AJ, Bannister KM, Lomax-Smith JD, Aarons I. The syndrome of IgA nephropathy. *Clin Nephrol* 1984;21:7-14.
5. Heras M, Saiz A, Sánchez R, Fernández-Reyes MJ, Molina A, Rodríguez MA, et al. La biopsia renal en pacientes de 65 o más años: ¿existen diferencias en la indicación y en la histopatología respecto al resto de pacientes? *Rev Esp Geriatr Gerontol* 2010;45(6):316-9.
6. Appel GB, Waldman M. The IgA nephropathy treatment dilemma. *Kidney Int* 2006;69(11):1939-44.
7. D'Amico G. Natural history of idiopathic IgA nephropathy: role of clinical and histological prognostic factors. *Am J Kidney Dis* 2000;36:227-37.
8. Manno C, Torres DD, Rossini M, Pesce F, Schena FP. Randomized controlled clinical trial of corticosteroids plus ACE-inhibitors with long-term follow-up in proteinuric IgA nephropathy. *Nephrol Dial Transpl* 2009;24:3694-701.
9. Lu J, Zhang H, Chen Y, Li G, Jiang L, Singh AK, Wang H. Combination therapy of prednisone and ACE inhibitors versus ACE-inhibitors alone in patients with IgA nephropathy: a randomized controlled trial. *Am J Kidney Dis* 2009;53(1):26-32.
10. Ballardie FW, Roberts IS. Controlled prospective trial of prednisolone and cytotoxics in progressive IgA nephropathy. *JASN* 2002;13(1):142-8.

**M. Heras¹, A. Saiz², J. Pardo³,
M.J. Fernández-Reyes¹, R. Sánchez¹,
F. Álvarez-Ude¹**

¹ Servicio de Nefrología. Hospital General. Segovia.

² Servicio de Anatomía Patológica. Hospital Ramón y Cajal. Madrid.

³ Servicio de Medicina Interna. Hospital General. Segovia.

Correspondencia: M. Heras
Servicio de Nefrología. Hospital General.
Ctra. de Ávila. 40002 Segovia.
manuhebe@hotmail.com
mherasb@saludcastillayleon.es

Síndrome hemofagocítico reactivo a infección por citomegalovirus en paciente trasplantado renal

Nefrología 2011;31(2):236-8

doi:10.3265/Nefrologia.pre2010.Nov.10639

Sr. Director:

El síndrome hemofagocítico es una rara entidad clínica, caracterizada por una proliferación generalizada, no maligna, de histiocitos con importante actividad hemofagocítica¹⁻³. La etiología de este cuadro se puede dividir en dos: primario o genéticamente determinado o secundario: vírico, bacterias, hongos, parásitos, neoplasias, colagenosis, inmunodeficiencias o fármacos¹⁻⁷. El cuadro clínico se caracteriza por fiebre, hepatoesplenomegalia, linfadenomegalia, síntomas neurológicos, edema y erupción cutánea^{1,2,8,9}. Los hallazgos de laboratorio más importantes son pancitopenia, hipertrigliceridemia, hipofibrinogenemia, hiponatremia, hipoproteinemia, elevación de enzimas hepáticas, elevación de LDH y ferritina, pleocitosis en LCR y actividad defectuosa de células NK¹⁰. Desde el punto de vista histopatológico, la existencia de hemofagocitosis en la médula ósea, en el bazo y en los ganglios linfáticos, la falta de hallazgos malignos y un 2% de células con actividad hemofagocítica son suficientes para el diagnóstico¹⁻³. El síndrome hemofagocítico tiene mal pronóstico a pesar de tratamiento, con una supervivencia media de 2 semanas desde que se inicia el cuadro clínico. La supervivencia puede llegar al 60% a 5 años si hay una respuesta adecuada al tratamiento^{11,12}. Como alternativas terapéuticas se encuentran el empleo de agentes que interrumpen la función de los histiocitos y macrófagos activados como etopósido, esteroides, dosis altas de Ig i.v., ciclosporina A, globulina antitímocito, anticuerpos anti-TNF y, en casos seleccionados, trasplante de médula ósea^{13,14}.

Hombre de 53 años, sometido a trasplante renal que acude a urgencias por

presentar cuadro febril con temperatura de 38,5 °C de 24 horas de evolución con escalofríos, dolor abdominal leve difuso, astenia, anorexia y disminución subjetiva del volumen de diuresis. La exploración física fue normal y en las diferentes pruebas practicadas de urgencia no se encontró patología relevante: radiografías normales, analítica de sangre y orina normal, hemocultivo y urocultivo negativo, antígeno precoz CMV negativo (en este momento no se disponía de PCR de CMV en nuestro hospital). El cuadro progresó con un aumento del dolor abdominal, en la tomografía computarizada (TC) se observó dilatación de asas de delgado de posible etiología isquémica o infecciosa. Ante los hallazgos y el empeoramiento clínico se realizó laparotomía exploratoria sin observarse anomalías. En el líquido peritoneal creció un estafilococo coagulasa negativo tratado con meropenem a dosis de 500 mg cada 12 horas. Tras la intervención presentó una mejoría clínica a pesar de la aparición de fleo paralítico posquirúrgico con resolución espontánea del mismo. A los pocos días aparecieron nuevos picos febriles junto con cuadro diarreico, inicialmente sin productos patológicos pero, posteriormente con melenas, asociado a deterioro neurológico, hepatoesplenomegalia, así como alteración función hepática, anemia y trombocitopenia. Se solicitaron nuevas pruebas en las que destacaron: antígeno precoz CMV positivo con PCR de CMV mayor a 100.000 copias/ml. Esoagogastroduodenoscopia: esofagitis infecciosa. Analítica: GOT/GPT 135/156 U/l; LDH 558 U/l; sodio 130 meq/l, fibrinógeno 133 mg/dl, hemoglobina 9,2 g/dl, y hematocrito del 26,8% y plaquetas de 48.000 μ l con leucocitos normales (5.500 μ l con fórmula normal), aumento muy importante de triglicéridos (738 mg/dl), deterioro progresivo de función renal (creatinina entorno a 4-5 mg/dl). Haptoglobina normal, test de Coombs negativo. Extensión de sangre periférica: algún esquistocito con ausencia de reticulocitos. Punción de médula ósea: compatible con síndrome hemofagocítico (figura 1).