

oportunistas tanto bacterianas como víricas que imiten brotes de enfermedad lúpica en pacientes inmunodeprimidos. Éstos se beneficiarán de un rápido diagnóstico y del tratamiento adecuado.

1. Ramos-Casals M, Cuadrado MJ, Alba P, Sanna G, et al. Acute Viral Infections in Patients With Systemic Lupus Erythematosus. Description of 23 Cases and Review of the literature. *Medicine* 2008;87:311-8.
2. Diep J, Kerr L, Sarebahi S, Tismenetsky M. Opportunistic Infections Mimicking Gastrointestinal Vasculitis in Systemic Lupus Erythematosus. *J Clin Rheumatol* 2007;13:213-6.
3. Ohashi N, Iozaki T, Shirakawa K, Ikegaya N, et al. Cytomegalovirus Colitis Following Immunosuppressive Therapy for Lupus Peritonitis and Lupus Nephritis. *Intern Med* 2003;42:362-6.

**A. Sánchez Escuredo¹, D. Grados Cànovas²,
M. Ibernón Vilaró¹, D. López Álvarez²,
V. Moreno de Vega Lomo⁴,
M. Navarro Díaz¹, R. Romero¹**

¹ Servicio de Nefrología. Hospital Germans Trias i Pujol. Badalona, Barcelona.

² Servicio de Reumatología. Hospital Germans Trias i Pujol. Badalona, Barcelona.

³ Servicio de Nefrología. Servicio de Anatomía Patológica. Hospital Germans Trias i Pujol. Badalona, Barcelona.

⁴ Servicio de Endoscopia. Hospital Germans Trias i Pujol. Badalona, Barcelona.

Correspondencia: Ana Sánchez Escuredo
Servicio de Nefrología.

Hospital Germans Trias i Pujol.
Badalona. Barcelona.

a_sanchez_escuredo@hotmail.com

Intoxicación por metanol. Evolución de niveles sanguíneos con hemodiálisis de alto flujo

Nefrología 2011;31(1):120-21

doi:10.3265/Nefrología.pre2010.Oct.10653

Sr. Director:

La intoxicación por metanol, si bien rara en nuestro medio y asociada a ac-

identes o intentos autolíticos, está aumentando por la llegada de emigrantes¹. Presentamos una intoxicación grave por metanol, tratada con hemodiálisis (HD). Se extrajeron muestras seriadas para valorar el descenso de los niveles sanguíneos del metanol durante la diálisis.

Caso clínico

Paciente hombre de 38 años, con antecedentes de etilismo, que acude a urgencias por alteraciones visuales, dolor abdominal y vómitos.

En los días anteriores había estado ingiriendo colonia y alcohol de farmacia de 96°. El día antes del ingreso ingirió de forma voluntaria 200 ml de alcohol de quemar junto con etanol (desconociendo que era tóxico). Acude a urgencias por visión borrosa, inestabilidad, dolor epigástrico y un episodio de vómito que no supo distinguir si había sido sanguinolento. Refería también fatiga y disnea.

Exploración física en urgencias

Taquipneico a 40 respiraciones por minuto. Dolor en hipocondrio derecho. No se detectaron ruidos intestinales. Pupilas midriáticas, poco reactivas. Muy somnoliento. No había alteraciones del lenguaje, nistagmo o disimetría en la prueba dedo-nariz.

Pruebas complementarias en urgencias

Gasometría arterial: pH: 6,99; pCO₂: 8 mmHg; pO₂: 138 mmHg; bicarbonato: 3 mEq/l.

Bioquímica: glucosa: 132; urea: 32; creatinina: 1,15 mg/dl; Na: 133; K: 5,5; Cl: 101 mEq/l; osmolalidad: 371 mOsm/kg.

Hemograma: 23.400 leucocitos (78 N, 11 C, 9 L, 2 M), Hgb: 18,3 g/dl; Hto: 56%; 264.000 plaquetas.

Cálculo *gap* osmolar: 92,3 mOsm/kg (osmolaridad medida – {Na [mEq/l] x 2 + Urea / 6 + glucemia / 18 (en mg/dl)}).

Cálculo *anion gap*: 34,5 mEq/l ([Na + K] – [Cl+HCO₃]).

Ante la sospecha de una intoxicación por metanol se pauta bicarbonato 1 M y el paciente es trasladado a la UCI, donde se comienza con perfusión de etanol. Precisa intubación por agitación y depresión respiratoria. Se canaliza la vía venosa y se inicia HD con la siguiente pauta: dos sesiones consecutivas de 4 horas cada una para cambiar el filtro y evitar coágulos y pérdida de eficacia.

Monitor: Fresenius 4008S (Fresenius Medical Care).

Duración: 4 + 4 horas. Sólo se paró el tiempo necesario para cambiar el filtro y líneas y purgar el nuevo sistema (10 min).

Membrana: poliarietersulfona (Arylane M9) (Gambro). Superficie: 2,01 m²; coeficiente UF: 23 ml/h·mmHg, C. urea (Qb: 300 y Qd 500: 264 ml/min).

Qb (flujo de sangre): 350 ml/min. Se comenzó con 250 ml/min y a la hora y, tras comprobar buena tolerancia hemodinámica, se aumentó a 350 ml/min.

Qd (flujo de *dialysate*): 800 ml/min.

Dialysate: Fresenius A34 con suplemento de KCl hasta 4 mEq/l.

UF: cero.

Anticoagulación: enoxaparina (Clexane) 20 al inicio de cada una de las dos sesiones.

Se incrementó la dosis de etanol al doble mientras duró la diálisis.

Tras la diálisis el paciente presentó mejoría clínica, por lo que fue extubado y pasó a planta de psiquiatría el mismo día.

Se hicieron extracciones horarias de metanol (inicio de HD y cada hora) y a las 4 horas de haber finalizado la segunda sesión (figura 1). Se objetiva una reducción muy significativa de los niveles que llegaron a valores mínimos a partir de la tercera hora. Sin embargo, al suspender la diálisis (mien-

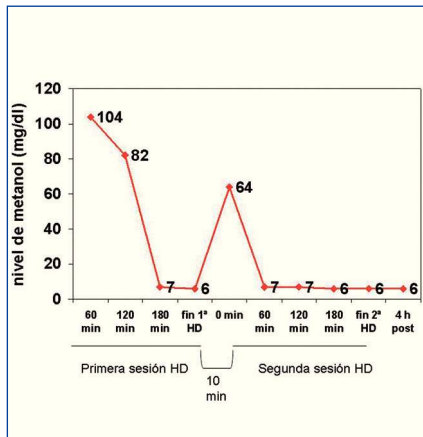


Figura 1. Evolución de los niveles sanguíneos de metanol durante las sesiones de hemodiálisis.

tras se cambiaba el filtro se apreció un rebote (64 mg/dl), aunque tras reiniciar la sesión vuelve a bajar a valores mínimos.

Discusión

La HD²⁻⁴ se usa en intoxicaciones graves por metanol. Sus indicaciones son²: nivel de metanol en sangre >50 mg/dl (no disponible en nuestro medio de forma urgente), acidosis metabólica grave, alteraciones visuales o neurológicas e ingestión >30 ml de metanol.

Se han descrito HD muy prolongadas (>1 día)⁶. Hirsch⁷ calcula la duración de la HD según los niveles de metanol [tiempo (horas) = $(-V \times \ln(5/A))/0,06 \times k$] (donde V es el volumen de agua corporal medido por Watson, A es el nivel de metanol en sangre en mg/dl y k es el 80% del aclaramiento de urea estimado por el fabricante). El nivel de metanol se podría inferir por medio del *gap* osmolar, dado que existe buena correlación entre ambos valores¹, restando el *gap* normal (10-12 mOsm/kg). En nuestro caso el *gap* es de 92 mOsm/kg, que serían unos 250 mg/dl y la duración estimada de la HD es de 9 horas.

La caída del metanol en sangre es mayor que en el estudio de Hirsch⁷ con rebote durante el tiempo del recambio del filtro, posiblemente porque con membranas de gran superficie y alto flujo de *dialysate* se consigue eliminar rápida-

mente el tóxico del compartimento vascular y hay que esperar a que pase el resto del tóxico desde el espacio extravascular al torrente sanguíneo.

No hay estudios de comparación entre HD intermitente y técnicas continuas^{1,8}, aunque lógicamente siempre es más rápida la HD intermitente. Si se confirman estos hallazgos habría que valorar combinar ambas técnicas (p. ej., HD de 3-4 horas y después técnica continua) o corregir la fórmula de Hirsch.

1. Peces R, González E, Peces C, Selgas R. Tratamiento de las intoxicaciones graves por alcoholes. *Nefrología* 2008;28:369-72.
2. Holubek WJ, Hoffman RS, Goldferb DS, Nelson LS. Use of hemodialysis and hemoperfusion in poisoned patients. *Kidney Int* 2008;74:1327-34.
3. Peces R, Fernández R, Peces C, González E, Olivares E, Renjel F, et al. Eficacia de la hemodiálisis precoz con membranas de alto flujo en el tratamiento de las intoxicaciones graves por alcoholes. *Nefrología* 2008;28:413-8.
4. De Arriba G, Torres-Guinea M, Chevarría J, Basterrechea MA. Utilidad de la hemodiálisis prolongada en el tratamiento de la intoxicación aguda por metanol. *Nefrología* 2008;28:664-5.
5. Krant JA, Kurtz I. Toxic alcohol ingestions: clinical features, diagnosis and management. *Clin J Am Soc Nephrol* 2008;3:208-25.
6. Seyffort G. Poison Index. The treatment of acute intoxication (4.ª ed.). Lergierich: Pabst Science Publishers; 1997. p. 457-64.
7. Hirsch DJ, Jindal KK, Wong P, Fraser AD. A simple method to estimate the required dialysis time for cases of alcohol poisoning. *Kidney Int* 2001;60:2021-4.
8. Tyagi PK, Winchester JF, Feinfeld DA. Extracorporeal removal of toxins. *Kidney Int* 2008;74:1231-3

**J.I. Minguela¹, M.J. Lanzagorta²,
A. Hernando¹, J. Audicana³**

¹ Servicio de Nefrología. Hospital Galdakao. Galdakao, Bizkaia. ² Servicio de Nefrología. Unidad de Hemodiálisis. Hospital Galdakao. Galdakao, Bizkaia. ³ Unidad de Cuidados

Intensivos. Hospital Galdakao. Galdakao. Bizkaia.

Correspondencia:

José Ignacio Minguela Pesquera

Servicio de Nefrología. Hospital Galdakao.

Barrio Labeaga, s/n. 48960 Galdakao. Bizkaia.

joseignacio.minguelapesquera@osakidetza.net

Insuficiencia renal aguda por depósito de cristales de oxalato e hiperoxaluria de origen entérico

Nefrología 2011;31(1):121-3

doi:10.3265/Nefrología.pre2010.Oct.10644

Sr. Director:

La insuficiencia renal aguda asociada a precipitación de cristales intratubulares es una causa frecuente de lesión renal que puede presentarse en el contexto de una amplia variedad de situaciones clínicas, siendo las más habituales las asociadas a nefropatía por ácido úrico y al tratamiento con aciclovir por vía intravenosa, sulfonamidas, metotrexato e indinavir. La mayoría de los pacientes afectados por este tipo enfermedad renal tienen una variedad de factores de riesgo predisponentes entre los que destacan la depleción de volumen intravascular efectivo y la presencia previa de insuficiencia renal crónica¹.

La ingestión de etilenglicol y, de manera excepcional, la administración de ácido ascórbico a dosis altas, pueden ocasionar hiperoxalemia e insuficiencia renal aguda por depósito de cristales de oxalato². Sin embargo, la hiperoxaluria de origen entérico es otra causa potencial litiasis renal y nefritis intersticial en pacientes con intestino corto o cualquier otra causa de malabsorción de grasas en pacientes no colectomizados^{3,4}.

Presentamos el caso de un paciente de 59 años que en septiembre de 2009 fue intervenido por un colangiocarcinoma hiliar Bismuth tipo IIIB. Tras la inter-