

Infarto renal e insuficiencia renal aguda por consumo de cocaína

K. Furaz, C. Bernis Carro, A. Cirugeda García, A. Pérez de José y J. A. Sánchez Tomero

Servicio de Nefrología. Hospital Universitario de La Princesa. Madrid.

Nefrología 2008; 28 (3) 347-349

RESUMEN

Describimos el caso de un varón de 36 años, consumidor habitual de cocaína, que desarrolla un cuadro de insuficiencia renal aguda, secundario a infarto isquémico masivo en riñón izquierdo y segmentario en el riñón derecho. Las complicaciones más frecuentemente asociadas al uso de cocaína son de índole cardiovascular y neurológica, sin embargo, la afectación renal es frecuente.

Palabras clave: Cocaína. Infarto renal. Intoxicación por cocaína.

SUMMARY

We describe the case of a 36 year old man, habitual consumer of cocaine, who after the inhaled cocaine consumption develops acute renal failure secondary to massive left and segmental right renal infarction. Although the most frequent complications associated to cocaine consumption are of cardiovascular and neurological nature, the kidney can be frequently affected.

Key words: Cocaine. Renal infarction. Cocaine intoxication.

INTRODUCCIÓN

La cocaína ha sido asociada a múltiples complicaciones, siendo las más frecuentes las de índole cardiovascular y neurológica. También se han descrito complicaciones a nivel pulmonar, ocular, intestinal, hematológico y genitourinario¹. A nivel renal las complicaciones más frecuentes son secundarias a rabdomiólisis² o a HTA de difícil control farmacológico³⁻⁵, presentándose con menor frecuencia fallo renal agudo, nefritis intersticial, glomerulonefritis anti-MBG, microangiopatía trombótica⁶ o infarto renal⁷⁻¹¹

CASO CLÍNICO

Varón de 36 años, que acude a urgencias por dolor en flanco y fosa lumbar izquierda. Entre los antecedentes personales destaca safenectomía bilateral por varices a los 32 años y consumidor habitual de tabaco (20 cigarrillos día) y de

cocaína inhalada (última dosis en la noche previa al ingreso). A la exploración el paciente estaba muy ansioso, sudoroso, con palidez cutánea y sequedad de mucosas, disneico, taquipneico, la auscultación cardíaca era rítmica, regular, taquicárdica a 110 latidos minuto y no se auscultaban soplos y la auscultación pulmonar mostraba murmullo vesicular conservado sin ruidos agregados. El abdomen era blando, depresible con dolor lumbar izquierdo y puño percusión renal negativa bilateral. PA: 165/110 mmHg y temperatura: 37 °C.

En el momento del ingreso se encontraron los siguientes hallazgos: Analítica: Creatinina: 2,1 mg/dl, Sodio: 142 mEq/l, Potasio: 4,4 mEq/l, CK: 66 U/l, LDH: 4371 U/l, Bilirrubina total: 1,5 mg/dl, GOT: 143 U/l, GPT: 148 U/l, hemoglobina: 17,2 g/dl, hematocrito: 49,3%, plaquetas: 272.000 /mm³, leucocitos: 24.040 / mm³ (94% de segmentados). Sistemático de orina: Proteínas > 400 mg/dl. Eritrocitos: > 300 /l el resto sin alteraciones. Sedimento urinario: Abundantes leucocitos, abundantes hematíes, moderados cilindros hialinos granulados. Bioquímica urinaria: Urea: 759 mg/dl, creatinina: 159 mg/dl, Na: 82 mmol/l, Potasio: 99 mmol/l. La radiografía de tórax no mostraba alteraciones. Electrocardiograma con ritmo sinusal a 100 latidos /minuto, eje QRS a 60° sin trastornos de la repolarización. Ecografía abdominal y renal: ambos riñones de tamaño normal, con buena diferenciación corticomedular, y sin dilatación del sistema colector. Aparecía un quiste renal cortical derecho de 14 mm. La vejiga no era valorable por interposición de gas. El hígado mostraba una lesión hiperecogénica, bien definida con diámetro de 1,5 cm compatible con angioma hepático.

ESTUDIOS COMPLEMENTARIOS

Orina positiva para cocaína y opiáceos (se habían administrado opiáceos en urgencias por dolor intenso). Orina de 24 horas: Proteínas: 4 g. Aclaramiento de creatinina: 77 ml/minuto. Estudio inmunológico (ANA, ANTI DNA, ENA, ANCA): negativos. Serología de HVB, C y VIH: negativas.

PRUEBAS DE IMAGEN

El TAC abdominal con contraste oral y endovenoso mostraba hígado, bazo, páncreas, vesícula biliar, suprarrenales, intesti-

Correspondencia: José A. Sánchez Tomero
jsanchez.hlpr@salud.madrid.org

casos clínicos

no y vejiga sin alteraciones. El riñón izquierdo era hipodenso casi en su totalidad, con alguna zona de parénquima realizado en relación con parénquima respetado, que no captaba en su fase tardía. El riñón derecho mostraba zonas hipodensas triangulares. Estos hallazgos fueron interpretados como compatibles con infartos renales.

La arteriografía selectiva con contraste demostraba defectos de repleción múltiples en la arteria renal izquierda por trombosis. La renal derecha era permeable con mínimos defectos periféricos.

EVOLUCIÓN

Ante el diagnóstico de fracaso renal agudo secundario a infarto renal se instaura tratamiento anticoagulante con heparina sódica y posteriormente acenocumarol con escasa mejoría de la función renal a pesar del incremento de la diuresis manteniendo una creatinina alrededor de 2 mg/dl. La clínica de dolor abdominal desapareció. Durante su ingreso presentó un episodio de debilidad generalizada, paresia en miembro superior izquierdo y deterioro del sensorio de recuperación espontánea y sin que se apreciaran en el TAC craneal focos isquémicos. Es dado de alta anticoagulado con dicumarínicos. Acude un mes mas tarde a consultas externas para revisión estando asintomático, y con TA de 120/80 mmHg pero persistiendo el deterioro de la función renal con creatinina: 2 mg/dl, aclaramiento de creatinina 71 ml/minuto, diuresis de 24 horas 2.000 ml y proteinuria de 402 mg/24 horas. Se mantiene el tratamiento anticoagulante durante 6 meses.

DISCUSIÓN

El plan nacional sobre drogas (informe de marzo del 2001) muestra que el 3,1% de los españoles entre 15 y 65 años han consumido cocaína alguna vez en su vida; siendo esta la droga de mayor consumo tras el cannabis. En el Hospital Clínic de Barcelona, el consumo de cocaína fue la segunda causa de urgencias por drogas de abuso durante el año 2002². El consumo de cocaína es responsable de un gasto de 80 millones de dólares/año por hospitalización en los Estados Unidos¹². El infarto renal por cocaína se ha asociado tanto al uso de esta droga por vía venosa como por inhalación⁹.

El consumo de cocaína es responsable de la inducción de cambios renales tanto agudos como crónicos. De forma crónica la cocaína pone en marcha cambios hemodinámicos y estructurales mediados por el incremento en el stress oxidativo y el estímulo del SRA que conducen a un incremento de la matriz mesangial, aumento de la fibrosis tubulo-intersticial e incremento de la aterogénesis. La cocaína tiene un potente efecto vasoconstrictor sobre el músculo liso vascular. El mecanismo íntimo no se conoce con exactitud pero se sabe que está aumentada la entrada de calcio en la célula muscular lisa vascular, la síntesis de endotelina y la producción de catecolaminas por la médula adrenal con simultánea disminución de su recaptación en la sinapsis. La cocaína puede inducir de forma aguda infartos isquémicos renales a través de su potente efecto vasoconstrictor y por las alteraciones inducidas en la agregación plaquetaria y el incremento de la síntesis de tromboxano A₂¹²⁻¹⁴.

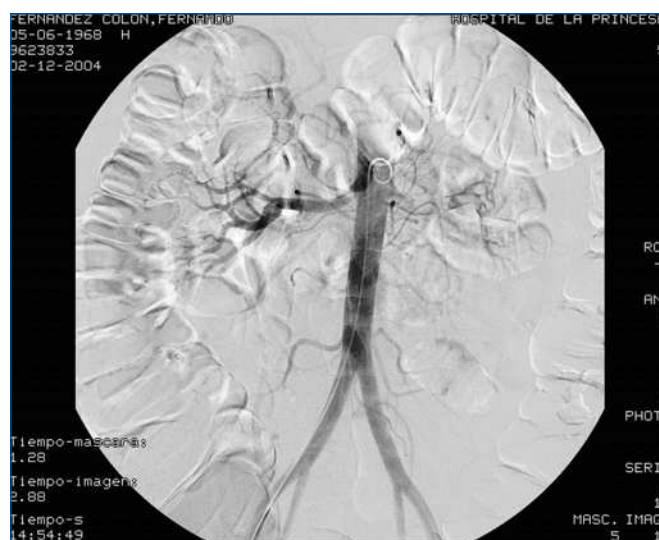

Figura 1. Scanner abdominal. Infarto de casi la totalidad del riñón izquierdo, y zonas triangulares de isquemia del riñón derecho.

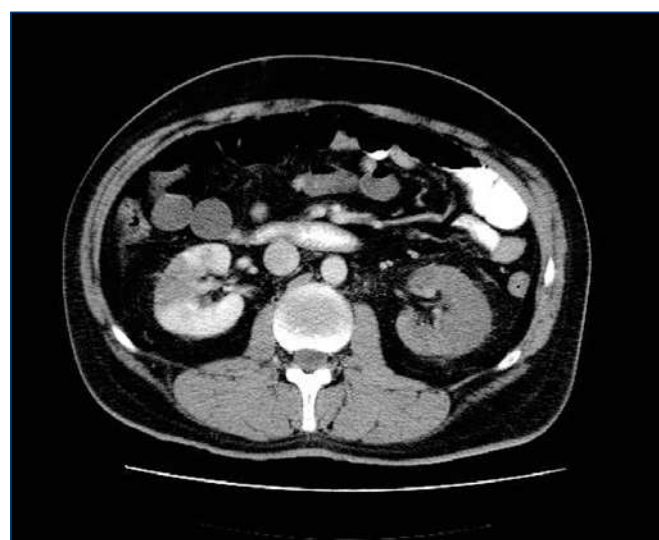


Figura 2. Arteriografía renal selectiva. Defectos de repleción múltiples en la arteria renal izquierda por trombosis. La renal derecha es permeable con mínimos defectos periféricos.

El caso descrito demuestra una vez más, que la cocaína puede producir serios trastornos a nivel renal y aunque las causas más frecuentes de daño renal son la rhabdomiólisis y la hipertensión arterial de difícil control, también pueden aparecer complicaciones secundarias a isquemia renal. El espectro de complicaciones graves asociadas al uso de cocaína va aumentando, y no debemos olvidar que el riñón es uno de los órganos diana afectados. Faltan estudios que aclaren los mecanismos de daño renal. Debemos sospechar siempre la posibilidad de daño renal asociado a cocaína ante un cuadro de enfermedad renal de etiología poco clara en un paciente con HTA de difícil control, infarto renal sin otros factores de riesgo o rhabdomiólisis de causa no aclarada. En este caso había elevación de LDH y de las enzimas hepáticas pero la CPK se

mantuvo siempre en rango normal descartando la presencia de rhabdomiólisis. No hay que olvidar que el adicto a cocaína necesita una vigilancia multisistémica y hoy en día, no disponemos de un antídoto específico de la cocaína, por lo que la única arma eficaz es la prevención.

BIBLIOGRAFÍA

1. Nzerue CM, Hewan-Lowe K, Riley LJ Jr. Cocaine and the kidney: a synthesis of pathophysiologic and clinical perspectives. *Am J Kidney Dis* 2000; 35 (5): 783-95.
2. El-Hayek BM, Nogué S, Alonso D y Poch E. Rhabdomyolysis, compartment syndrome and acute kidney failure related to cocaine consumption. *Nefrología* 2003; 23 (5) 469-70.
3. Marron B, Tuñón J, Santana H, Sanchís A, Albalade M, Ortiz A, Barat A, Casado S, Caramelo C. Crisis vascular por cocaína: recuperación del fracaso renal tras el abandono de la droga y control de la presión arterial. *Nefrología* 1999; Vol. 29. Número 2 190-193.
4. Rodríguez Jornet A, Andreu FJ, Mendoza D, Carvajal A, Sala M, Cervantes M, García M. Malignant arterial hypertension and acute renal failure caused by cocaine use. *Nefrología* 2000; 20 (6): 501-509.
5. Mendoza Asensi D, Rodríguez A, Carvajal A, Andreu FJ, Sala M, Cervantes M. Acute renal insufficiency associated to cocaine consumption. *Rev Clin Esp* 2004; 204 (4): 206-211.
6. Volcy J, Nzerue CM, Oderinde A, Hewan-Lowe K. Cocaine-induced acute renal failure, hemolysis, and thrombocytopenia mimicking thrombotic thrombocytopenic purpura. *Am J Kidney Dis* 2000; 35 (1): E3.
7. Goodman PE, Rennie WP. Renal infarction secondary to nasal insufflation of cocaine. *Am J Emerg Med* 1995; 13 (4): 421-423.
8. Kramer RK, Turner RC. Renal infarction associated with cocaine use and latent protein C deficiency. *South Med J* 1993; 86 (12): 1436-1438.
9. Saleem TM, Singh M, Murtaza M, Singh A, Kasubhai M, Gnanasekaran I. Renal infarction: a rare complication of cocaine abuse. *Am J Emerg Med* 2001; 19 (6): 528-529.
10. Sharff JA. Renal infarction associated with intravenous cocaine use. *Ann Emerg Med* 1984; 13 (12): 1145-1147.
11. Huang CC, Kao WF, Yen DH, Huang HH, Huang CI, Lee CH. Renal infarction without hematuria: two case reports. *J Emerg Med* 2006; 30 (1): 57-61.
12. Mochizuki Y, Zhang M, Golestaneh L, Thananart S, Coco M. Acute aortic thrombosis and renal infarction in acute cocaine intoxication: a case report and review of literature. *Clin Nephrol* 2003; 60 (2): 130-133.
13. Bemanian S, Motallebi M, Nosrati SM. Cocaine-induced renal infarction: report of a case and review of the literature. *BMC Nephrol* 2005; 22: 6-10.
14. Gitman MD, Singhal PC. Cocaine-induced renal disease. *Expert Opin Drug Saf* 2004; 3 (5): 441-8.