

En la exploración física la paciente tenía aceptable estado general, sat O<sub>2</sub> basal de 94%. TA de 130/ 60 mmHg y T<sup>a</sup> mayor de 38 °C. En la auscultación cardiopulmonar únicamente destacaba crepitantes sobre todo en la base izquierda. En el abdomen se palpaban quistes de su enfermedad de base.

La analítica sanguínea al ingreso fue: Creatinina 1,5 mg/dl, leucocitos 5.090 (82% neutrófilos), plaquetas 95.000, actividad de protrombina 55%. El resto de analítica sanguínea así como el sistemático urinario eran normales.

La Rx de tórax mostraba velamiento de la base izquierda, ingresando con el diagnóstico de neumonía basal izquierda.

Tras recogida de cultivos (sangre, orina, esputo) se trató empíricamente con cefotaxima.

A las 24 horas del ingreso la paciente presentó deterioro del estado general, hipotensión arterial severa, oliguria y coagulopatía, precisando soporte hemodinámico con dopamina y coloides, perfusión de furosemida y tratamiento con vitamina K. Se realizó TAC abdomino-pélvico sin objetivar patología sobreañadida a los quistes.

Dada la gravedad se sustituyó el tratamiento antibiótico por imipenem y claritromicina. Recibidos posteriormente los resultados de hemocultivos se aisla H. alvei resistente a penicilinas y sensible a imipenem.

Con las medidas instauradas se logró la estabilidad clínica y la mejoría de la paciente.

La inmunosupresión, necesaria para evitar el rechazo de órganos trasplantados, conlleva una predisposición a padecer infecciones graves<sup>1</sup>. Rubin y cols., establecen un calendario de infecciones según el periodo del trasplante: en el primer mes son frecuentes las nosocomiales, entre el primer y sexto mes predominan las infecciones oportunistas y a partir del sexto mes pueden presentar cualquier infección comunitaria<sup>2</sup>.

Nosotros describimos una infección por H. alvei adquirida en la comunidad en una paciente trasplantada renal veinte años después del trasplante.

El género Hafnia es un bacilo gram negativo, perteneciente a la familia Enterobacteriaceae, que ocasional-

mente producen infecciones en humanos. Aunque desde 1954 se conoce su existencia, durante décadas se ha considerado que pertenecía al género Enterobacter habiendo recibido las denominaciones de «Enterobacter hafniae», «Enterobacter alvei». Recientes estudios del DNA y bioquímicos la definen como un género separado con una especie, Hafnia alvei<sup>3</sup>.

El tracto gastrointestinal de humanos y animales, sobre todo mamíferos, pero también las aves pueden ser reservorio de Hafnia<sup>3</sup>. En la literatura aparecen bien documentadas epidemias de infección por H. alvei relacionadas con la industria de aves de corral<sup>4</sup>. En nuestro caso la paciente fue reinterrogada afirmando estar en contacto continuado con aves de corral, aunque no refería constancia de enfermedad en sus animales.

La mayoría de los pacientes colonizados o infectados por H. alvei presentan enfermedades subyacentes como cáncer (sobre todo hematológicos), cirugía, trauma, enfermedad pulmonar, cirrosis, hepatitis o pancreatitis<sup>5</sup>. En el caso que mostramos, además se daban las circunstancias de IRC por poliquistosis hepatorenal, hepatopatía crónica por virus C e inmunosupresión. Es posible que la comorbilidad de esta paciente y el contacto repetido con las aves de corral pudieran haber favorecido que se desarrollase la infección.

Se conoce muy poco acerca de este microorganismo como patógeno en animales y humanos. Este germen puede causar gran variedad de infecciones sistémicas, incluyendo septicemia y neumonía.

Revisando la literatura la mitad de pacientes con bacteriemia son inmunocomprometidos con tumores, enfermedad hepática o infección por VIH<sup>3</sup>. En pacientes trasplantados sólo hemos encontrado asociación con trasplantes hepáticos<sup>6</sup> y de células STEM<sup>7</sup>. En nuestro caso es la primera vez que se describe en una trasplantada renal.

En conclusión, la inmunosupresión asociada al trasplante y las enfermedades subyacentes predisponen a infecciones poco frecuentes. Nosotros describimos por primera vez una infección por H. alvei en una trasplantada renal

cuya manifestación clínica principal fue una septicemia.

1. Garibaldi RA. Infections in organ transplant recipient. *Infect Control* 1983; 4 (6): 460-464.
2. Rubin RH, Wolfson JS, Cosimi AB, Tolkoff-Rubin NE. Infection in the renal transplant recipient. *Am J Med* 1981; 70 (2): 405-411.
3. Janda JM, Abbott SL. The genus Hafnia: from soup to nuts. *Clin Microbiol Rev* 2006; 19 (1): 12-18.
4. Real F, Fernández A, Acosta F, Acosta B, Castro P, Déniz S, Orós J. Septicemia associated with Hafnia alvei in laying hens. *Avian Dis* 1997; 41: 741-747.
5. Günthard H, Pennekamp A. Clinical significance of extraintestinal Hafnia alvei isolates from 61 patients and review of the literature. *Clin Infect Dis* 1996; 22: 1040-1045.
6. Barry JW, Domínguez EA, Boken DJ, Preheim LC. Hafnia alvei infection after liver transplantation. *Clin Infect Dis* 1997; 24 (6): 1263-1264.
7. Candoni A, Trevisan R, Fili C, Tiribelli M, Fanin R. Abdominal abscess and Hafnia alvei septicemia occurring during the aplastic phase after autologous stem-cell transplantation in a patient with diffuse large B-cell lymphoma. *J Infect Chemother* 2004; 10 (5): 303-306.

M. Heras Benito, R. Sánchez Hernández, M.<sup>a</sup> J. Fernández-Reyes Luis y S. Hernando<sup>†</sup>

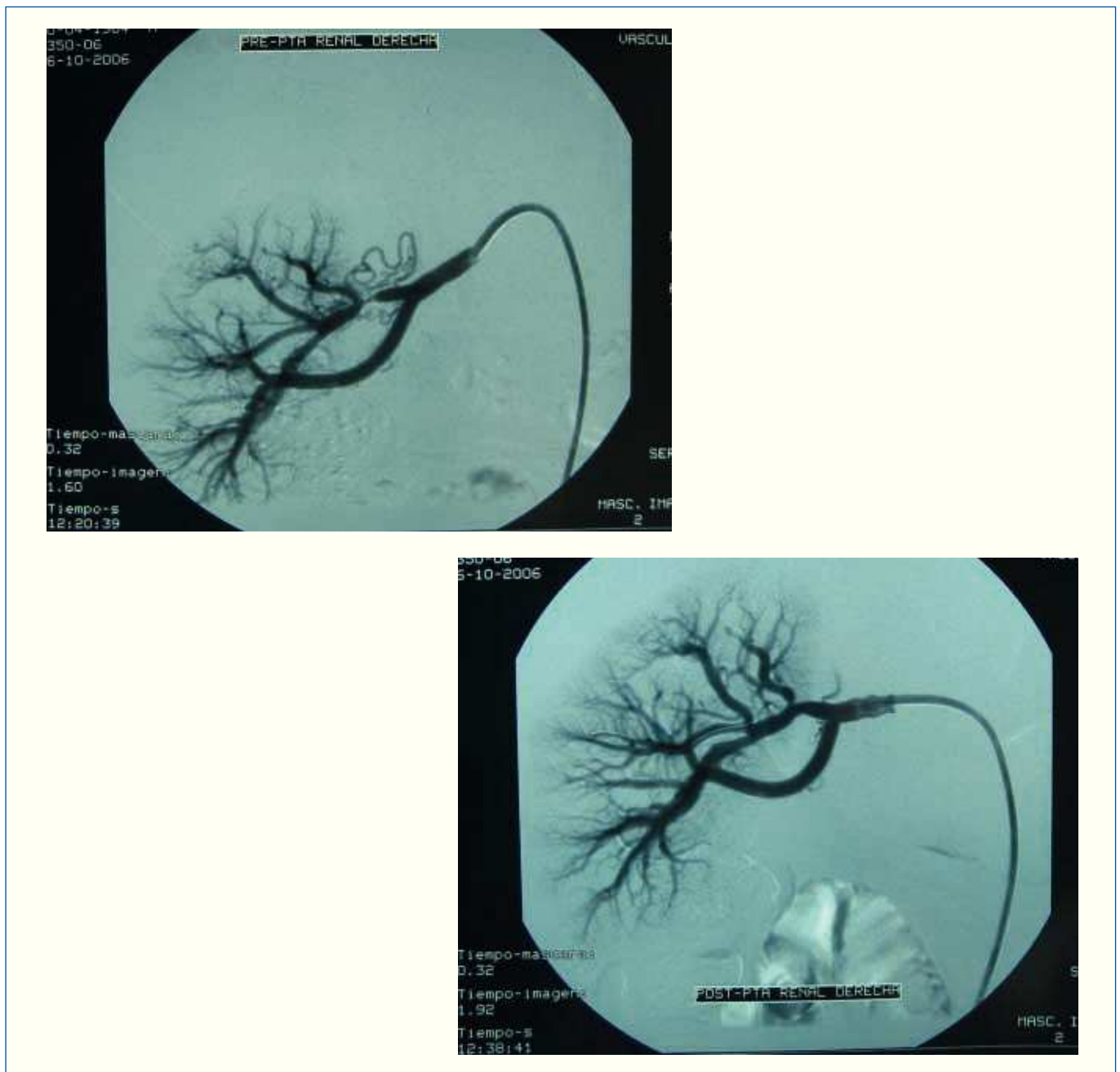
Servicio de Nefrología y \*Microbiología. Hospital General de Segovia.

**Correspondencia:** Manuel Heras Benito. mheras@hgse.sacyl.es. Servicio de Nefrología. Hospital General de Segovia. Ctra. Ávila, s/n. 40002 Segovia. España.

## Estenosis de arteria renal segmentaria causante de hipertensión renovascular

*Nefrología* 2008; 28 (4) 471-473

**Sr. Director:** La hipertensión renovascular (HRV) es la forma de hipertensión secundaria más frecuente con una prevalencia que oscila entre el 5-15%<sup>1</sup>. Está provocada por una estenosis de la arteria renal, o de sus ramas, que provoca una hipoperfusión renal con la consiguiente activación del sistema renina-angiotensina y posterior aparición de la



**Figura 1.** Estenosis crítica arteria renal segmentaria con circulación colateral y resultado después de angioplastia.

hipertensión<sup>2</sup>. La enfermedad aterosclerótica es la causa más común de HRV y las lesiones suelen presentarse en los primeros centímetros de la arteria renal pudiendo comprender una gran extensión. La enfermedad fibromuscular es la causa más común de HRV en mujeres jóvenes y el diagnóstico debe ser considerado en alguien con establecimiento temprano, hipertensión severa, aunque ocasionalmente es un hallazgo. Es importante reconocerla, ya que responde bien al tratamiento quirúrgico. Estas lesiones a menudo surgen más allá de los primeros

centímetros de la arteria renal y pueden estar asociadas con enfermedad de las ramas más distales.

Presentamos el caso de una mujer joven de 22 años de edad que acudió al Servicio de Nefrología para estudio de su hipertensión arterial. No presentaba antecedentes personales ni familiares a destacar. En el examen físico destacaba una tensión arterial en sedestación de 175/100 con una frecuencia cardíaca de 76 latidos por minuto. Resto de exploración sin interés. Las pruebas complementarias de hemograma, bioquímica,

catecolaminas en orina, sedimento de orina, radiografía de tórax y electrocardiograma fueron normales. Se inició tratamiento con bisoprolol y se solicitó Angio-RMN para estudio renal. A los 3 meses de tratamiento, la paciente presentó ligera mejoría de sus cifras tensionales (160/90) y la angio-RMN informaba de dudosa fibrodisplasia a nivel de arteria renal izquierda por lo que se realizó arteriografía renal para su confirmación. En esta arteriografía, se observó estenosis crítica a nivel de arteria segmentaria renal derecha con circulación

colateral y arteria renal izquierda sin lesiones significativas. Se realiza angioplastia sobre esta estenosis con catéter balón de 4 x 20 mm con buen resultado morfológico y desaparición de la circulación colateral (fig. 1). A los 2 años de seguimiento, la paciente presenta normalización de sus cifras tensionales sin fármacos en la actualidad.

La displasia fibromuscular suele presentarse en mujeres jóvenes entre los 15-50 años siendo normalmente el sector arterial afectado los 2/3 distales de la arteria renal. La HRV provocada por afectación de las ramas de la arteria renal es rara, y los casos descritos son por afecta-

ción de arterias polares<sup>3</sup> o accesorias<sup>4</sup>. En nuestro caso, la HRV estaba provocada por una afectación de una rama principal de la arteria renal derecha siendo la afectación de esta arteria segmentaria como causa de HRV un caso excepcional. En cuanto al tratamiento, la evolución de las técnicas endovasculares en los últimos años, ha permitido una tasa elevada de éxitos en el manejo terapéutico de estos pacientes.

1. J. Menard JP. Grunfeld. Hipertension Renovascular Tomo I 1982:189-202.
2. Strandness DE. Natural history of renal artery stenosis. *Am J Kidney Dis* 1994; 24: 630-635.

3. García-Gómez MC, Fernández-Fresnedo G, Sanz de Castro S, Arias M. Hipertensión arterial renovascular secundaria a estenosis de la arteria polar. *Nefrología* 2002; Vol XXII, n.º 1: 85-86.
4. Cuxart M, Picazo M, Matas M, Canalias J, Nadal C, Falcó J. Hipertensión arterial y estenosis de la arteria renal accesoria. *Nefrología* 2007; Vol XXVII n.º 4: 509-510.

B. Gómez-Moya, E. Hernández-Osma, F. Pañella-Agustí y V. Martín Paredero  
*Servicio de Angiología, Cirugía Vascul y Endovascular. Hospital Universitario Joan XXIII. Tarragona.*

**Correspondencia:** Esteban Hernández Osma.  
31712eho@comb.es. Hospital Universitario Joan XXIII. Tarragona.