

Carta al Director

La necesidad de la biopsia renal en paciente oncológico con inhibidores de *check-point*: nuevos *trigger* para glomerulonefritis extracapilar

The need for renal biopsy in oncology patients on *check-point* inhibitors *check-point* inhibitors: New *triggers* for extracapillary glomerulonephritis

Sr. Director:

Los inhibidores de *check-point* (ICP) son una revolución en el tratamiento oncológico. Actúan inhibiendo receptores de los linfocitos T (LT), antígeno 4 del linfocito T citotóxico (CTLA4) o de muerte celular programada 1 (PD1) o sus ligandos, desencadenan desregulación e hiperactivación de los LT, que causa efectos adversos inmunomediados (iRAEs). A nivel renal, la nefritis intersticial inmunomediada es el más frecuente observada, aunque también, glomerulonefritis pauci-inmune, podocitopatías y glomerulopatía C3, lo que empeora el pronóstico¹⁻⁶. Presentamos un caso de glomerulonefritis pauci-inmune (GP) durante el tratamiento con durvalumab, antiPD-L1, en paciente con carcinoma epidermoide de pulmón.

Varón de 71 años, antecedentes de hipertensión, diabetes II, dislipemia y carcinoma epidermoide de pulmón (G2 pT3 pN1, PD-L1 < 1%) diagnosticado en 2018, tratamiento quirúrgico y quimioterapia con 4 ciclos de cisplatino y vinorelbina. Tratamiento de mantenimiento con durvalumab, 12 ciclos, hasta 14/11/2019, manteniéndose libre de enfermedad (figs. 1 y 2).

El 17/11/2019 ingresa por fracaso renal agudo, creatinina 4,5 mg/dl, microhematuria (300 hematíes/ μ l), síndrome nefrótico clínico y analítico (proteinuria 6 g/día, albumina 2,2 mg/dl). Estudio inmunológico normal/negativo; biopsia renal: 21 glomérulos, 6 esclerosis globales. Hiper celularidad inflamatoria en luces capilares, mononucleadas, neutrófilos focalmente, hematíes fragmentados y fenómeno de leucocitoclasia. Cuatro glomérulos con semilunas epiteliales. Fibrosis intersticial, atrofia tubular e inflamación crónica leve. Arterias y arteriolas sin alteraciones. Inmunofluorescencia directa no depósitos IgA, IgG, IgM, C3, C1q, kappa, lambda. Diagnóstico: glomerulonefritis pauci-inmune con extracapilaridad 27% de

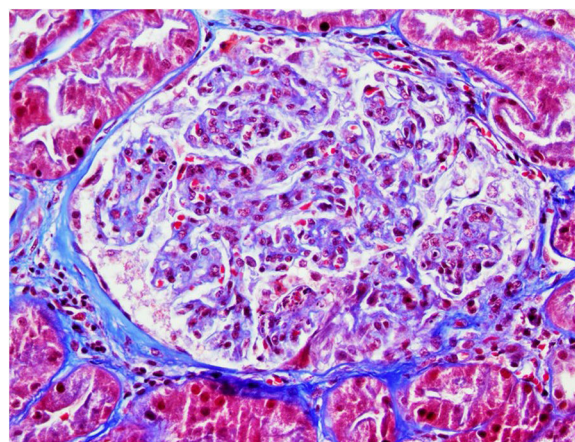


Figura 1 – Tricrómico de Masson. Glomérulo con hiper celularidad endocapilar global, leucocitoclasia y fragmentación de hematíes en el penacho capilar próximo al polo vascular.

los glomérulos. Se inició tratamiento esteroides intravenosos (500 mg \times 3 días) vía oral a dosis de 1 mg/kg/día y ciclofosfamida intravenosa ajustada (500 mg/m²).

Tras un mes, seguimiento ambulatorio con esteroides vía oral y ciclofosfamida, creatinina de 3-3,5 mg/dl, CKD-EPI 16,5-18 ml/min, proteinuria nefrótica y microhematuria.

Reingreso tras segundo bolo de ciclofosfamida, creatinina 7,14 mg/dl, urea 319 mg/dl y proteinuria 4,18 g/24 h sin síndrome nefrótico, hematuria intensa. Se inició tratamiento renal sustitutivo (TSR), hemodiálisis intermitente, manteniendo diuresis de 1.500-2.000 cc/día. Posteriormente continua ciclofosfamida intravenosa y en programa de hemodiálisis

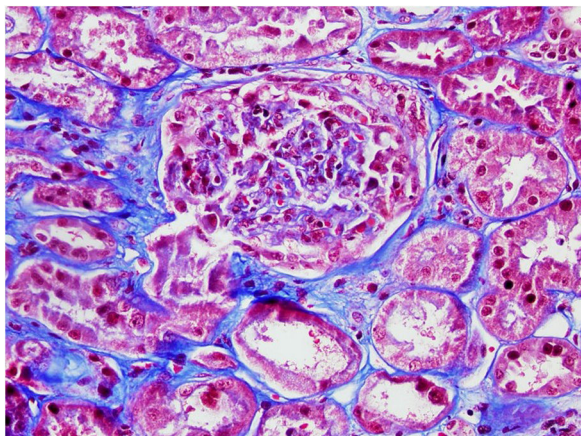


Figura 2 – Tricómico de Masson. Glomérulo con semiluna epitelial.

periódica, con seguimiento estrecho. Se objetiva descenso de proteinuria a $<1,5$ g/día, diuresis 2 l y un ClCrea 12-18 ml/min sin necesidad TSR hasta el momento actual y enfermedad oncológica en remisión completa.

Los *check-point*, son regulares de la respuesta inmunológica de LT. Su bloqueo con inmunoterapia promueve un estado de desregulación linfocitaria, que lleva a hiperestimulación de los LT y mejor control sobre las células tumorales. Sin embargo, su principal inconveniente son iRAEs, exacerbando enfermedades autoinmunes como GP. La GP, se caracteriza por la presencia de ANCA séricos positivos, en ocasiones como en nuestro paciente, resultan negativos, especulando que sean ANCA frente a otro epítipo u otros autoanticuerpos no detectados³.

La GP, se ha asociado a una expresión aberrante de PD1 en algunos sujetos y mayor hiperactividad de los LT, con mayor riesgo de desarrollar GP con tratamiento con inmunoterapia. En nuestro caso podríamos postular que existía esta expresión aberrante, que desencadenó la GP⁷ y la suspensión del tratamiento con inmunoterapia junto al tratamiento inmunosupresor, pudo controlar dicha hiperactividad de LT, lo que hizo la remisión de GP.

Por otro lado, se ha descrito la existencia de polimorfismos de PDCD1 (gen que codifica PD1), que aumentan la susceptibilidad de desarrollar GP, por lo tanto, un análisis genético, podría ser útil para prevenir el desarrollo de GP en pacientes que requieran tratamiento con ICP y plantear otros tratamientos^{8,9}.

La estrecha relación entre oncología y nefrología lleva a la realización de biopsia renal y valoración por nefrología precozmente, con diagnóstico precoz que aumenta la supervivencia renal y global.

BIBLIOGRAFÍA

1. Haanen J, Ernstoff MS, Wang Y, Menzies AM, Puzanov I, Grivas P, et al. Autoimmune diseases and immune-checkpoint inhibitors for cancer therapy: Review of the literature and personalized risk-based prevention strategy. *Ann Oncol*. 2020;31:724–44.
2. Xie W, Huang H, Xiao S, Fan Y, Deng X, Zhang Z. Immune checkpoint inhibitors therapies in patients with cancer and preexisting autoimmune diseases: A meta-analysis of observational studies. *Autoimmun Rev*. 2020;19:1026–87.
3. Kitchlu A, Jhaveri KD, Wadhvani S, Deshpande P, Harel Z, Kishibe T, et al. A Systematic Review of Immune Checkpoint Inhibitor-Associated Glomerular Disease. *Int Rep*. 2020;6:66–77.
4. van den Brom RR, Abdulahad WH, Rutgers A, Kroesen BJ, Roozendaal C, de Groot DJA, et al. Rapid glomerulonephritis with polyangiitis induced by immune checkpoint inhibition. *Rheumatology (Oxford)*. 2016;55:1143–5.
5. Pedoeem A, Azoulay-Alfaguter I, Strazza M, Silverman GJ, Mor A. Programmed death-1 pathway in cancer and autoimmunity. *Clin Immunol*. 2014;153:145–52.
6. Cortazar FB, Marrone KA, Troxell ML, Ralton KM, Hoenig MP, Brahmer JR, et al. Clinicopathological features of acute kidney injury associated with immune checkpoint inhibitors. *Kidney Int*. 2016;90:638–47.
7. Wilde B, Hua F, Dolff S, Jun C, Cai X, Specker CET-AL. Aberrant expression of the negative costimulator PD-1 on T cells in glomerulonephritis with polyangiitis. *Rheumatology (Oxford)*. 2012;51:1188–97.
8. Slot MC, Sokolowska MG, Savelkoul KG, Janssen RGJH, Damoiseaux JGMC, Cohen Tervaert JW. Immunoregulatory gene polymorphisms are associated with ANCA-related vasculitis. *Clin Immunol*. 2008;128:39–45.
9. Rahmattulla C, Mooyaart AL, van Hooven D, Schoones JW, Buijn JA, Dekkers OM, et al. Genetic variants in ANCA-associated vasculitis: a meta-analysis. *European Vasculitis Genetics Consortium. Ann Rheum Dis*. 2016;75:1687–92.

M. Dolores Sanchez de la Nieta Garcia*,
Almudena Juez del Pozo, José Antonio Cortés Toro,
Antolina Rodríguez Moreno, Clara García Carro,
Elena Ruiz Ferreras y Ana Isabel Sánchez Fructuoso

Hospital Clínico San Carlos, Ciudad Real, España

* Autor para correspondencia.

Correo electrónico: sanchezdelanieta@senefro.org
(M.D. Sanchez de la Nieta Garcia).

0211-6995/© 2022 Sociedad Española de Nefrología. Publicado por Elsevier España, S.L.U. Este es un artículo Open Access bajo la licencia CC BY-NC-ND (<http://creativecommons.org/licenses/by-nc-nd/4.0/>).

<https://doi.org/10.1016/j.nefro.2022.04.008>