

Carta al Director

Infección por citomegalovirus resistente en un paciente trasplantado. Uso de letermovir y retirada de la inmunosupresión

Resistant CMV infection in a transplant patient. Letermovir and withdrawal of immunosuppression

Sr. Director:

La infección por citomegalovirus (CMV) tiene un importante impacto en la morbimortalidad tras el trasplante. Las medidas encaminadas a prevención, diagnóstico y tratamiento permiten mejorar los resultados en trasplante renal¹.

Presentamos el caso de un varón de 59 años, con enfermedad renal crónica desconocida, receptor de trasplante renal de donante fallecido en junio de 2019. Inducción con basiliximab e inmunosupresión con tacrolimus (TAC), micofenolato (MMF) y prednisona (PRD). Profilaxis con valganciclovir oral (VGCV) al ser D+/R- durante 3 meses, Seprin Forte e itraconazol. El paciente recibió el alta hospitalaria con creatinina 2,8 mg/dl.

Ingresa al cuarto mes, un mes después de finalizar VGCV, por síndrome viral y PCR CMV 350.000 UI/ml. Se suspendió MMF, permaneciendo con TAC y PRD e iniciándose ganciclovir intravenoso (GCV) ajustado a función renal. Tras mejoría clínica y PCR CMV 4000 UI/ml, el paciente recibió el alta con creatinina de 2,1 mg/dl y tratamiento con VGCV.

Dos meses más tarde, ingresó por fiebre, astenia, diarrea y persistencia de replicación viral. Se inició GCV a dosis de 10 mg/kg/día sin respuesta viral. Presentó resistencia a GCV debido a mutación A594V, gen UL97. El paciente continuó con fiebre y diarrea y una colonoscopia demostró enfermedad intestinal CMV. Se suspendió GCV, se inició Fosarnet® (FOS) (3000 mg/12 h) asociado a inmunoglobulinas anti-CMV (Cytotec®) (70 ml/48 h) y sustituyendo TAC por everolimus (EVE). Durante el ingreso, el paciente presentó hipocalcemia, hipomagnesemia y poliuria, precisando reposiciones intravenosas. Tras mejoría clínica y descenso de la replicación viral con FOS, el paciente presentó shock séptico de origen en catéter venoso central que precisó ingreso en UCI. Se suspendió FOS y una semana después, tras un nuevo repunte de CMV (7000 UI/ml), se reinició, asociándose letermovir (LMV) 800 mg al día. Fue dado de alta con LMV y VGCV con una carga viral de 231 UI/ml e inmunosupresión con EVE y PRD.

Un mes tras el alta, tuvo nuevo episodio de anemia, leucopenia, trombocitopenia y repunte CMV

(2290 UI/ml). Se iniciaron FOS e inmunoglobulina inespecífica 500 mg/kg/día por la presencia de coinfección por Parvovirus (1.000.000 UI/ml). A pesar de la buena evolución inicial, se apreció aumento PCR CMV suspendiéndose EVE y manteniendo la inmunosupresión sólo con PRD. Buena evolución posterior siendo alta hospitalaria nuevamente con LMV 400 mg/día y VGCV 450 mg/día y con 116 UI/ml CMV.

Después de 3 meses, se suspendió el tratamiento antiviral por ausencia de replicación viral. A los 6 meses de seguimiento la creatinina es 2 mg/dl, proteinuria 0,3 mg/dl sin evidencia de replicación CMV, BK, EBV o Parvovirus.

En la **figura 1** se muestra la evolución de replicación de CMV, el tratamiento antiviral y el tratamiento inmunosupresor.

Siguiendo las guías de práctica clínica², nuestro paciente ha sido tratado con VGCV como profilaxis durante 3 meses; con GCV por enfermedad tardía, manteniéndose hasta 3 semanas con VGCV después de lograr supresión de la carga viral.

Se sospecha resistencia a fármacos antivirales y se debe solicitar estudio genético ante persistencia o aumento de carga viral, o de sintomatología clínica, a pesar del tratamiento adecuado². Nuestro paciente presentaba mutación en fosfotransferasa viral (A594V, gen UL97). Las mutaciones en UL97 son las más comunes que conducen a la resistencia al GCV, de las cuales UL97 A594V es la más frecuente, aumentando 8,3 veces la resistencia al GCV³. GCV y VGCV requieren una fosforilación mediada por UL97 para bloquear la replicación del ADN del CMV humano, mientras que FOS actúa de forma independiente⁴. Ante resistencia a GCV, se recomienda el uso de FOS^{1,2}.

El efecto adverso más importante del FOS es la nefrotoxicidad, caracterizada por depósito de cristales de calcio en los capilares glomerulares⁵, que puede prevenirse con una hidratación adecuada. Debemos valorar el uso de FOS en pacientes con disfunción renal por problemas asociados a sobredosificación⁶.

Dada la severidad de la enfermedad asociamos inmunoglobulinas anti-CMV (CMVIG) a FOS, a pesar de que su papel no está bien definido^{1,2}. Schulz et al.⁷ concluyen que, aunque

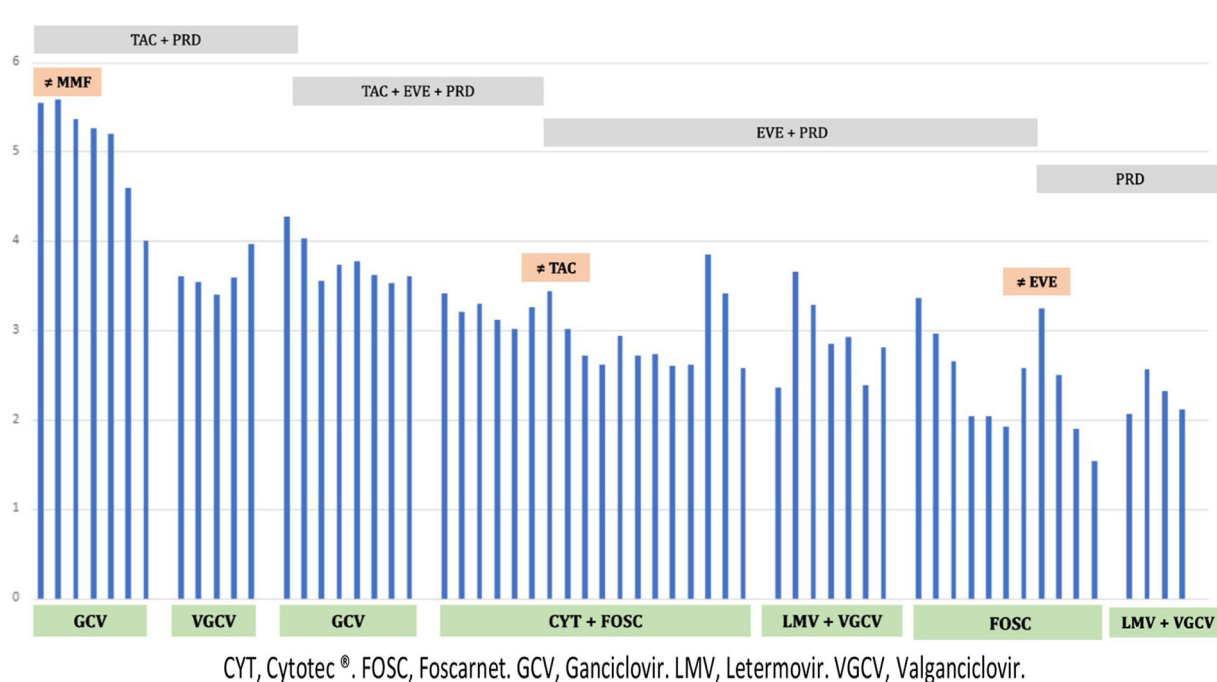


Figura 1 – Evolución CMV, tratamiento antiviral e inmunosupresor.

CMV: citomegalovirus; CYT: Cytotec®; EVE: everolimus; FOSC: Foscarnet; GCV: ganciclovir; LMV: letermovir; MMF: micofenolato; PRD: prednisona; TAC: tacrolimus; VGCV: valganciclovir.

la decisión sobre el uso de CMVIG se basa en la experiencia clínica, parece razonable considerarlo en casos de CMV resistente a GCV o en casos graves y complicados.

Otras alternativas para el manejo de CMV resistente a GCV han sido descritas². LMV es un antiviral que inhibe el complejo de la terminasa viral y ha sido aprobado para profilaxis del CMV en trasplante de células hematopoyéticas⁸, desconociéndose su eficacia en otros órganos. Turner et al.⁹, y Phoompson et al.¹⁰, coinciden en que el uso de LMV mejora la sintomatología clínica, sin efectos adversos, aunque no siempre alcanza la supresión virológica.

Dada la refractariedad del tratamiento en nuestro paciente, decidimos suspender EVE, manteniéndolo inmunosuprimido solo con corticoide, y continuando con LMV 400 mg/día y VGCV 450 mg/día, consiguiendo así una respuesta viral sostenida.

Concluimos que LMV podría ser una alternativa terapéutica en casos de enfermedad CMV resistente. Se precisan más estudios que avalen su uso.

BIBLIOGRAFÍA

1. Kotton CN. CMV: Prevention, diagnosis and therapy. *Am J Transplant*. 2013;13 Suppl. 3:24–40.
2. Torre-Cisneros J, Aguado JM, Caston JJ, Almenar L, Alonso A, Cantisán S, et al. Management of cytomegalovirus infection in solid organ transplant recipients: SET/GESITRA-SEIMC/REIPI recommendations. *Transplant Rev (Orlando)*. 2016;30:119–43.
3. Chou S, Erice A, Jordan MC, Vercellotti GM, Michels KR, Talarico CL, et al. Analysis of the UL97 phosphotransferase coding sequence in clinical cytomegalovirus isolates and identification of mutations conferring ganciclovir resistance. *J Infect Dis*. 1995;171:576–83.
4. Crisp P, Clissold SP. Foscarnet. A review of its antiviral activity, pharmacokinetic properties and therapeutic use in immunocompromised patients with cytomegalovirus retinitis. *Drugs*. 1991;41:104–29.
5. Colvin RB. Section 2: Antiviral drug nephrotoxicity. En: Colvin RB, editor. *Diagnostic Pathology: Kidney Diseases*. 1st ed Philadelphia: Lippincott Williams & Wilkins; 2011.
6. Foscarnet (Prescribing Information). Lake Forest, IL, USA. Hospira. February 2017.
7. Schulz U, Solidoro P, Müller V, Szabo A, Gottlieb J, Wilkens H, et al. CMV Immunoglobulins for the treatment of CMV infections in thoracic transplant recipients. *Transplantation*. 2016;100 Suppl. 3:S5–10.
8. Marty FM, Ljungman P, Chemaly RF, Maertens J, Dadwal SS, Duarte RF, et al. Letermovir prophylaxis for cytomegalovirus in hematopoietic-cell transplantation. *N Engl J Med*. 2017;377:2433–44.
9. Turner N, Strand A, Grewal DS, Cox G, Arif S, Baker AW, et al. Use of letermovir as salvage therapy for drug-resistant cytomegalovirus retinitis. *Antimicrob Agents Chemother*. 2019;63:e02337–2418.
10. Phoompson P, Ferreira VH, Tikkanen J, Husain S, Viswabandya A, Kumar D, et al. Letermovir as salvage therapy

for CMV infection in transplant recipients. *Transplantation*. 2020;104:404–9.

María Crucio López^{a,*}, Constantino Fernández Rivera^b,
María Calvo Rodríguez^b y Ángel Alonso Hernández^b

^a Servicio de Nefrología, Complejo Hospitalario Universitario de Ourense, Ourense, España

^b Servicio de Nefrología, Complejo Hospitalario Universitario de A Coruña, A Coruña, España

* Autor para correspondencia.

Correo electrónico: mariacrucio@hotmail.es (M. Crucio López).

0211-6995/© 2021 Sociedad Española de Nefrología. Publicado por Elsevier España, S.L.U. Este es un artículo Open Access bajo la licencia CC BY-NC-ND (<http://creativecommons.org/licenses/by-nc-nd/4.0/>).

<https://doi.org/10.1016/j.nefro.2021.05.010>