

Anemia aplásica asociada a parvovirus B19 en trasplante renal de donante vivo: experiencia de un centro de referencia

Aplastic anemia associated with parvovirus B19 in living donor kidney transplantation: Experience of a reference center

Sr. Director:

La anemia en el receptor de trasplante renal ha recibido una atención limitada en la literatura, a pesar de la alta prevalencia reportada del 30 al 40%; es un proceso multifactorial que puede relacionarse con pérdidas hemáticas, déficit de hierro y/o folatos, procesos inflamatorios crónicos, factores relacionados al trasplante renal como fármacos inmunosupresores (antimetabolitos, globulina antitimocito), profilaxis postrasplante (valganciclovir, trimetoprim), infecciones asociadas a la inmunosupresión como parvovirus B19 (PV-B19), virus de Epstein-Barr o citomegalovirus; y finalmente la disfunción crónica y la intolerancia al injerto.

Contamos con 5 casos de anemia en receptores de trasplante renal de donante vivo, detectada en el primer año de seguimiento, asociada a infección por PV-B19. El promedio de edad de presentación fue de 27 años, la mayoría de sexo femenino, la terapia de inducción utilizada con más frecuencia fue timoglobulina ($n = 4$; 80%). El método diagnóstico utilizado en todos los casos fue PCR: la hemoglobina promedio al momento del diagnóstico fue de 4,9 g/dl, el tiempo promedio de presentación fue a las 9 semanas postrasplante; el principal síntoma fue cor anémico; solo en el 60% de los casos los pacientes desarrollaron deterioro discreto de la función renal, sin embargo, en 2 casos se detectaron niveles tóxicos del inhibidor de calcineurina y en una infección de vías urinarias; con regreso de la creatinina a su nivel basal una vez controlados todos los factores. Se observó una recaída, 6 meses después, asociado a la administración incompleta de la terapia con inmunoglobulina, debido a una mala tolerancia del paciente a la misma. En el 80% de los casos se modificó la inmunosupresión de tacrolimus a ciclosporina (fig. 1).

En el seguimiento del trasplantado con función renal estable y presentación súbita de anemia, se sugiere protocolo de estudio mediante la determinación de cinética de hierro, cuenta de reticulocitos, sangre oculta en heces, en algunas ocasiones aspirado de médula ósea, y de PCR para PV-B19. La anemia es aplásica, normocítica normocrómica, severa, arregenerativa (reticulopenia) que no responde a transfusiones.

La respuesta inmune a la infección por PV-B19, se ve influida por las terapias inmunosupresoras, la terapia de

inducción con anticuerpos policlonales presenta mayor riesgo de desarrollo de infecciones virales en el postrasplante inmediato, sin embargo, esto no es una norma. En 2 casos de esta serie, se observó incremento de creatinina, asociado con niveles elevados del inhibidor de calcineurina, lo cual se traduce en sobreinmunosupresión, como posible factor de riesgo. Es factible un mejor control de la infección, al ajustar la terapia inmunosupresora, con el cambio de tacrolimus a ciclosporina, en búsqueda de una menor potencia inmunosupresora y el retiro o la disminución de antiproliferativo (micofenolato, azatioprina) es otra opción terapéutica^{1,2}.

La utilización de eritropoyetina (EPO) es sugerida de manera inicial, sin embargo, puede causar resistencia del virus al uso de inmunoglobulina; se ha sugerido que el tratamiento con EPO facilita la infección viral al estimular la replicación de las células progenitoras eritroides en la médula ósea, las cuales constituyen las únicas líneas celulares de reactivación y replicación viral³.

Con respecto al diagnóstico la determinación de IgM en pacientes sintomáticos no es el estudio de elección, por el riesgo de falsos negativos debido a la unión de los anticuerpos a las partículas virales, por tanto, es preferible realizar PCR. Aunado al establecimiento del diagnóstico, debe mantenerse la estabilidad hemodinámica mediante la trasfusión de PG irradiados y con filtro de tercera generación, y toma de muestra para PV-B19, independientemente de las transfusiones, ya que no alteran el resultado^{4,5}.

Mediante biología molecular se ha detectado ADN viral en sangre del 20-30% de los pacientes trasplantados, si esta se acompaña de anemia leve, no es indicativo de tratamiento con inmunoglobulina, ya que la anemia puede remitir, al controlar otros factores de riesgo para el desarrollo de anemia².

Es requerida la asociación de puntos de corte, entre un cierto número de copias y el descenso de hemoglobina. Aún se desconoce si la persistencia de la viremia está asociada a la recurrencia clínica, la sobrevida del paciente o en su morbilidad a largo plazo⁶.

La dosis sugerida de inmunoglobulina intravenosa (IGIV) es de 0,4-0,5 g/kg/día por al menos 5 días, con una dosis acumulada entre 2 y 5 g/kg, lográndose la remisión de la anemia > 90% de los casos con un solo ciclo, dosis menores presentan alta tasa de recaída⁷.

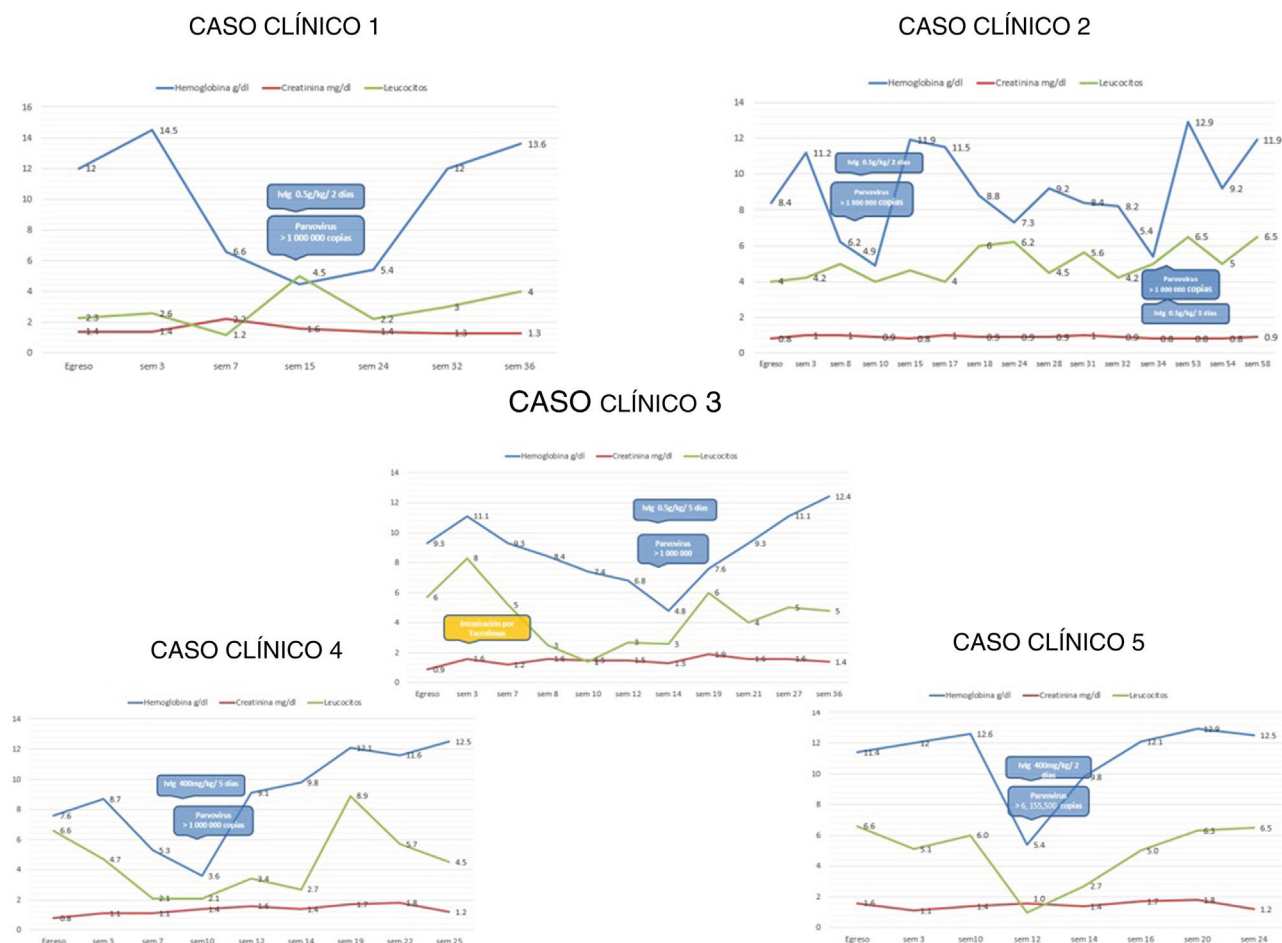


Figura 1 – Evolución de los 5 receptores de trasplante con diagnóstico de parvovirus B19.

Las estrategias de detección y manejo mencionadas en este documento han presentado buenos resultados con recuperación hematológica y función renal adecuada, a 2 años de seguimiento en nuestros pacientes. En síntesis, la administración de inmunoglobulina, el cambio de tacrolimus a ciclosporina, la disminución o suspensión de micofenolato, son las terapias reportadas con evidencia de efectividad, sin embargo, las decisiones deben individualizarse de acuerdo con la experiencia de cada centro y la evolución de cada caso^{4,7,8}.

BIBLIOGRAFÍA

1. Parodis Y, Santana R, Marrero S, Gallego R, Henriquez F, Rivero J, et al. Anemia y fiebre en el postrasplante renal: su relación con el parvovirus humano B19. *Nefrología*. 2017;37:206–12.
2. Ki CS, Kim IS, Kim JW, Lee NY, Kim SH, Lee KW, et al. Incidence and clinical significance of human parvovirus B19 infection in kidney transplant recipients. *Clin Transplant*. 2005;19:751–5.
3. Porignaux R, Vuiblet V, Barbe C, Nguyen Y, Lavaud S, Toupance O, et al. Frequent occurrence of parvovirus B19 DNAemia in the first year after kidney transplantation. *J Med Virol*. 2013;85:1115–21.
4. Shimmura H, Tanabe K, Ishikawa N, Tokumoto T, Toda F, Toma H. Discontinuation of immunosuppressive antimetabolite for

parvovirus B19-associated anemia in kidney transplant patients. *Transplant Proc*. 2000;32:1967–9.

5. Pakkyara A, Jha A, Al Salmi I, Siddiqi W, Al Rahbi N, Kurkulasurya A, et al. Persistent anemia in a kidney transplant recipient with parvovirus B19 infection. *Saudi J Kidney Dis Transpl*. 2017;28:1447–50.
6. Carraturo A, Catalani V, Ottaviani D, Menichelli P, Rossini M, Terella D, et al. Parvovirus B19 infection and severe anemia in renal transplant recipients. *ScientificWorldJournal*. 2012;2012:102829.
7. Baek CH, Kim H, Yang WS, Han DJ, Park SK. Risk factors and long-term outcomes of parvovirus B19 infection in kidney transplant patients. *Transpl Infect Dis*. 2017;19:e12754.
8. Pakkyara A, Jha A, Al Salmi I, Siddiqi W, Al Rahbi N, Kurkulasurya A, et al. Persistent Anemia in a Kidney Transplant Recipient with Parvovirus B19 Infection. *Saudi J Kidney Dis Transpl*. 2017;28:1447–50.

Lorena Noriega-Salas*, Jose Cruz-Santiago, Bibiana López-López, Catalina del Rosario Garcia-Ramirez y Arlette Robledo-Melendez

Unidad de Trasplante Renal, Instituto Mexicano del Seguro Social Centro Médico Nacional La Raza, Hospital de Especialidades «Dr. Antonio Fraga Mouret», Centro Médico Nacional La Raza, Ciudad de México, México

* Autor para correspondencia.
Correo electrónico: mebaphomet@yahoo.com.mx
(L. Noriega-Salas).

0211-6995/© 2021 Sociedad Española de Nefrología. Publicado por Elsevier España, S.L.U. Este es un artículo Open Access bajo la licencia CC BY-NC-ND (<http://creativecommons.org/licenses/by-nc-nd/4.0/>).
<https://doi.org/10.1016/j.nefro.2020.11.016>

Dosis única de rituximab como tratamiento de recidiva de glomerulonefritis membranoproliferativa en trasplante renal

Single rituximab dose as treatment for membranoproliferative glomerulonephritis relapse after kidney transplant

Sr. Director:

La clasificación actual de la glomerulonefritis membranoproliferativa (GnMP) está basada en los hallazgos de la inmunofluorescencia, con implicaciones etiológicas y terapéuticas¹.

La GnMP idiopática es una entidad poco frecuente². Por ello, las recomendaciones en el tratamiento se basan en series de casos o ensayos clínicos no randomizados. La terapia actual está compuesta por corticoides y antiproliferativos (micofenolato, ciclofosfamida), anticuerpos monoclonales (rituximab, bortezomib) o plasmaféresis³⁻⁵.

Se ha demostrado peor supervivencia del injerto renal y mayor riesgo de recidiva en el trasplante renal en pacientes con GnMP en comparación con otras glomerulonefritis².

Presentamos el caso de un varón de 66 años con antecedente de hipertensión arterial y diabetes mellitus que debuta en 2012 con fracaso renal (creatinina 1,5 mg/dL, filtrado glomerular [FG] 50 mL/min) asociado con síndrome nefrótico (proteinuria > 15 g/24 h, hipoalbuminemia y dislipemia), con hematuria microscópica, sin cilindros. El estudio inicial incluyó anticuerpo anticitoplasma de neutrófilos (ANCA), anticuerpo antinuclear (ANA), factor reumatoide, proteínograma en suero y orina: negativos, C3, C4 normales.

Se realizó una biopsia renal compatible con GnMP tipo 1. La inmunofluorescencia tenía depósitos de inmunoglobulina G (IgG) (3+), C3 (3+) e inmunoglobulina M (IgM) (+) mesangiales y en las paredes capilares. Se descartaron neoplasias o infecciones como causa de la lesión glomerular (fig. 1).

Se inició un tratamiento con inhibidores de la enzima convertidora angiotensina (IECA) asociado con micofenolato y esteroides, sin respuesta después de tres meses. Ante el deterioro progresivo de la función renal, se decidió cambiar a ciclofosfamida oral vinculada con esteroides, sin obtener respuesta tras cuatro meses de tratamiento, por lo que se suspendió. En el 2014, el paciente inició diálisis peritoneal.

En 2016, recibió el primer injerto renal de donante cadáver, con cinco incompatibilidades antígenos leucocitarios humanos (HLA). Se realizó una inducción con timoglobulina (6 mg/kg), micofenolato, prednisona y tacrolimus. El postrasplante cursó con lenta recuperación de la función renal hasta creatinina 1 mg/dL (FG > 70 mL/min) y proteinuria en torno 1,5 g/24 h, en tratamiento con IECA. A los tres meses del trasplante presentó infección por citomegalovirus, tratada con valganciclovir con buena respuesta.

A los seis meses del trasplante, el paciente presentó la reaparición del síndrome nefrótico, con proteinuria de 12 g/día e hipoalbuminemia, con función renal estable. El estudio inmunológico y los anticuerpos HLA fueron negativos. Se realizó una biopsia del injerto renal, compatible con glomerulonefritis proliferativa difusa endocapilar mediada por inmunocomplejos y depósitos de C3. La inmunofluorescencia tenía IgG (3+) y C3 (2+) con patrón granular difuso subepitelial y mesangial. El anti-C4d fue negativo.

Como tratamiento de recidiva de GnMP, la terapia inicial incluyó el aumento de la dosis de micofenolato a 2 g/día y de prednisona a 50 mg/día. El paciente presentó una leve reactivación de carga viral de citomegalovirus. A pesar del tratamiento, no hubo mejoría del síndrome nefrótico, que llegó hasta 17 g/24 h y albúmina 2 g/dL. La evolución de la proteinuria y albúmina plasmática tras el trasplante, se muestra en la figura 1.

Dado el ciclo previo de ciclofosfamida sin respuesta, se decidió administrar un tratamiento con rituximab (375 mg/m²). Recibió una dosis de 1 g, sin complicaciones. Se monitorizaron niveles de linfocitos CD19 cuatrimestralmente, con valores suprimidos durante el primer año. Tras la aplicación de rituximab, el paciente presentó una resolución progresiva de la proteinuria a partir del primer mes, resolviendo el síndrome nefrótico un año tras la administración. A partir del 2019, el individuo ha desarrollado carcinoma espinocelular y epidermoides cutáneos, por lo que se ha cambiado el micofenolato por un inhibidor *mammalian target of rapamycin* (m-TOR), con