

* Autor para correspondencia.
Correo electrónico: mebaphomet@yahoo.com.mx
(L. Noriega-Salas).

0211-6995/© 2021 Sociedad Española de Nefrología. Publicado por Elsevier España, S.L.U. Este es un artículo Open Access bajo la licencia CC BY-NC-ND (<http://creativecommons.org/licenses/by-nc-nd/4.0/>).
<https://doi.org/10.1016/j.nefro.2020.11.016>

Dosis única de rituximab como tratamiento de recidiva de glomerulonefritis membranoproliferativa en trasplante renal

Single rituximab dose as treatment for membranoproliferative glomerulonephritis relapse after kidney transplant

Sr. Director:

La clasificación actual de la glomerulonefritis membranoproliferativa (GnMP) está basada en los hallazgos de la inmunofluorescencia, con implicaciones etiológicas y terapéuticas¹.

La GnMP idiopática es una entidad poco frecuente². Por ello, las recomendaciones en el tratamiento se basan en series de casos o ensayos clínicos no randomizados. La terapia actual está compuesta por corticoides y antiproliferativos (micofenolato, ciclofosfamida), anticuerpos monoclonales (rituximab, bortezomib) o plasmaféresis³⁻⁵.

Se ha demostrado peor supervivencia del injerto renal y mayor riesgo de recidiva en el trasplante renal en pacientes con GnMP en comparación con otras glomerulonefritis².

Presentamos el caso de un varón de 66 años con antecedente de hipertensión arterial y diabetes mellitus que debuta en 2012 con fracaso renal (creatinina 1,5 mg/dL, filtrado glomerular [FG] 50 mL/min) asociado con síndrome nefrótico (proteinuria > 15 g/24 h, hipoalbuminemia y dislipemia), con hematuria microscópica, sin cilindros. El estudio inicial incluyó anticuerpo anticitoplasma de neutrófilos (ANCA), anticuerpo antinuclear (ANA), factor reumatoide, proteínograma en suero y orina: negativos, C3, C4 normales.

Se realizó una biopsia renal compatible con GnMP tipo 1. La inmunofluorescencia tenía depósitos de inmunoglobulina G (IgG) (3+), C3 (3+) e inmunoglobulina M (IgM) (+) mesangiales y en las paredes capilares. Se descartaron neoplasias o infecciones como causa de la lesión glomerular (fig. 1).

Se inició un tratamiento con inhibidores de la enzima convertidora angiotensina (IECA) asociado con micofenolato y esteroides, sin respuesta después de tres meses. Ante el deterioro progresivo de la función renal, se decidió cambiar a ciclofosfamida oral vinculada con esteroides, sin obtener respuesta tras cuatro meses de tratamiento, por lo que se suspendió. En el 2014, el paciente inició diálisis peritoneal.

En 2016, recibió el primer injerto renal de donante cadáver, con cinco incompatibilidades antígenos leucocitarios humanos (HLA). Se realizó una inducción con timoglobulina (6 mg/kg), micofenolato, prednisona y tacrolimus. El postrasplante cursó con lenta recuperación de la función renal hasta creatinina 1 mg/dL (FG > 70 mL/min) y proteinuria en torno 1,5 g/24 h, en tratamiento con IECA. A los tres meses del trasplante presentó infección por citomegalovirus, tratada con valganciclovir con buena respuesta.

A los seis meses del trasplante, el paciente presentó la reaparición del síndrome nefrótico, con proteinuria de 12 g/día e hipoalbuminemia, con función renal estable. El estudio inmunológico y los anticuerpos HLA fueron negativos. Se realizó una biopsia del injerto renal, compatible con glomerulonefritis proliferativa difusa endocapilar mediada por inmunocomplejos y depósitos de C3. La inmunofluorescencia tenía IgG (3+) y C3 (2+) con patrón granular difuso subepitelial y mesangial. El anti-C4d fue negativo.

Como tratamiento de recidiva de GnMP, la terapia inicial incluyó el aumento de la dosis de micofenolato a 2 g/día y de prednisona a 50 mg/día. El paciente presentó una leve reactivación de carga viral de citomegalovirus. A pesar del tratamiento, no hubo mejoría del síndrome nefrótico, que llegó hasta 17 g/24 h y albúmina 2 g/dL. La evolución de la proteinuria y albúmina plasmática tras el trasplante, se muestra en la figura 1.

Dado el ciclo previo de ciclofosfamida sin respuesta, se decidió administrar un tratamiento con rituximab (375 mg/m²). Recibió una dosis de 1 g, sin complicaciones. Se monitorizaron niveles de linfocitos CD19 cuatrimestralmente, con valores suprimidos durante el primer año. Tras la aplicación de rituximab, el paciente presentó una resolución progresiva de la proteinuria a partir del primer mes, resolviendo el síndrome nefrótico un año tras la administración. A partir del 2019, el individuo ha desarrollado carcinoma espinocelular y epidermoides cutáneos, por lo que se ha cambiado el micofenolato por un inhibidor *mammalian target of rapamycin* (m-TOR), con

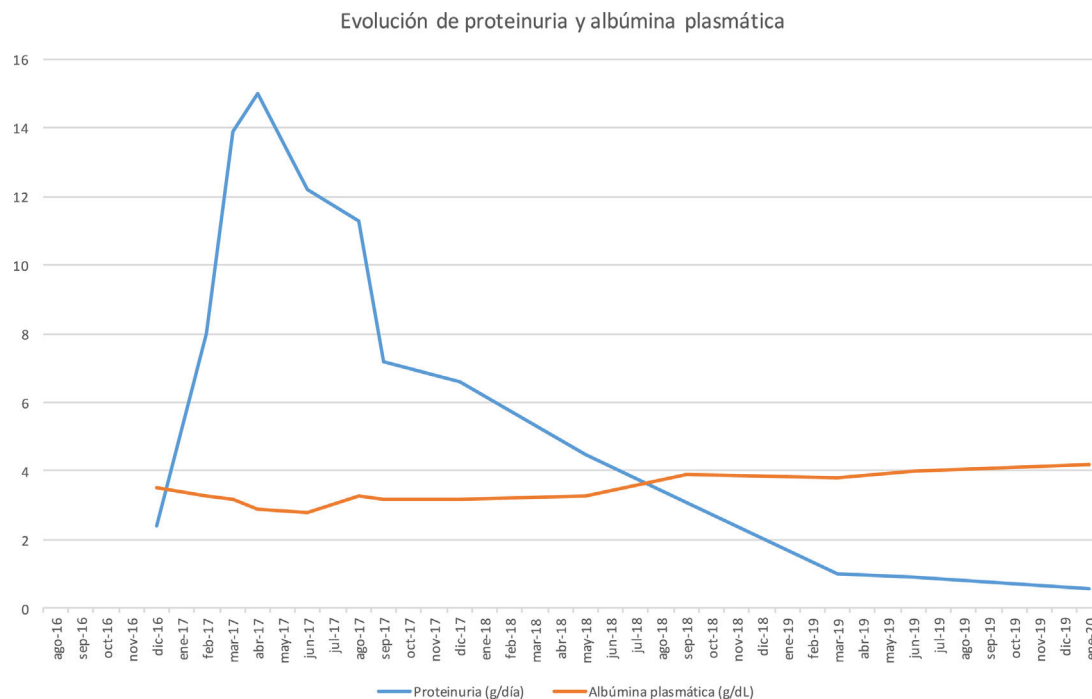


Figura 1 – Evolución de proteinuria y albúmina plasmática.

reducción de dosis de tacrolimus, sin repercusión en la proteinuria. Dos años tras rituximab, la proteinuria ha continuado descendiendo (< 1 g/día) y la función renal está estable.

La recidiva post trasplante de la GnMP es muy frecuente, llegando en algunas series hasta el 50% dentro de los primeros 24 meses⁵. Actualmente, el tratamiento óptimo para la recidiva no está claro.

Se ha utilizado rituximab (anticuerpo monoclonal anti CD20) en series de casos, consiguiendo la remisión total o parcial, si bien la dosis no está clara⁷.

Otros autores han empleado bortezomib ante la presencia de GnMP con depósito de cadenas kappa, sin diagnóstico previo de disproteinemia, con buena respuesta clínica⁸.

En nuestro caso, se administró una dosis única de 1 g, monitorizando periódicamente los valores de linfocitos CD19. Dado que se mantuvieron abolidos hasta aproximadamente un año, no se plantearon nuevas dosis. En conclusión, en nuestro caso, el rituximab ha sido eficaz para conseguir la remisión de la recidiva de la GnMP en el trasplante. La respuesta total al tratamiento con rituximab no es inmediata, con efecto más allá del año tras la administración. El seguimiento de los valores de linfocitos CD19 puede ser útil para minimizar la dosis ingerida, siendo especialmente útil en pacientes trasplantados, dada la carga de inmunosupresión acumulada con la aparición de efectos indeseados, como tumores o infecciones.

Conflicto de intereses

Los autores manifiestan no tener conflicto de intereses.

BIBLIOGRAFÍA

- Pickering MC, DÁgati VD, Nester CM, Smith RJ, Haas M, Appel GB, et al. C3 glomerulopathy: consensus report. *Kidney Int.* 2013;84:1079-89.
- Wilson GJ, Cho Y, Texeira-Pinto A, Isabel N, Campbell S, Hawley C, et al. Long-term outcomes of patients with end-stage kidney disease due to membranoproliferative glomerulonephritis: an ANZDATA registry study. *BCM Nephrol.* 2019;20: 417.
- Hohenstein B. C3 glomerulopathy and MPGN - current classification. *Dtsch Med Wochenschr.* 2020;145:232-9.
- Töz H, Ok E, Unsal A, Aşçi G, Başdemir F G., Başçi A. Effectiveness of pulse cyclophosphamide plus oral steroid therapy in idiopathic membranoproliferative glomerulonephritis. *Nefrol Dial Transplant.* 1997;12:1081-2.
- Yuan M, Zou J, Zhang X, Liu H, Teng J, Zhong Y, et al. Combination therapy with mycophenolate mofetil and prednisone in steroid-resistant idiopathic membranoproliferative glomerulonephritis. *Clin Nephrol.* 2010;73:354-9.
- Lim WH, Shingde M, Wong G. Recurrent and de novo glomerulonephritis after kidney transplantation. *Front Immunol.* 2019;10:1944.
- Allen PJ, Chadban SJ, Craig JC, Lim WH, Allen RDM, Clayton PA, et al. Recurrent glomerulonephritis after kidney transplantation: risk factors and allograft outcomes. *Kidney Int.* 2017;92:461-9, <http://dx.doi.org/10.1016/j.kint.2017.03.015>.
- Von Visger J, Cassol C, Nori U, Franco-Ahumada G, Nadasdy T, Satoskar AA. Complete biopsy-proven resolution of deposits in recurrent proliferative glomerulonephritis with monoclonal IgG deposits (PGNMGD) following rituximab treatment in renal allograft. *BCM Nephrol.* 2019;20:53.

Leonidas Cruzado Vega*
y Alba Santos García

Hospital General Universitario de Elche, Alicante, España

* Autor para correspondencia.

Correo electrónico: leocruzadov@hotmail.com
(L. Cruzado Vega).

0211-6995/© 2021 Sociedad Española de Nefrología. Publicado por Elsevier España, S.L.U. Este es un artículo Open Access bajo la licencia CC BY-NC-ND (<http://creativecommons.org/licenses/by-nc-nd/4.0/>).
<https://doi.org/10.1016/j.nefro.2020.11.010>

Clinical utility of hybrid (SPECT/CT) imaging in calciphylaxis

Utilidad clínica de las imágenes híbridas (SPECT/CT) en la calcifilaxis

Dear Editor,

We congratulate Herrera-Martínez et al. for the excellent management of their patient with calciphylaxis.¹ With regards to the role of hybrid imaging in calciphylaxis we would like to mention few additional points which we believe could add to the fund of knowledge of our readers.

The important question to the research bodies working on calciphylaxis will be would hybrid image (SPECT/CT) replace skin biopsy. As suggested by Herrera-Martínez et al., skin biopsy has its own limitations and complications and any test like SPECT/CT hold that potential. However, we want to bring into the discussion regarding the close differentials of calciphylaxis. Will SPECT/CT be able to differentiate the various skin lesions like cellulitis, vasculitis, or atherosclerosis or warfarin necrosis? Other questions that require immediate attention are: cost effectiveness and clinical utility of early vs late SPECT/CT, clinical benefit of combined diagnostic approach (SPECT/CT plus skin biopsy) versus SPECT/CT alone, random skin biopsy of skin lesions vs SPECT/CT guided biopsy of the most intense uptake site. Most common site of calciphylaxis is lower limbs which is usually amenable site for skin biopsy. There are specific locations like penis where skin biopsy is contraindicated.^{2,3} In such locations, we believe that the clinical utility of SPECT/CT alone could potentially of extreme importance. Successful treatment by Herrera-Martínez et al. also encourages us to think that is there any correlation between the differential responses to therapy depending on extent of calciphylactic lesions detected on SPECT/CT?

Due to lower specificity of SPECT/CT, should we limit this study only to long-term non-healing ulcers in the setting of end-stage renal failure? We highlight this point due to the fact that there are many other clinical differentials for the skin lesions in ESRD patients and doing a SPECT/CT in all cases may not be justified. The skin lesions in Herrera-Martínez et al. case was just few days old for which SPECT/CT was done. We wish

to educate our readers not to make any general inference to do SPECT/CT in all cases of newly evolved skin lesions in ESRD. Ideal would be to diligently rule out all the other differentials as mentioned above.⁴ Another point on which future studies can be directed is to study the follow up SPECT/CT to see the follow up response of calciphylaxis to treatment of sodium thiosulphate.

In conclusion, newer non-invasive advancements in detecting calciphylaxis are encouraging but there are still many questions that needs to be settled before any guidelines can be laid down.⁵

Ethical statement

The article does not contain the participation of any human being and animal.

Funding

None declared.

Conflict of interest

Authors have no conflicts of interest to declare.

BIBLIOGRAFÍA

1. Herrera-Martínez Y, Martín-Marcuatu JJ, Mohigefer Barrera J, Jiménez-Hoyuela JM, García Jiménez R. Hybrid image (SPECT/CT) in the early diagnosis of a patient with calciphylaxis. *Nefrologia*. 2019.
2. Sahu KK, Lal A, Mishra AK, Chastain I. Calciphylaxis: challenges in the diagnosis and management. *J Family Med Prim Care*. 2019;8:4044-5.
3. Sahu KK, Mishra AK, Lal A, Javadi H. Calciphylaxis: continues to surprise. *Nephrology*. 2020, <http://dx.doi.org/10.1111/nep.13643>.