



Imágenes

Un curioso caso de fracaso renal agudo en tiempos del COVID-19

A curious case of acute kidney failure in times of COVID-19

Melissa Cintra^a, Esther Torres^{a,*}, Danilo Salazar^b, Marta Albalate^a, Fabio Procaccini^a, Laura Medina^a, Juan Antonio Martín-Navarro^a, Mayra Ortega^a, Marta Puerta^a, Roberto Alcázar^a y Patricia De Sequera^a

^a Servicio de Nefrología, Hospital Infanta Leonor, Madrid, España

^b Servicio de Radiología, Hospital Infanta Leonor, Madrid, España

Paciente de 72 años sin antecedentes ni tratamiento que acude a urgencias tras llevar dos semanas con un cuadro de tos, disnea, astenia, dolor abdominal y oliguria. Estaba deshidratado, afebril, normotenso y presentaba signos de abdomen agudo a su llegada. En las analíticas se evidenció un fracaso renal agudo con creatinina de 11,3 mg/dl y urea 354 mg/dl, acidosis metabólica, GAP elevado en el contexto del fracaso renal severo que presentaba (muestra venosa, por lo que no era estimable la compensación respiratoria subyacente al trastorno: pH 7,24, bicarbonato 16 mmol/l y dióxido de carbono 39 mmHg, anión GAP 22 mEq/l), con lactato 2 mmol/l y cuerpos cetónicos en orina negativos. No hubo ingesta de tóxicos ni de ningún tipo de medicación. No solicitamos de rutina D láctico. En cuanto al resto de los análisis destaca: potasio 4,1 mmol/l, sodio 127 mmol/l, cloro 89 mmol/l, fósforo 12,2 mg/dl y calcio corregido 10,6 mg/dl. Linfopenia de $500 \times 10^3/l$, proteína C-reactiva (PCR) 134 mg/l y D-dímero > 80.000 g/l. Previamente al ingreso las analíticas eran normales. Se solicitó el magnesio a las 48 h del ingreso, que fue normal. No hubo ingesta de tóxicos ni de ningún tipo de medicación. Una tomografía computarizada abdominal (TC) sin contraste mostró una dilatación significativa de la vejiga de $20,2 \times 10,3 \times 11,8$ cm (fig. 1A) con hidronefrosis bilateral. La importante distensión de la vejiga comprimía el recto y el sigma contra el sacro (fig. 1B),

causando un íleo obstructivo con distensión de todo el marco cólico. No se objetivó engrosamiento mural o irregularidad del segmento de colon. No refería antecedentes de tipo urológico o digestivo previo al ingreso.

Por todo ello, diagnosticamos al paciente de fracaso renal agudo obstructivo de probable origen infravesical con hidronefrosis bilateral grado III (fig. 1C) y obstrucción intestinal secundaria a la compresión ejercida por la vejiga. Después del sondaje vesical, de la reposición hidroelectrolítica y de iniciar tratamiento con tamsulosina, la función renal se normalizó. Además, se diagnosticó una neumonía por COVID-19, tratándose con azitromicina e hidroxiquina. Se trata de dos patologías comunes (fracaso renal agudo obstructivo y obstrucción intestinal), pero rara vez aparecen de la mano, teniendo un tratamiento simple y no quirúrgico. En este caso, los trastornos hidroelectrolíticos no justificaban el episodio de fracaso renal obstructivo, y se achacó a un posible origen prostático, siendo derivado a consultas de urología al alta para completar valoración con estudio de imagen y urodinámico. Es llamativa la distensión vesical alcanzada, que sugiere que, aparte de poder existir una patología prostática subyacente, haya además algún tipo de disfunción vesical coexistente. Es importante destacar que la situación epidemiológica del SARS-CoV-2 propició que el paciente acudiera tardíamente al

* Autor para correspondencia.

Correo electrónico: esther.torres@salud.madrid.org (E. Torres).

<https://doi.org/10.1016/j.nefro.2020.12.005>

0211-6995/© 2021 Sociedad Española de Nefrología. Publicado por Elsevier España, S.L.U. Este es un artículo Open Access bajo la licencia CC BY-NC-ND (<http://creativecommons.org/licenses/by-nc-nd/4.0/>).

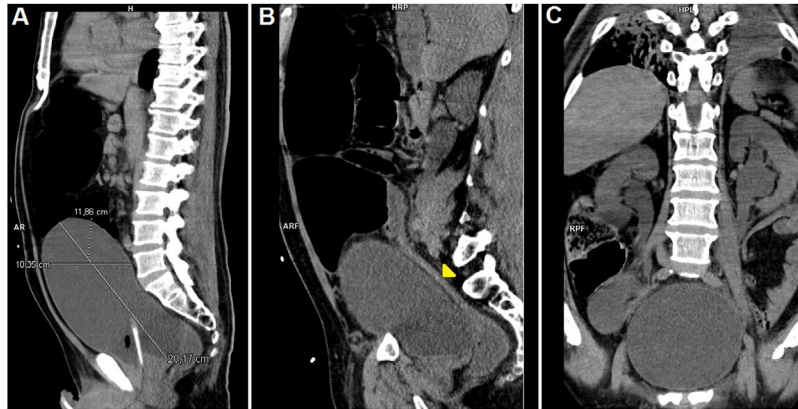


Figura 1 – A) Reconstrucción multiplanar (MPR) sagital donde se muestran las dimensiones de la vejiga. Observamos las asas del intestino grueso dilatadas por encima de la vejiga. No asoció dilatación del intestino delgado. Observamos una interposición anterior al hígado de las asas colónicas (síndrome de Chilaiditi). **B)** MPR sagital donde se visualiza un cambio abrupto en el calibre del colon sigmoide (punta de flecha amarilla). **C)** MPR axial que identifica dilatación pieloureteral compatible con hidronefrosis grado III.

servicio de urgencias hospitalario, pudiendo encontrarnos con un caso tan llamativo como poco frecuente de fracaso renal obstructivo evolucionado con la complicación intestinal derivada.

Financiación

Este estudio no recibió ninguna financiación.

Conflicto de intereses

Los autores declaran no tener ningún conflicto de intereses.