

## Pleurodesis química con povidona yodada para el manejo de la fuga peritoneo-pleural en diálisis peritoneal: a propósito de un caso

### Chemical pleurodesis with povidone-iodine for the management of pleuroperitoneal leak in peritoneal dialysis: A case report

Sr. Director:

La fuga peritoneo-pleural en diálisis peritoneal (DP) tiene una incidencia del 1,6%, y ocurre hasta en un 20% de los casos tras el primer año del inicio de la técnica<sup>1,2</sup>. La presencia de una comunicación (congénita o adquirida) entre el peritoneo y la pleura, asociado a un aumento en la presión intra-abdominal, puede generar un hidrotórax secundario con disnea y fallo de ultrafiltración. La primera línea de tratamiento consiste en el descanso peritoneal, sin embargo, la pleurodesis química puede utilizarse en casos de recurrencias y según la necesidad o el deseo del paciente de mantenerse en DP. Presentamos el caso de una mujer de 77 años con antecedentes de hipertensión arterial, diabetes mellitus tipo 2, obesidad y enfermedad renal crónica secundaria a nefropatía diabética, en programa de DP continua ambulatoria (DPCA), con 3 cambios de diálisis al día de 2.000 ml por intercambio.

Tras un año en la técnica, la paciente experimentó un episodio de dificultad para el drenaje peritoneal y derrame pleural derecho; descartándose etiología tumoral, inflamatoria o infecciosa mediante toracocentesis diagnóstica y objetivándose niveles elevados de glucosa en el líquido pleural. En este sentido, se diagnosticó de probable fuga peritoneo-pleural, que se resolvió espontáneamente con descanso peritoneal, permaneciendo la paciente en DP.

Un mes después, consulta por un cuadro similar, mostrando un derrame pleural derecho en la radiografía de tórax (fig. 1A). Seguidamente, se realizó una gammagrafía peritoneal, visualizándose una captación del radiotrazador en hemitórax derecho (fig. 2) confirmando la sospecha de comunicación peritoneo-pleural. Ante el elevado riesgo de recurrencia, se ofreció a la paciente la opción de ser transferida a hemodiálisis; y dado que la paciente deseaba continuar en programa de DP, se optó por un ingreso programado para el bloqueo de la fuga mediante pleurodesis química.

Durante el ingreso, se colocó un tubo de tórax y se administró 60 ml de povidona yodada al 10%, diluida en 60 ml de suero salino al 0,9% en la cavidad pleural. A las 24 h de la intervención, presentó febrícula, dolor torácico pleurítico, elevación del recuento leucocitario (hasta 40.000/ $\mu$ l), neutrofilia (80-90%), incremento de la proteína C reactiva y procalcito-

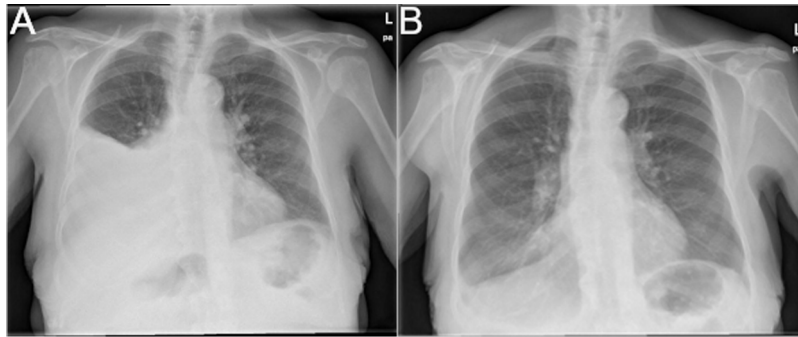
nina (hasta 2,59 ng/ml) en el contexto de una pleuritis química secundaria. Por este motivo, y a pesar de que los cultivos realizados en sangre y líquido pleural resultaron negativos, se retiró el tubo de tórax y se inició tratamiento con levofloxacino. En los días posteriores, la paciente inició hemodiálisis y se observó un descenso paulatino de los marcadores de inflamación y remisión de la febrícula.

Pasados 11 días del procedimiento, y ante la persistencia del derrame pleural derecho, se colocó un segundo tubo de toracostomía y se repitió el procedimiento siguiendo la misma pauta previa. En esta ocasión, la paciente no mostró un cuadro inflamatorio significativo, sin embargo, presentó un ritmo de la unión aurículo-ventricular autolimitado a 50 lpm, sin objetivarse alteraciones iónicas, y que remitió espontáneamente. Asimismo, presentó un cuadro de neumatosis intestinal tratado efectivamente con antibioticoterapia empírica.


Después de 4 semanas de ingreso, y tras comprobar la resolución del derrame pleural (fig. 1B), se retiró el tubo de tórax y recibió el alta hospitalaria reiniciando una pauta de DPCA, inicialmente con bajos volúmenes por intercambio, y posteriormente, una pauta de 3 cambios de 2.000 ml en 24 h con glucosa e icodextrina. Tras un año de seguimiento, la paciente continúa en DPCA sin recurrencias de la fuga peritoneo-pleural, sin trastornos tiroideos y sin evidencia de derrame pleural.

Se ha descrito una elevada tasa de éxito con el uso de talco como agente químico en la pleurodesis del derrame pleural maligno, sin embargo, hay una creciente preocupación sobre su seguridad<sup>3</sup>, y no hay una evidencia robusta para recomendar el uso del mismo sobre otras estrategias<sup>4</sup>. Otros métodos, incluyen el uso de povidona yodada, tetraciclinas, bleomicina y la instilación de sangre autóloga<sup>5</sup>.

La povidona yodada supone una opción de bajo coste, con escasos efectos secundarios y una eficacia del 90%, que induce una potente respuesta inflamatoria con esclerosis pleural<sup>6-9</sup>. Sin embargo, la evidencia en el manejo de esta complicación en DP continúa siendo escasa<sup>5</sup>. Tan solo Gulcan et al.<sup>10</sup> reportan el uso de povidona yodada en DP para una pleurodesis química en un varón de 67 años, logrando la resolución del hidrotórax 3 días después del procedimiento y reiniciando su pauta de DPCA sin incidencias.



**Figura 1 – A) Radiografía de tórax postero-anterior que muestra un derrame pleural derecho. B) Radiografía de tórax postero-anterior pospleurodesis química que muestra la resolución del derrame pleural.**



**Figura 2 – Gammagrafía peritoneal mediante infusión de  $^{99m}\text{Tc}$ -DTPA en el líquido pleural. Tras 18 h de permanencia (fase tardía) muestra un patrón de hipercaptación difuso del radiotrazador en el hemitórax derecho.**

En conclusión, la pleurodesis con povidona yodada es una técnica útil para el tratamiento de la fuga peritoneo-pleural en pacientes en DP, evitando las recurrencias y favoreciendo la permanencia de los pacientes en esta técnica. En nuestro caso, la reacción inflamatoria y otros efectos adversos que se vieron tras la instilación de povidona yodada intrapleural, fueron autolimitados en el tiempo. Es posible, que la carga de comorbilidades que presentaba la paciente, contribuyeran al desarrollo de estas complicaciones.

## Financiación

La presente investigación no ha recibido ayudas específicas provenientes de agencias del sector público, sector comercial o entidades sin ánimo de lucro.

## BIBLIOGRAFÍA

- Nomoto Y, Suga T, Nakajima K, Sakai H, Osawa G, Ota K, et al. Acute hydrothorax in continuous ambulatory peritoneal dialysis—a collaborative study of 161 centers. *Am J Nephrol.* 1989;9:363–7, <http://dx.doi.org/10.1159/000167997>.
- Abraham G, Shokker A, Blake P, Oreopoulos OG. Massive hydrothorax in patients on peritoneal dialysis: A literature review. *Adv Perit Dial.* 1998 [consultado 20 Ago 2020] Disponible en: <https://www.advancesinpd.com/adv88/pt3massive88.html/>.
- Brant A, Eaton T. Serious complications with talc slurry pleurodesis. *Respirology.* 2001;6:181–5, <http://dx.doi.org/10.1046/j.1440-1843.2001.00327.x>.
- Clive AO, Jones HE, Bhatnagar R, Preston NJ, Maskell N. Interventions for the management of malignant pleural effusions: A network meta-analysis. *Cochrane Database Syst Rev.* 2016;2016:CD010529, <http://dx.doi.org/10.1002/14651858.CD010529.pub2>.
- Chow KM, Szeto CC, Li PK. Management options for hydrothorax complicating peritoneal dialysis. *Semin Dial.* 2003;16:389–94, <http://dx.doi.org/10.1046/j.1525-139x.2003.16080.x>.
- Agarwal R, Khan A, Aggarwal AN, Gupta D. Efficacy & safety of iodopovidone pleurodesis: A systematic review & meta-analysis. *Indian J Med Res.* 2012;135:297–304.
- Godazandeh G, Qasemi NH, Saghafi M, Mortazian M, Tayebi P. Pleurodesis with povidone-iodine, as an effective procedure in management of patients with malignant pleural effusion. *J Thorac Dis.* 2013;5:141–4, <http://dx.doi.org/10.3978/j.issn.2072-1439.2013.02.02>.
- Estrada Saló G, Farina Ríos C, Fibla Alfara JJ, Gómez Sebastián G, Unzueta MC, León González C. Neumotórax espontáneo: sínfisis pleural con solución hidroalcohólica de povidona yodada. *Arch Bronconeumol.* 2003;39:171–4, [http://dx.doi.org/10.1016/S0300-2896\(03\)75352-6](http://dx.doi.org/10.1016/S0300-2896(03)75352-6).

9. Jabłoński S, Kordiak J, Wcisło S, Terlecki A, Misiak P, Santorek-Strumillo E, et al. Outcome of pleurodesis using different agents in management prolonged air leakage following lung resection. *Clin Respir J*. 2018;12:183-92, <http://dx.doi.org/10.1111/crj.12509>.
10. Gulcan E, Korkmaz M, Kıdır V, Sanal B, Vural AH. Treatment with Povidone-Iodine of Pleural Effusion Due to Diaphragmatic Defect in a Patient Undergoing Peritoneal Dialysis. *Perit Dial Int*. 2016;36:233, <http://dx.doi.org/10.3747/pdi.2015.00263>.

Xavier E. Guerra-Torres<sup>a,\*</sup>, Pablo Rodríguez Doyáguez<sup>a</sup>, Enrique Ovejero Merino<sup>b</sup>, Alina Valeria Chávez Guillen<sup>a</sup>, Hanane Bouarich<sup>a</sup> y Fuensanta Moreno Barrio<sup>a,c</sup>

<sup>a</sup> Sección de Nefrología, Hospital Universitario Príncipe de Asturias, Alcalá de Henares, Madrid, España

<sup>b</sup> Servicio de Cirugía General y del Aparato Digestivo, Hospital Universitario Príncipe de Asturias, Alcalá de Henares, Madrid, España

<sup>c</sup> Facultad de Medicina y Ciencias de la Salud, Universidad de Alcalá, Alcalá de Henares, Madrid, España

\* Autor para correspondencia.

Correo electrónico: [xguerrat@gmail.com](mailto:xguerrat@gmail.com) (X.E. Guerra-Torres).

<https://doi.org/10.1016/j.nefro.2020.09.003>

0211-6995/© 2020 Sociedad Española de Nefrología. Publicado por Elsevier España, S.L.U. Este es un artículo Open Access bajo la licencia CC BY-NC-ND (<http://creativecommons.org/licenses/by-nc-nd/4.0/>).

## Infección por SARS-CoV-2 en lista de espera de trasplante renal: ¿se puede trasplantar un paciente con antecedente de COVID-19?

### SARS-CoV-2 infection on the kidney transplant waiting list: Can a patient be transplanted after COVID-19?

Sr. Director:

La pandemia por SARS-CoV-2 ha tenido un impacto muy negativo en los programas de trasplante renal (TR) en nuestro medio<sup>1</sup>. La alta mortalidad de los pacientes TR, especialmente en el post-TR inicial, llevó a suspender en muchos centros la actividad durante los primeros meses de la pandemia. A medida que esta ha ido retomándose, se han generado nuevas cuestiones. Una de ellas es el acceso al TR en pacientes con antecedentes de infección por SARS-CoV-2. Actualmente existen solo 2 casos publicados<sup>2,3</sup>, sin que se haya comunicado ninguno en nuestro país. Presentamos el caso de un paciente con antecedentes de COVID-19 que accede posteriormente a un TR.

Varón de 70 años, grupo sanguíneo A positivo con enfermedad renal crónica secundaria a nefritis tubulointersticial crónica en programa de hemodiálisis. Se seleccionó como potencial receptor de TR el 09/07/2020. A su llegada al hospital, se le realizó por protocolo PCR de SARS-CoV-2 en exudado nasofaríngeo, obteniéndose un resultado positivo con carga viral baja. El paciente se encontraba asintomático y no refería contacto con casos confirmados de COVID-19. La analítica sanguínea no presentaba alteraciones y en la radiografía de tórax no se apreciaron infiltrados. Ante la positividad de la PCR se desestimó el TR y, dada la ausencia de datos de gravedad, se decidió alta y aislamiento domiciliario.

Se repitió la PCR a las 24 horas, siendo negativa. Sin embargo, en la serología de SARS-CoV-2 presentó IgG positiva

e IgM negativa. En ese momento se excluyó de lista de espera (LE) para TR y se inició un protocolo de seguimiento mediante PCR semanal. Para su reinclusión en LE se decidió confirmar negativización de PCR en 3 muestras consecutivas.

La IgG se negativizó en 2 semanas (30/07/2020), mientras que seguía presentando resultados de PCR positivos (tabla 1). El 04/09/2020 se reincluyó en LE y el 13/09/2020 se seleccionó nuevamente como posible receptor de TR de donante cadáver. Sin embargo, la PCR realizada pre-TR volvió a ser positiva, por lo que se desestimó y se volvió a excluir de LE. Finalmente, el día 09/10/2020 se reincluyó en LE, recibiendo el 30/10/2020 un TR de donante cadáver. Presentó PCR negativa al ingreso, así como en los controles posteriores realizados de forma rutinaria cada 48 horas y posteriormente semanales durante el post-TR. Actualmente presenta evolución favorable, sin complicaciones relacionadas con el SARS-CoV-2.

Este es el primer caso documentado en el que se identifica PCR positiva para SARS-CoV-2 al ingreso de un paciente como potencial receptor de TR. En nuestro caso se encontraba completamente asintomático, lo que hacía difícil establecer la cronología de la infección. Sin embargo, la carga viral era baja, no presentaba infiltrados en la radiografía de tórax y la serología era compatible con infección aguda resuelta o en resolución según las recomendaciones del Ministerio de Sanidad<sup>4</sup>. No obstante, la infección por SARS-CoV-2 tiene una alta mortalidad en los pacientes TR, especialmente en el post-TR reciente. Datos del registro español de COVID-19 y TR indican que el tiempo post-TR en el momento de la infección es un factor de riesgo para mortalidad<sup>5</sup>, por lo que garantizar la negatividad de la infección previamente al TR supone