

6. Mehta P, McAuley DF, Brown M, Sanchez E, Tattersall RS, Manson JJ, et al. HLH Across Speciality Collaboration UK. COVID-19: consider cytokine storm syndromes and immunosuppression. *Lancet*. 2020 Mar 28;395(10229):1033-4, doi: 10.1016/S0140-6736(20)30628-0. Epub 2020 Mar 16 PMID: 32192578; PMCID: PMC7270045.
7. Aulagnon F, Lapidus N, Canet E, Galicier L, Boutboul D, Peraldi MN, et al. Acute kidney injury in adults with hemophagocytic lymphohistiocytosis. *Am J Kidney Dis*. 2015 Jun;65:851-9, doi: 10.1053/j.ajkd.2014.10.012. Epub 2014 Nov 4 PMID: 25480521.
8. Fardet L, Galicier L, Lambotte O, Marzac C, Aumont C, Chahwan D, et al. Development and validation of the HScore, a score for the diagnosis of reactive hemophagocytic syndrome. *Arthritis Rheumatol*. 2014 Sep;66:2613-20, <http://dx.doi.org/10.1002/art.38690>. PMID: 24782338.
9. Fujiwara F, Hibi S, Imashuku S. Hypercytokinemia in hemophagocytic syndrome. *Am J Pediatr Hematol Oncol*. 1993 Feb;15:92-8, <http://dx.doi.org/10.1097/00043426-199302000-00012>. PMID: 8447564.
10. Thauinat O, Delahousse M, Fakhouri F, Martinez F, Stephan JL, Noël LH, et al. Nephrotic syndrome associated with hemophagocytic syndrome. *Kidney Int*. 2006 May;69:1892-8, <http://dx.doi.org/10.1038/sj.ki.5000352>. PMID: 16557222.
11. Esmaili H, Mostafidi E, Mehramuz B, Ardalan M, Mohajel-Shoja M. An update on renal involvement in hemophagocytic syndrome (macrophage activation syndrome). *J Nephropathol*. 2016 Jan;5:8-14, doi: 10.15171/jnp.2016.02. Epub 2015 Jul 15 PMID: 27047804; PMCID: PMC4790190.
12. Bea Granell S, Beneyto Castillo I, Ramos Escorihuela D, Sánchez Plumed J, Sánchez Pérez P, Hernández-Jaras J, et al. Síndrome hemofagocítico reactivo a infección por CMV en paciente trasplantado renal [Cytomegalovirus-associated haemophagocytic syndrome in a kidney transplant patient]. *Nefrología*. 2011;31:236-8, doi: 10.3265/Nefrología.pre2010.Nov.10639. PMID: 21461026.
13. Tavera M, Petroni J, León L, Minue E, Casadei D. Reactive haemophagocytic syndrome associated with parvovirus B19 in a kidney-pancreas transplant patient. *Nefrología*. 2012;32:125-6. English, Spanish. doi: 10.3265/Nefrología.pre2011.Oct.11179. PMID: 22294016.
14. Valga F, Vega-Díaz N, Macia M, Monzón T, Rodríguez-Perez JC. Targeting complement in severe Coronavirus disease 2019 to address microthrombosis. *Clin Kidney J*. 2020, <http://dx.doi.org/10.1093/ckj/sfaa095>.

Adonay Santana Quintana \*, Francisco Valga, Nicanor Vega Díaz, Juan Manuel Fernández, Juan Carlos Quevedo Reina, Marian Rincón Tirado, Sara Aladro Escribano y José Carlos Rodríguez Pérez

Servicio de Nefrología. Hospital Universitario de Gran Canaria Doctor Negrín, Las Palmas, Canarias, España

\* Autor para correspondencia.  
Correo electrónico: [adocsq@hotmail.com](mailto:adocsq@hotmail.com)  
(A. Santana Quintana).  
<https://doi.org/10.1016/j.nefro.2020.07.004>

0211-6995/© 2020 Sociedad Española de Nefrología. Publicado por Elsevier España, S.L.U. Este es un artículo Open Access bajo la licencia CC BY-NC-ND (<http://creativecommons.org/licenses/by-nc-nd/4.0/>).

## Pericarditis secundaria a infección por COVID-19 en un paciente trasplantado renal

### Pericarditis secondary to COVID-19 infection in a kidney transplant recipient

Sr. Director:

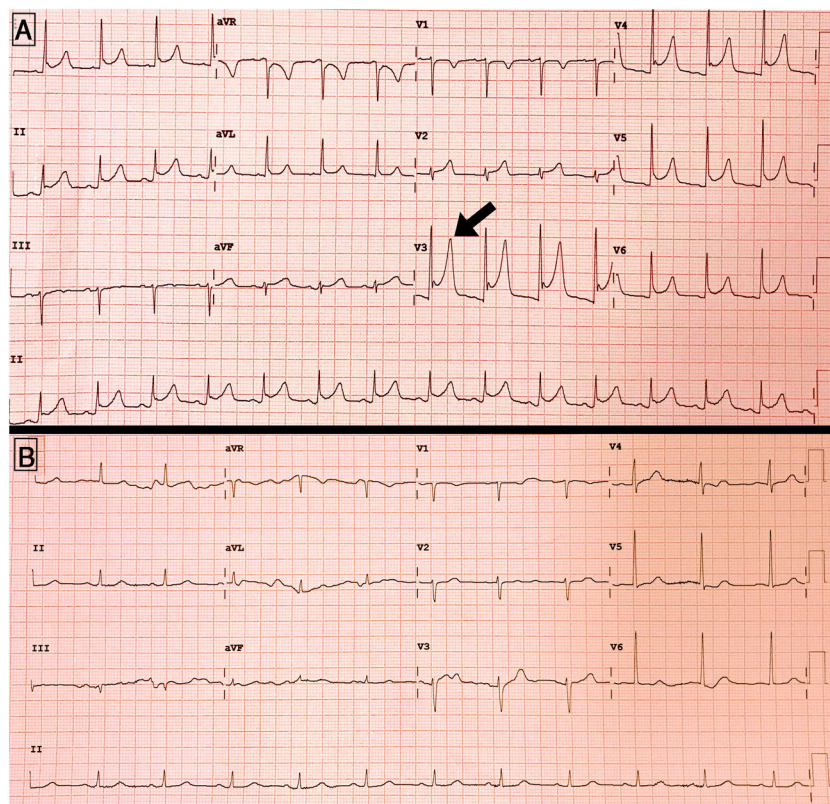
Las manifestaciones clínicas más frecuentemente asociadas a la enfermedad por nuevo coronavirus (COVID-19) incluyen la fiebre, clínica respiratoria y digestiva<sup>1,2</sup>. Sin embargo, conforme se ha ido acumulando experiencia sobre la pandemia, se ha observado que la infección por SARS-CoV-2 puede producir daño a nivel cardiológico, neurológico o renal, entre otros<sup>3</sup>.

Los pacientes trasplantados renales, por su condición de inmunosuprimidos, son considerados como población de riesgo para desarrollar formas más severas de la enfermedad. A continuación, se describe un caso de pericarditis secundaria a infección por COVID-19 en un paciente trasplantado renal.

Se trata de un varón de 73 años con enfermedad renal crónica de etiología no filiada, portador de un primer trasplante

renal desde 2018 con creatinina basal en torno a 1,2 mg/dl, y tratamiento inmunosupresor con tacrolimus y micofenolato mofetil (MMF).

Ingresó en marzo de 2020 por un cuadro de tos, disnea de moderados esfuerzos y fiebre de 38 °C de 4 días de evolución. A la exploración presentaba crepitantes bibasales a la auscultación, sin otros hallazgos de interés. A nivel analítico presentaba deterioro de función renal con creatinina de 1,57 mg/dl, proteína C-reactiva (PCR) de 25,8 mg/dl, linfopenia de  $0,4 \times 1.000/\text{mm}^3$  y dímero D de 1.051 ng/ml. El valor de interleucina-6 (IL-6) al ingreso era de 32 pg/ml. El electrocardiograma inicial no mostraba alteraciones, y en la radiografía de tórax presentaba opacidades bilaterales difusas. Se realizó la RT-PCR para SARS-CoV-2 en exudado nasofaríngeo cuyo resultado fue positivo, por lo que se estableció el diagnóstico de neumonía secundaria a COVID-19. Así, se inició trata-



**Figura 1 – A) Electrocardiograma en el momento del desarrollo de dolor torácico, mostrando descenso generalizado del segmento PR, y ascenso del segmento ST en V3-V5. B) Electrocardiograma al alta, con resolución de las alteraciones previas.**

miento con hidroxiclороquina (200 mg/12 h durante 12 días), lopinavir/ritonavir (200/50 mg/12 h durante 5 días), y 3 dosis de 20 mg de 6-metilprednisolona. Además, se suspendió el MMF manteniendo niveles objetivo de tacrolimus en torno a 5-6 ng/ml. La profilaxis antibiótica inicial incluyó ceftriaxona, escalándose a meropenem y linezolid a los 3 días por persistencia de la disnea y tos.

A pesar de la mejoría respiratoria progresiva, el día +17 de ingreso comenzó con dolor torácico atípico, encontrándose en el electrocardiograma un descenso generalizado del segmento PR con ascenso cóncavo del segmento ST en V3-V5, sin elevación de enzimas de daño miocárdico, todo ello compatible con pericarditis aguda (fig. 1A). En ese momento los niveles de dímero D eran de 484 ng/ml, la PCR de 3,7 mg/dl, sin disponerse de una nueva RT-PCR de control para SARS-CoV-2. La tabla 1 muestra la evolución de los principales parámetros analíticos durante el ingreso.

En el ecocardiograma transtorácico se encontró una fracción de eyección conservada, con mínimo derrame pericárdico posterior y sin compromiso hemodinámico (fig. 1B).

Se inició tratamiento con colchicina 0,5 mg/12 h, con desaparición paulatina del dolor torácico y normalización de las alteraciones electrocardiográficas.

Otras complicaciones durante el ingreso incluyeron la necesidad de oxígeno durante más de 2 semanas para mantener saturaciones superiores al 94%, así como el desarrollo de

una diarrea por *Clostridium difficile*, con mejoría tras 7 días de tratamiento con vancomicina. Por esta razón, la recuperación de la función renal fue más lenta que la mejoría respiratoria y, en consecuencia, el ingreso fue más prolongado. Finalmente, el paciente pudo ser dado de alta después de un mes de ingreso.

Este caso clínico pone de manifiesto que los pacientes trasplantados con infección por SARS-CoV-2 pueden desarrollar de manera diferida complicaciones cardiológicas de potencial importancia pronóstica, como pericarditis o miocarditis, por lo que es preciso un alto índice de sospecha para su correcto diagnóstico y tratamiento. Hasta el momento se han reportado 3 casos de mio-pericarditis secundarios a infección por SARS-CoV-2<sup>4</sup>, y este caso representaría el primero en un paciente trasplantado renal.

La duración más prolongada del ingreso hospitalario en este caso, respecto a la mediana de días de ingreso reportado en otras series<sup>1,2</sup>, permitió un diagnóstico más precoz de esta complicación.

Es conocido que determinadas infecciones virales pueden desencadenar pericarditis. Se postula que esta complicación podría estar mediada por un daño citotóxico directo del virus, o desarrollarse por mecanismos inflamatorios secundarios a una «tormenta citoquinica» en la que la IL-6 o el TNF- $\alpha$  jugarían un papel fundamental<sup>5</sup>.

Tabla 1 – Evolución de los diferentes parámetros analíticos durante el ingreso

	Ingreso	Día +5	Día +10	Día +17 (pericarditis)	Alta
<b>Parámetro analítico</b>					
Hemoglobina, g/dl	10,6	10,7	9,2	9,8	9,5
Plaquetas, ×1.000/μl	115	114	163	420	301
Leucocitos, ×1.000/μl	8,6	4,8	5,4	5,2	8,5
Linfocitos, ×1.000/μl	0,4	0,8	0,5	1,1	1,2
Creatinina, mg/dl	1,57	1,29	1,22	1,42	0,99
Filtrado glomerular por CKD-EPI, ml/min/1,73 m <sup>2</sup>	43	55	58	49	75
Sodio, mEq/l	138	136	134	134	135
Potasio, mEq/l	3,8	4,4	4,8	4,5	4,5
LDH, U/l	242	292	350	270	357
PCR, mg/dl	25,8	9,8	22,1	3,7	3,6
Troponina T ultrasensible, ng/l	-	24,4	26,3	26,6	14,2
CK, U/l	-	159	161	24	12
Dímero D, ng/ml	1.051	998	1.001	484	857

CK: creatina cinasa; CKD-EPI: Chronic Kidney Disease Epidemiology Collaboration; LDH: lactato deshidrogenasa; PCR: proteína C reactiva.

Se sabe que el SARS-CoV-2 utiliza los receptores de la enzima convertidora de angiotensina para infectar las células<sup>6</sup>. Aunque su expresión es más abundante en el tejido pulmonar, también se expresa en las células de otros órganos como el miocardio<sup>4</sup>. En este sentido, existe controversia en cuanto al posible efecto deletéreo del tratamiento con inhibidores de la enzima convertidora de angiotensina (IECA) o los antagonistas del receptor de angiotensina 2 (ARA-2) en estos pacientes, aunque nuestro caso no recibía ninguno de estos fármacos.

Las alternativas terapéuticas disponibles en el momento actual para la infección por COVID-19 son escasas, a la espera de poder disponer de fármacos antivirales específicos<sup>7</sup>. Por otra parte, los antiinflamatorios no esteroideos son la base del tratamiento en las pericarditis de etiología infecciosa, recurriéndose a colchicina, o incluso pericardiocentesis en casos más severos<sup>8</sup>.

Este tipo de complicaciones puede resultar un reto terapéutico en trasplantados renales, dadas las contraindicaciones farmacológicas en este grupo de pacientes. En nuestro caso se decidió iniciar tratamiento con colchicina, considerando además el posible efecto beneficioso frente a SARS-CoV-2 descrito en estudios experimentales<sup>9</sup>. La tolerancia fue buena, sin aparecer efectos adversos, y la evolución clínica resultó favorable.

En conclusión, la infección por COVID-19 puede desencadenar el desarrollo de complicaciones cardiológicas como pericarditis aguda en pacientes trasplantados renales. El tratamiento con colchicina resultaría efectivo en este grupo de pacientes, aunque son precisos más estudios que analicen los principales factores de riesgo para el desarrollo de esta complicación, así como las mejores estrategias terapéuticas.

## Conflicto de intereses

Los autores declaran no tener conflictos de interés relacionados con la publicación de este artículo.

## BIBLIOGRAFÍA

- Sánchez-Álvarez JE, Pérez Fontán M, Jiménez Martín C, Blasco Pelicano M, Cabezas Reina CJ, Sevillano Prieto AM, et al. Situación de la infección por SARS-CoV-2 en pacientes en tratamiento renal sustitutivo Informe del Registro COVID-19 de la Sociedad Española de Nefrología (S.E.N.). Nefrología. 2020;40:272–8, <http://dx.doi.org/10.1016/j.nefro.2020.04.002>.
- Trujillo H, Caravaca-Fontán F, Sevillano Á, Gutiérrez E, Caro J, Gutiérrez E, et al. SARS-CoV-2 infection in hospitalized patients with kidney disease. *Kidney Int Rep.* 2020;5:905–9, <http://dx.doi.org/10.1016/j.ekir.2020.04.024>.
- Xu Z, Shi L, Wang Y, Zhang J, Huang L, Zhang C, et al. Pathological findings of COVID-19 associated with acute respiratory distress syndrome. *Lancet Respir Med.* 2020;8:420–2, [http://dx.doi.org/10.1016/S2213-2600\(20\)30076-X](http://dx.doi.org/10.1016/S2213-2600(20)30076-X).
- Inciardi RM, Lupi L, Zaccone G, Italia L, Raffo M, Tomasoni D, et al. Cardiac involvement in a patient with Coronavirus Disease 2019 (COVID-19). *JAMA Cardiol.* 2020;5:819–24, <http://dx.doi.org/10.1001/jamacardio.2020.1096>.
- Ristić AD, Pankuweit S, Maksimović R, Moosdorf R, Maisch B. Pericardial cytokines in neoplastic, autoreactive, and viral pericarditis. *Heart Fail Rev.* 2013;18:345–53, <http://dx.doi.org/10.1007/s10741-012-9334-y>.
- Perico L, Benigni A, Remuzzi G. Should COVID-19 concern nephrologists? Why and to what extent? The emerging impasse of angiotensin blockade. *Nephron.* 2020;144:213–21, <http://dx.doi.org/10.1159/000507305>.
- Wang Y, Zhang D, Du G, Du R, Zhao J, Jin Y, et al. Remdesivir in adults with severe COVID-19: a randomised, double-blind, placebo-controlled, multicentre trial. *Lancet.* 2020;395:1569–78, [http://dx.doi.org/10.1016/S0140-6736\(20\)31022-9](http://dx.doi.org/10.1016/S0140-6736(20)31022-9).
- Imazio M, Brucato A, Cemin R, Ferrua S, Maggolini S, Beqaraj F, et al. A randomized trial of colchicine for acute pericarditis. *N Engl J Med.* 2013;369:1522–8, <http://dx.doi.org/10.1056/NEJMoa1208536>.
- Gandolfini I, Delsante M, Fiaccadori E, Zaza G, Manenti L, Degli Antoni A, et al. COVID-19 in kidney transplant recipients. *Am J Transplant.* 2020;20:1941–3, <http://dx.doi.org/10.1111/ajt.15891>.

Justo Sandino Pérez<sup>a,\*</sup>, Lucía Aubert Girbal<sup>a</sup>, Fernando Caravaca-Fontán<sup>a,b</sup>, Natalia Polanco<sup>a</sup>, Ángel Sevillano Prieto<sup>a</sup> y Amado Andrés<sup>a,b,c</sup>



<sup>a</sup> Servicio de Nefrología, Hospital Universitario 12 de Octubre, Madrid, España

<sup>b</sup> Fundación de Investigación Hospital 12 de Octubre (imas12), Madrid, España

<sup>c</sup> Facultad de Medicina, Universidad Complutense de Madrid, Madrid, España

\* Autor para correspondencia.

Correo electrónico: [justosandino14@gmail.com](mailto:justosandino14@gmail.com)  
(J. Sandino Pérez).

<https://doi.org/10.1016/j.nefro.2020.07.003>

0211-6995/© 2020 Sociedad Española de Nefrología. Publicado por Elsevier España, S.L.U. Este es un artículo Open Access bajo la licencia CC BY-NC-ND (<http://creativecommons.org/licenses/by-nc-nd/4.0/>).

## A case of relapsed anti-glomerular basement membrane glomerulonephritis complicated by IgG4-related disease

### Un caso de glomerulonefritis recidivante de la membrana basal antiglomerular complicada por una enfermedad relacionada con la IgG4

Dear Editor,

Anti-glomerular basement membrane (GBM) glomerulonephritis is an autoimmune disease triggered by autoantibodies against the NC1 domain of the  $\alpha 3$  chain of type IV collagen ( $\alpha 3(\text{IV})\text{NC1}$ ). Anti-GBM glomerulonephritis rarely relapse after remission.<sup>1,2</sup> Rare cases of anti-GBM glomerulonephritis complicated by IgG4-related disease (IgG4-RD) have been reported.<sup>3</sup> Here, we report a rare case of anti-GBM glomerulonephritis complicated by type 1 autoimmune pancreatitis (AIP), a pancreatic manifestation of IgG4-RD, in a patient who experienced a relapse after remission.

#### Case report

A 72-year-old man with fever and back pain was admitted to our institute. Three months before admission, he was diagnosed as having AIP based on the findings of pancreatic tail enlargement, irregular narrowing of the main pancreatic duct, and infiltration of lymphocytes and IgG4-positive plasma cells, together with storiform fibrosis by a pancreatic biopsy (Fig. 1), in accordance with the Japanese diagnostic criteria for AIP.<sup>4</sup> He had been followed up without any medication. He had no history of smoking. His physical examination results were unremarkable except for a fever with a body temperature of 38.0°C. Laboratory studies showed worsening of his renal function (increased serum creatinine [Cr] level to 1.77 mg/dL from a baseline of 0.5 mg/dL), proteinuria (2.07 g/gCr), hematuria (30–49 red blood cells per high-power field), and a C-reactive protein level of 30.9 mg/dL. His serological test results were positive for anti-GBM antibodies (1500 U/mL) but negative for anti-neutrophil cytoplasmic antibodies (ANCA). Plain computed tomography revealed no signs

of alveolar hemorrhage or acute pancreatitis. Renal biopsy revealed 8 glomeruli, all of which had a cellular crescent formation. No signs of IgG4-related tubulointerstitial nephritis (TIN) were found. Immunofluorescence microscopy revealed positive linear staining for IgG (IgG1 > IgG4) and C3 along the GBM (Fig. 2). On the basis of these findings, the patient was diagnosed as having anti-GBM glomerulonephritis. He received intravenous pulse methylprednisolone (500 mg daily for 3 days) followed by prednisolone (30 mg daily) and plasma exchange (three times weekly for 25 occurrences). Five months later, his anti-GBM antibody level was undetectable, so the prednisolone dosage was tapered to 5 mg daily with a stable serum Cr level of 2.42 mg/dL. One year after treatment initiation, his serum Cr level increased to 7.40 mg/dL and he tested positive for anti-GBM antibodies (681 U/mL). He was diagnosed as having relapsed anti-GBM glomerulonephritis and underwent hemodialysis. He was treated with intravenous pulse methylprednisolone followed by prednisolone and plasma exchange. Nine weeks later, his anti-GBM antibody level was successfully reduced to 8.3 U/mL, but he remained dialysis dependent.

#### Discussion

We report a rare case of relapsed anti-GBM glomerulonephritis complicated by AIP. Our case highlights two important clinical issues: anti-GBM glomerulonephritis can relapse after remission and can be complicated by IgG4-RD.

In typical anti-GBM disease, the risk of relapse is thought to be quite low (1.2–2.3%).<sup>1,2</sup> Although a case of relapse triggered by smoking has been reported,<sup>5</sup> our patient had no history of smoking. Recently, two atypical variants of anti-GBM disease have been reported. One is anti-GBM disease with double seropositivity, for ANCA and anti-GBM antibodies, with a relapse