

4. Chirumbolo S, Vella A, Ortolani R, De Gironcoli M, Solero P, Tridente G, et al. Differential response of human basophil activation markers: a multi-parameter flow cytometry approach. *Clin Mol Allergy*. 2008;6:12.
5. Chirumbolo S. Basophil activation test in allergy: time for an update? *Int Arch Allergy Immunol*. 2012;158:99-114.
6. Chirumbolo S, Brizzi M, Ortolani R, Vella A, Bellavite P. Inhibition of CD203c membrane up-regulation in human basophils by high dilutions of histamine: a controlled replication study. *Inflamm Res*. 2009;58:755-64.
7. Mommert S, Kleiner S, Gehring M, Eiz-Vesper B, Stark H, Gutzmer R, et al. Human basophil chemotaxis and activation are regulated via the histamine H4 receptor. *Allergy*. 2016;71:1264-73.
8. Tedeschi A, Lorini M, Arquati M, Miadonna A. Regulation of histamine release from human basophil leucocytes: role of H1, H2 and H3 receptors. *Allergy*. 1991;46:626-31.
9. Chirumbolo S, Bjorklund G, Vella A. Using a CD45dim/CD123bright/HLA-DRneg phenotyping protocol to gate basophils in FC for airway allergy. CD123 does not decrease. *Adv Respir Med*. 2017;85:193-201.
10. Santos AF, Bécáres N, Stephens A, Turcanu V, Lack G. The expression of CD123 can decrease with basophil activation: implications for the gating strategy of the basophil activation test. *Clin Transl Allergy*. 2016;6:11.
11. Chirumbolo S. Major pitfalls in BAT performance may be caused by gating protocols and CD63% cut off evaluation. *Cytometry A*. 2014;85:382-5.
12. Moharana AK, Bhattacharya SK, Mediratta PK, Sharma KK. Possible role of histamine receptors in the central regulation of immune responses. *Indian J. Physiol Pharmacol*. 2000;44:153-60.
13. Jutel M, Blaser K, Akdis CA. The role of histamine in regulation of immune responses. *Chem Immunol Allergy*. 2006;91:174-87.

Salvatore Chirumbolo^{a,*}, Geir Bjørklund^b, Antonio Vella^c

^a Department of Neurosciences, Biomedicine and Movement Sciences, University of Verona, Verona, Italy

^b Council for Nutritional and Environmental Medicine (CONEM), Mo i Rana, Norway

^c Unit of Immunology and Cytofluorimetry-AOUI, Policlinico GB Rossi piazzale AL Scuro 10, 37134 Verona, Italy

*Corresponding author.

E-mail address: salvatore.chirumbolo@univr.it

(S. Chirumbolo).

<https://doi.org/10.1016/j.nefro.2019.06.005>

0211-6995/© 2019 Sociedad Española de Nefrología. Published by Elsevier España, S.L.U. This is an open access article under the CC BY-NC-ND license (<http://creativecommons.org/licenses/by-nc-nd/4.0/>).

Glomerulonefritis necrosante en un paciente con VIH, VHC y leishmaniasis visceral

Necrotizing glomerulonephritis in patients with HIV, HCV and visceral leishmaniasis

Sr. Director:

La coinfección VIH/leishmaniasis visceral es frecuente y cursa de forma tórpida y recurrente. La afectación renal incluye glomerulonefritis y afectación tubular. Presentamos un caso poco frecuente.

Se trata de un varón de 46 años adicto a alcohol y drogas parenterales diagnosticado en 2006 de infección VIH estadio C y VHC genotipo 4. Inicia TARGA en 2011, tras su primera descompensación ascítica por cirrosis hepática Child C, con hipertensión portal, esplenomegalia y pancitopenia. Lo suspende voluntariamente en mayo de 2015 y lo reinicia en noviembre del 2016 (raltegravir, abacavir y lamivudina). Un mes después, con carga viral no detectable y sin restauración inmune (CD4 74/mm³), desarrolla fracaso renal agudo no oligúrico (creatinina máxima 5,7 mg/dL), proteinuria mixta de 2 g/día, microhematuria y tumoración en el dorso de la lengua (fig. 1) con biopsia de displasia epitelial severa y candidiasis mucosa. En las pruebas complementarias destacaba

descenso de C'3, gammapatía policlonal, aumento de inmunoglobulinas y de cadenas kappa y lambda y ANA positivos (1/640). Las crioglobulinas, el Mantoux y las serologías (VHB, sífilis, *Toxoplasma*) fueron negativas. Se determinaron IgG de CMV y *Leishmania* y antígeno rK39 en sangre, que resultaron positivos. La PCR para *Leishmania* en la lengua y la médula ósea fueron negativas. Se realizó biopsia renal, en la que se identificaron 6 glomérulos, uno con focos de necrosis segmentaria con fibrina y 2 con semilunas celulares sin trombos (fig. 2). En el intersticio aparecía inflamación crónica moderada y fibrosis, sin alteraciones tubulares. No había signos de vasculitis. La IFD era positiva de predominio mesangial para C'3 (++) , IgG (+), C1q e IgM (+), y negativa para IgA y cadenas ligeras. No se identificó amiloide con la técnica del Rojo Congo. ME no estaba disponible. El paciente inició tratamiento con anfotericina B liposomal, normalizando 3 semanas más tarde la función renal y mejorando las alteraciones urinarias. Dos meses después inició tratamiento

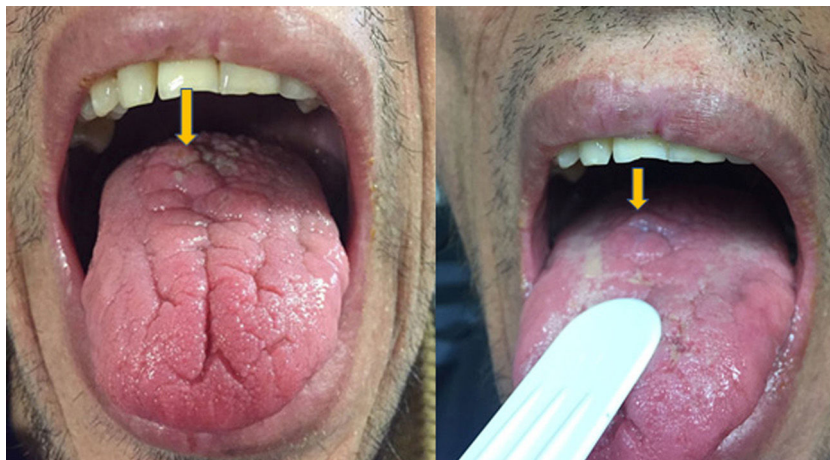

Figura 1 - Lesión en el dorso de la lengua.

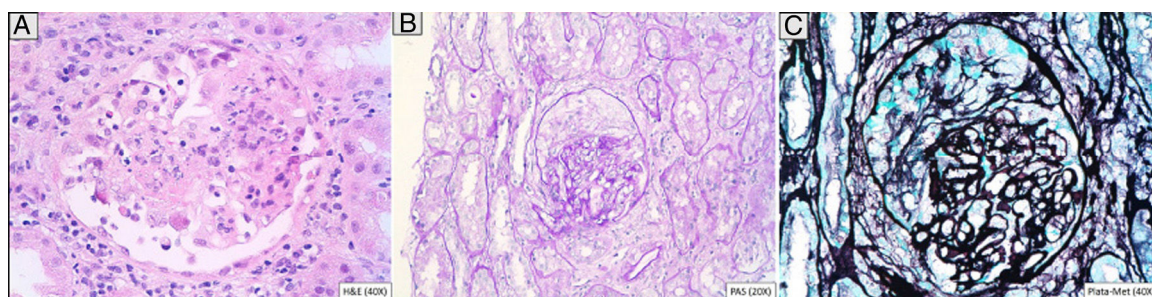


Figura 2 - Biopsia renal. A) Técnica hematoxilina-eosina: lesión necrosante segmentaria con fibrina y restos de núcleos fragmentados. B) Técnica de PAS: semiluna epitelial. C) Técnica de plata: semiluna epitelial.

frente al VHC con respuesta viral sostenida. Tras 16 meses de seguimiento en los que se mantiene la profilaxis con anfotericina, el FG es normal y persiste mínima microhematuria y albuminuria. Se interpretaron la tumoración lingual y el fracaso renal agudo como secundarios a leishmaniasis aguda.

La leishmaniasis se produce por el protozoo *Leishmania infantum/chagasi* en el Mediterráneo, Asia y Sudamérica, y por *Leishmania donovani* en la India y el este de África. Englobado por las células del sistema retículo endotelial, se multiplica induciendo una severa hipergammaglobulinemia policlonal y pancitopenia. Posteriormente sale a la sangre periférica, pudiendo desencadenar un cuadro cutáneo, mucocutáneo, visceral o dermatológico posvisceral. Hay 1-2 millones de enfermos en el mundo, 500.000 nuevos casos y 50.000 fallecidos al año¹⁻³. Afecta principalmente a pacientes inmunodeprimidos, infectados por el VIH y trasplantados. En España, la incidencia es de 0,25/10⁵ pacientes-año. Desde 1986 a 1994, 858 casos de coinfección se han comunicado a la WHO Division for Control of Tropical Diseases en Francia, Italia, Portugal, Grecia y España. Entre un 1,6-4,9% de los casos de VIH se coinfectarán con *Leishmania* en el sur de Europa por una nueva infección o por una reactivación⁴. En pacien-

tes con VIH la leishmaniasis visceral ocurre en un 60% de los casos tras el tratamiento, ya que la acumulación del protozoo en órganos atípicos como el riñón afecta la respuesta de macrófagos y células dendríticas e induce una disregulación de las citocinas, un aumento de la IL-10, la activación de CD8 citotóxicos, la alteración de la apoptosis, la producción de autoanticuerpos e inmunocomplejos y respuestas incompletas al tratamiento, con frecuentes recidivas y reacción inflamatoria crónica⁵⁻⁷. Además, conduce a una depleción de CD4 que empeora el curso de la infección por VIH. La mayoría de las coinfecciones se dan cuando los CD4 se encuentran por debajo de 200/ μ L. Los criterios diagnósticos incluyen la identificación del parásito en la médula ósea o la positividad del antígeno rK39 en sangre durante la infección activa, con una especificidad y una sensibilidad cercanas al 100%¹. Es frecuente encontrar consumo del complemento, positividad del factor reumatoide, crioglobulinas³ y anticuerpos antiplaquetarios, antimúsculo liso y anti-MBG. En el riñón⁸, el daño es por depósito de inmunocomplejos, con activación de células T citotóxicas y de moléculas de adhesión². Inicialmente se afecta el mesangio con hiper celularidad focal y depósitos granulares de IgG, IgM, C'3 en la matriz, MBG (subendoteliales, intramembranosos o subepiteliales) e inters-

Tabla 1 – Casos publicados en la literatura de coinfección leishmania visceral/VIH con daño renal

Autor	Sexo/edad	VHC/criongb	CD4	CV VIH	Inicio	Diagnóstico con VIH	Evolución renal	Biopsia renal
Clevenbergh et al. (2002) ¹¹	V/45	+/+	60	< 200	FRANO PRTTo subnefrótica HMTTo	7 meses	RC	HT mesangial GNFyS
Rollino et al. (2003) ¹²	M/28	-/-	NE	NE	FRAO, PRTTo, HMTTo	NE	E	GNFyS colapsante con SL, NTA, tubulitis tóxica, vasculitis leucocitoclástica Amiloidosis AA
Navarro et al. (2006) ¹³	V/28	+/-	62	< 80	FRAO, PRTTo nefrótica	NE	IRT en HD	
Alexandru et al. (2008) ⁵	M/42	+/+	344	ND	SNo con FG conservado	5 años	RP con frecuentes recidivas hasta E	GN mesangial con IF negativa
Amann et al. (2012) ¹⁴	V/45	-/-	174	790	FRANO, SNe, SNo	23 años	IRC con SNo RP	GNMP tipo 1
De Vallière et al. (2009) ¹⁵	V/32	+/+	160-170	ND	SNo, FRA	Simultánea	IRC con SNo y RP	Hiperplasia mesangial
Rybniker et al. (2010) ⁷	V/49	-/-	180	ND	FRA	16 años	IRT en HD	GN extracapilar
Suankratay et al. (2010) ¹⁶	V/37	+/-	129	ND	SNo, FRA	4 años	RC	GNMP y GNFyS
Vassallo et al. (2014) ¹⁷	V/40	-/+	114	162	SNe	15 años	RP	GNMP tipo 3
	V/35	-/¿	12	411.000	SNo	11 años	E	GNMP tipo 3
	M/24	-/+	70	0,2	FRA	24 años	RP E	NIIA
	V/49	+/+	84	< 40	SNo	2 años		GNMP tipo 3
Ortiz et al. (2015) ³	V/46	-/+	786	ND	SNo, FRA y macroHMTTo	3 años	RC	GNMP tipo 3 y Criogb con NIIA
Enríquez et al. (2015) ¹⁸	V/47	-/-	93	ND	SNo	3 años	IRC con PRTTo nefrótica	GNMP
Puerta et al. (2018)	V/46	+/-	78	ND	FRANO, PRTTo no nefrótica MicroHMTTo	10 años	RC	GN necrosante con SL

Criogb: crioglobulinas; CV: carga viral; E: exitus; FRAO: fracaso renal agudo oligúrico; FRANO: fracaso renal agudo no oligúrico; GN: glomerulonefritis; GNFyS: glomerulonefritis focal y segmentaria; GNMP: glomerulonefritis membranoproliferativa; HD: hemodiálisis; HMTTo: hematuria; HT: hipertrofia; IRC: insuficiencia renal crónica; IRT: insuficiencia renal terminal; M: mujer; ND: no detectable; NE: no especificado; NIIA: nefritis inmunoalérgica aguda; NTA: necrosis tubular aguda; PRTTo: proteinuria; RC: recuperación completa; RP: recuperación parcial; SL: semilunas; SNe: síndrome nefrítico; SNo: síndrome nefrótico; V: varón; VIH: virus de la inmunodeficiencia humana.

ticio. Si los inmunocomplejos sobrepasan esta barrera pueden depositarse en el glomérulo, induciendo proliferación epitelial o endotelial (GNMP). Es característico encontrar protozoos intramacrofágicos⁵ a nivel peritubular, daño intersticial⁹ que se manifiesta con ATR distal^{1,2,10}, hiponatremia, hipomagnesemia, hipocalcemia, hipokaliemia e hipouricemia. Los casos recogidos en la literatura de coinfección leishmania visceral/VIH con daño renal se resumen en la [tabla 1](#). En nuestro caso, el paciente comenzó con síndrome nefrótico y fracaso renal agudo con hematuria. La biopsia fue diagnóstica de glomerulonefritis necrosante. El hecho de que las crioglobulinas fueran negativas hace poco probable que se relacione con la infección por VHC. Resulta poco habitual la no identificación del parásito ni en la médula ósea ni en tejido renal, pero la positividad del antígeno rK39 y la resolución del cuadro tras el inicio del tratamiento certifican el diagnóstico.

BIBLIOGRAFÍA

- Oliveira MJ, Silva Júnior GB, Abreu KL, Rocha NA, Garcia AV, Franco LF, et al. Risk factors for acute kidney injury in visceral leishmaniasis (Kala-Azar). *Am J Trop Med Hyg.* 2010;82:449-53.
- Libório AB, Rocha NA, Oliveira MJ, Franco LF, Aguiar GB, Pimentel RS, et al. Acute kidney injury in children with visceral leishmaniasis. *Pediatr Infect Dis J.* 2012;31:451-4.
- Ortiz M, Mon C, Herrero JC, Oliet A, Rodríguez I, Ortega O, et al. Glomerulonephritis and cryoglobulinemia: First manifestation of visceral leishmaniasis. *Clin Nephrol.* 2015;83:370-7.
- Laguna F, Adrados M, Alvar J, Soriano V, Valencia ME, Moreno V, et al. Visceral leishmaniasis in patients infected with the human immunodeficiency virus. *Eur J Clin Microbiol Infect Dis.* 1997;16:898-903.
- Alexandru S, Criado C, Fernández-Guerrero ML, de Górgolas M, Petkov V, Garcia Perez A, et al. Nephrotic syndrome complicating chronic visceral leishmaniasis: Re-emergence in patients with AIDS. *Clin Nephrol.* 2008;70:65-8.
- Nylén S, Sacks D. Interleukin-10 and the pathogenesis of human visceral leishmaniasis. *Trends Immunol.* 2007;28:378-84.
- Rybniker J, Goede V, Mertens J, Ortmann M, Kulas W, Kochanek M, et al. Treatment of visceral leishmaniasis with intravenous pentamidine and oral fluconazole in an HIV-positive patient with chronic renal failure – A case report and brief review of the literature. *Int J Infect Dis.* 2010;14:e522-5.
- Duvic C, Nedelec G, Debord T, Herody M, Didelot F. Important parasitic nephropathies: Update from the recent literature. *Nephrologie.* 1999;20:65-74.
- Caravaca F, Muñoz A, Pizarro JL, Saez de Santamaría J, Fernandez-Alonso J. Acute renal failure in visceral leishmaniasis. *Am J Nephrol.* 1991;11:350-2.
- Dutra M, Martinelli R, de Carvalho EM, Rodrigues LE, Brito E, Rocha H. Renal involvement in visceral leishmaniasis. *Am J Kidney Dis.* 1985;6:22-7.
- Clevenbergh P, Okome MN, Benoit S, Bendini JC, de Salvador F, Elbeze M, et al. Acute renal failure as initial presentation of visceral leishmaniasis in an HIV-1-infected patient. *Scand J Infect Dis.* 2002;34:546-7.
- Rollino C, Bellis D, Beltrame G, Basolo B, Montemagno A, Bucolo S, et al. Acute renal failure in leishmaniasis. *Nephrol Dial Transplant.* 2003;18:1950-1.
- Navarro M, Bonet J, Bonal J, Romero R. Secondary amyloidosis with irreversible acute renal failure caused by visceral leishmaniasis in a patient with AIDS. *Nefrologia.* 2006;26:745-6.
- Amann K, Bogdan C, Harrer T, Rech J. Renal leishmaniasis as unusual cause of nephrotic syndrome in an HIV patient. *J Am Soc Nephrol.* 2012;23:586-90.
- De Vallière S, Mary C, Joneberg JE, Rotman S, Bullani R, Greub G, et al. AA-amyloidosis caused by visceral leishmaniasis in a human immunodeficiency virus-infected patient. *Am J Trop Med Hyg.* 2009;81:209-12.
- Suankratay C, Suwanpimolkul G, Wilde H, Siriyasatien P. Autochthonous visceral leishmaniasis in a human immunodeficiency virus (HIV)-infected patient: The first in Thailand and review of the literature. *Am J Trop Med Hyg.* 2010;82:4-8.
- Vassallo M, Moranne O, Ambrosetti D, Jeandel PY, Pomares C, Cassuto E, et al. Visceral leishmaniasis due to *Leishmania infantum* with renal involvement in HIV-infected patients. *BMC Infect Dis.* 2014;14:561.
- Enríquez R, Sirvent AE, Padilla S, Toro P, Sánchez M, Millán I. Membranoproliferative glomerulonephritis due to visceral leishmaniasis in a HIV patient. *Am J Case Rep.* 2015;16:8-11.

Marta Puerta Carretero^a, Mayra Ortega Díaz^a, Elena Corchete Prats^a, David Roldán Cortés^b, Guillermo Cuevas Tascón^c, Juan A. Martín Navarro^{a,*}, María Teresa Jaldo Rodríguez^a, Laura Medina Zahonero^a, Melissa Cintra Cabrera^a, Pablo Ryan Murúa^b, Marta Albalade Ramón^a, Patricia de Sequera Ortiz^a y Roberto Alcázar Arroyo^a

^a Servicio de Nefrología, Hospital Universitario Infanta Leonor, Madrid, España

^b Servicio de Anatomía Patológica, Hospital Universitario Infanta Leonor, Madrid, España

^c Servicio de Medicina Interna, Hospital Universitario Infanta Leonor, Madrid, España

* Autor para correspondencia.

Correo electrónico: juanmartinnav@hotmail.com (J.A. Martín Navarro).

<https://doi.org/10.1016/j.nefro.2019.05.003>

0211-6995/© 2019 Sociedad Española de Nefrología. Publicado por Elsevier España, S.L.U. Este es un artículo Open Access bajo la licencia CC BY-NC-ND (<http://creativecommons.org/licenses/by-nc-nd/4.0/>).