



Imágenes

La asociación de la sobrecarga de hierro y el desarrollo de calcifilaxis

The association of iron overload and development of calciphylaxis

Jessy Korina Peña Esparragoza*, María Pérez Fernández, Patricia Martínez Miguel y Hanane Bouarich

Servicio de Nefrología, Hospital Universitario Príncipe de Asturias, Alcalá de Henares, Madrid, España

La calcifilaxis representa una complicación de la enfermedad renal crónica (ERC) asociada a una elevada morbimortalidad. Aunque su frecuencia es baja, el uso de calcio y vitamina D para el tratamiento del hiperparatiroidismo secundario, puede aumentar su incidencia. Cursa habitualmente con úlceras cutáneas de evolución tórpida con necrosis y calcificaciones de las arteriolas de la dermis y epidermis¹.

Presentamos el caso de una mujer de 76 años con antecedentes de hipertensión arterial, diabetes mellitus tipo 2, ERC avanzada, obesidad e insuficiencia venosa crónica. Como complicaciones de la ERC presentaba hiperparatiroidismo secundario (fig. 1) en tratamiento con paricalcitol y cinacalcet, y anemia en tratamiento con Ferinject® y Neorecormon®. Presenta lesión dolorosa en tobillo de reciente aparición. En la exploración física destaca una placa necrótica en tobillo izquierdo, ulcerosa con halo eritematoso y muy dolorosa (fig. 2). Ante la sospecha de calcifilaxis se inicia hemodiálisis diaria, tiosulfato sódico intravenoso, se suspende el paricalcitol y se solicitan pruebas complementarias para confirmar dicho diagnóstico.

Se realizó una radiografía usando la técnica de la mamografía de la región afectada, compatible con sospecha de calcifilaxis (fig. 3), una radiografía convencional de tobillo que evidencia calcificaciones vasculares (fig. 4) y biopsia cutánea de la úlcera con hallazgos histológicos de acroangiodermatitis, acusado cambio siderofágico, sin signos compatibles

con calcifilaxis. Se realizó RMN hepática para cuantificar el depósito de hierro a este nivel, mostrando datos de sobrecarga moderada de hierro.

Teniendo en cuenta que los datos histológicos pueden ser en ocasiones inespecíficos, nuestra sospecha diagnóstica principal continúa siendo una calcifilaxis, por los hallazgos en la anamnesis, el examen físico y el radiológico. Sin embargo, la evidencia de depósito tisular de hierro a nivel hepático y en el tejido lesional, nos llevó a considerar la posible implicación de la sobrecarga férrica en la patogenia de la lesión.

El estasis venoso crónico favorece la extravasación capilar y el catabolismo de la hemoglobina con obtención final de hierro libre, lo que induce depósito de ferritina sobre todo en pacientes con enfermedad venosa crónica y obesidad², como en el caso de nuestra paciente. A su vez se sabe que el hierro genera radicales libres que intervienen en la propia patogénesis de úlceras.

Al cabo de 3 meses de tratamiento con tiosulfato sódico, sin ferroterapia y manteniendo buen control del metabolismo óseo mineral (fig. 1), la paciente presentó evolución favorable de la úlcera. A los 8 meses se repitió la RMN hepática, evidenciándose ausencia de depósito de hierro descartándose hemocromatosis.

Los múltiples factores de riesgo implicados en la etiología de la calcifilaxis que se han estudiado, no son suficientes para explicar la presencia o severidad de la misma^{3,4}.

* Autor para correspondencia.

Correo electrónico: korinapenae@yahoo.com (J.K. Peña Esparragoza).

<https://doi.org/10.1016/j.nefro.2019.03.015>

0211-6995/© 2019 Sociedad Española de Nefrología. Publicado por Elsevier España, S.L.U. Este es un artículo Open Access bajo la licencia CC BY-NC-ND (<http://creativecommons.org/licenses/by-nc-nd/4.0/>).

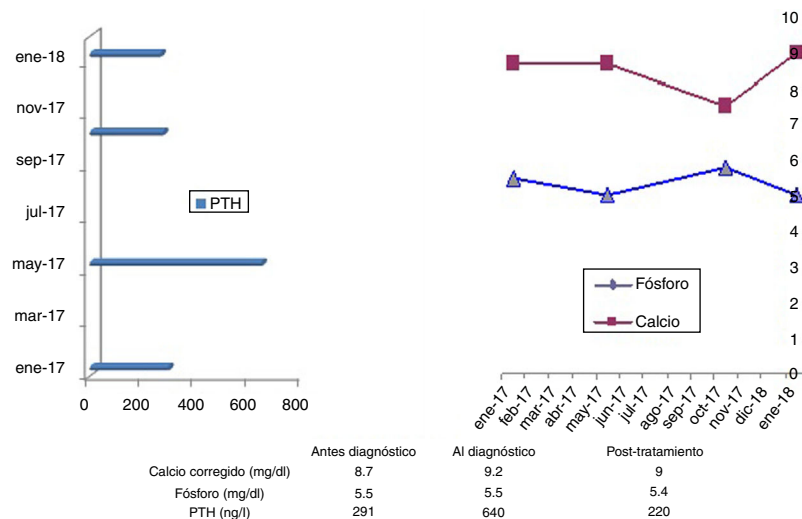


Figura 1 – Parámetros analíticos del metabolismo óseo-mineral al momento del diagnóstico y su evolución.

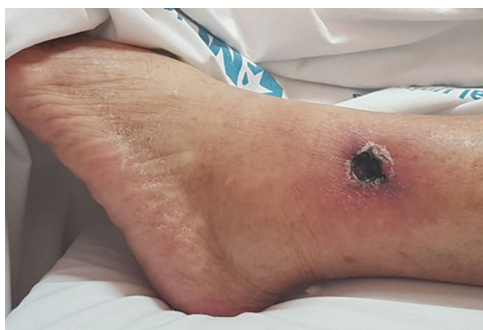

Figura 2 – Lesión ulcerosa en tobillo izquierdo.

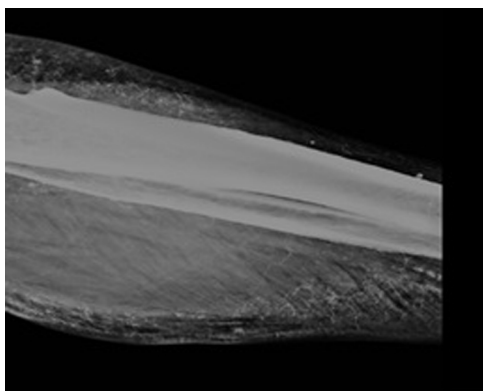


Figura 3 – Radiografía de tobillo izquierdo usando la técnica de la mamografía. Evidencia de extensas calcificaciones vasculares en ramas principales (tibial posterior y peronea) y en arterias distales probablemente cutáneas, compatibles con sospecha de calcifilaxis.

Este caso nos invita a considerar la posible implicación de la sobrecarga férrica en la génesis de úlceras cutáneas en pacientes con ERC que reciban hierro iv, tanto por su papel patogénico conocido en la producción de daño tisular como por su posible asociación con otras enfermedades como por

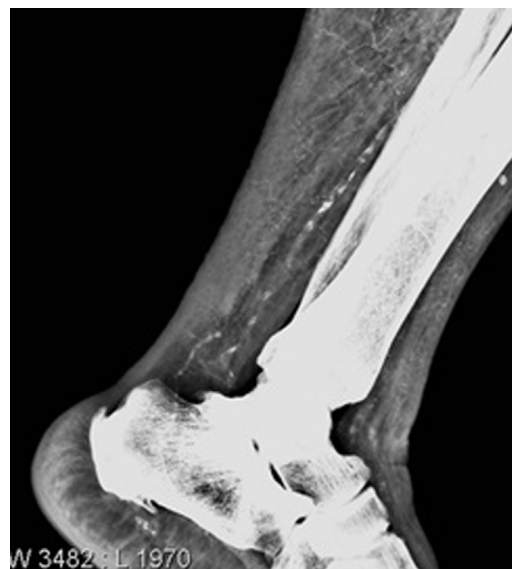

Figura 4 – Radiografía simple de tobillo izquierdo.

ejemplo la calcifilaxis. También nos invita a reflexionar sobre el uso indiscriminado de hierro intravenoso en los pacientes con ERC avanzada.

Agradecimientos

Al Servicio de Radiología y Anatomía Patológica del Hospital Príncipe de Asturias y a todo el personal del Servicio de Nefrología.

BIBLIOGRAFÍA

1. Munar MA, Alarcón A, Bernabéu R, Morey A, Gascó J, Losada P, et al. A propósito de un caso de lesiones cutáneas y calcifilaxis.

- Servicio de Nefrología y Anatomía Patológica. Hospital Universitario Son Dureta. *Nefrología*. 2001;5:501–4.
2. Zamboni P, Izzo M, Tognazzo S, Carandina S, de Palma M, Catozzi L, et al. The overlapping of local iron overload and HFE mutation in venous leg ulcer pathogenesis. *Free Radic Biol Med*. 2006;40:1869–73.
 3. Simka M, Rybak Z. Hypothetical molecular mechanisms by which local iron overload facilitates the development of venous leg ulcers and multiple sclerosis lesions. *Med Hypotheses*. 2008;71:293–7.