

Nefropatía «oculta» tras preparaciones orales de fósforo para colonoscopia

“Hidden” nephropathy after oral phosphate preparation to colonoscopy

Sr. Director:

El fosfato de sodio (Fosfosoda[®]) es una solución osmótica evacuante muy empleada en la colonoscopia. Su forma líquida contiene 29,7 g de fosfato sódico en 45 ml. Según la ficha técnica, presenta buena tolerancia y permite escasa ingesta de líquidos¹. Presentamos una serie de casos de pacientes que partían de una función renal normal previa a la colonoscopia y en los que se constató posteriormente un deterioro renal de causa no clara, llegando a la conclusión de que la preparación con Fosfosoda[®] había contribuido al daño renal.

Presentamos el caso de un varón de 72 años remitido a Nefrología por hallazgo casual de creatinina plasmática de 6,2 mg/dl, fósforo de 5,6 mg/dl y ácido úrico de 10,5 mg/dl. Entre sus antecedentes destacaban hipertensión arterial tratada con olmesartán e hidroclorotiazida, intervención prostática, con toma de antiinflamatorios no esteroideos. Un mes antes se le había realizado una colonoscopia, utilizando preparación con Fosfosoda[®]. El paciente se encontraba asintomático y con diuresis conservada. En el estudio diferido se confirmó una creatinina plasmática de 5,6 mg/dl, urea 184 mg/dl, fósforo 5,6 mg/dl, calcio 9,5 mg/dl, potasio 5,5 mEq/l y ácido úrico 9,8 mg/dl. La serología de virus (hepatitis B, C y VIH) fue negativa. El estudio inmunológico (ANA/ANCA, inmunoglobulinas A y M, y complemento) fue normal. La IgG fue de 2.030 mg/dl (751-1.560). El proteinograma mostró un pico monoclonal IgG kappa, componente monoclonal 1,1 g/dl. El sistemático de orina fue normal y la proteinuria, de 0,5 g/24 h. La ecografía renal fue normal. Para el estudio de la gammopatía monoclonal se consultó con Hematología: las cadenas ligeras kappa/lambda fueron negativas y la punción de médula ósea fue inespecífica, sin infiltración medular de células plasmáticas, llegando al diagnóstico de gammopatía monoclonal de significado incierto IgG kappa. Se realizó biopsia renal por el deterioro renal sin causa aparente, que puso de manifiesto glomerulos normales con ligera expansión mesangial sin proliferación celular. Se observaron abundantes depósitos de calcio intratubulares con ocasional infiltrado inflamatorio asociado (fig. 1), cuyo diagnóstico final fue nefropatía por depósitos cálcicos intratubulares.

En la tabla 1 se resume el caso 1 y se presentan las características de otros 4 casos relacionados con el uso de Fosfosoda[®]. Todos ellos tenían en común encontrarse asintomáticos, diuresis conservada, estudio inmunológico normal y sistemático de orina normal sin/con proteinuria leve.

El empleo de soluciones osmóticas evacuentes para preparación de colonoscopia, entre ellas Fosfosoda[®], ha permitido una mejora visual del colon, mejorando el diagnóstico de diversas enfermedades¹. Sin embargo, su utilización no está exenta de complicaciones relacionadas con la sobrecarga de fosfatos. La «nefropatía por fosfatos» puede presentarse de forma «aguda»^{2,3}, cuyo diagnóstico puede establecerse más fácilmente, sobre todo en pacientes con antecedente de colonoscopia reciente. Sin embargo, en pacientes «ambulantes», el hecho de no realizar una analítica rutinaria de control renal tras una colonoscopia puede conducir a que esta entidad, «nefropatía aguda por fosfatos», pase desapercibida y sea en personas con deterioro renal de causa no clara en los que debería sospecharse. En nuestros casos, el deterioro renal se comprobó semanas después de realizarse la colonoscopia, mostrando la mayoría de ellos factores de riesgo que contribuyen a su presencia: género femenino, edad avanzada, hipertensión arterial y diabetes, así como el empleo de fármacos que bloquean el eje renina-angiotensina-aldosterona^{2,4}.

Por otra parte, la colonoscopia es una prueba utilizada para despistaje de enfermedad neoplásica colorrectal¹. Sin embargo, el uso de agentes para su preparación con potencial riesgo de causar insuficiencia renal puede condicionar el pronóstico vital de estos pacientes, al limitar el uso de agentes quimioterápicos que pudieran ser necesarios para tratar su tumor. Entre los casos que exponemos, 2 de ellos fueron

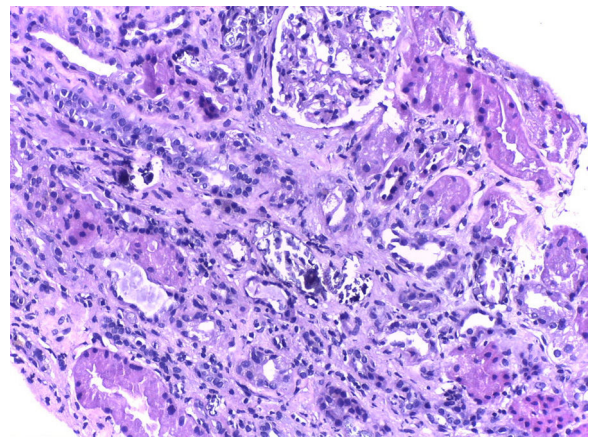


Figura 1 – Depósitos de calcio intratubulares. Glomerulo normal.

Tabla 1 – Casos de nefropatía por fosfatos diferida tras exposición a Fosfosoda®

	Edad (años)	Sexo	Crp basal (mg/dl)	Crp remisión a consulta (mg/dl)	Tiempo entre colonoscopia y deterioro renal (semanas)	Medicación relacionada	HTA	DM	Enfermedad oncológica	Diálisis	Crp final (mg/dl)
Caso 1	72	Varón	1,2	6,2	4	ARA-II, diuréticos	Sí	No	GMSI IgG/kappa	No	3,2
Caso 2	75	Mujer	0,8	1,5	3	ARA-II, diuréticos, ADO	Sí	Sí	GMSI IgA/kappa	No	1,3
Caso 3	62	Mujer	0,8	2,6	3	No	No	No	Adenocarcinoma de colon T3N1	No	1,4
Caso 4	86	Mujer	1,2	6,4	4	IECA, diuréticos, ADO	Sí	Sí	No	Sí	2,8
Caso 5	66	Varón	1,1	1,4	2	No	No	No	Carcinoma de Sigma	No	1,3

ADO: antidiabéticos orales; ARA-II: antagonistas de los receptores de angiotensina II; Crp: creatinina plasmática; DM: diabetes mellitus; GMSI: gammapatía monoclonal de significado incierto; HTA: hipertensión arterial; IECA: inhibidores de la enzima convertidora de angiotensina.

diagnosticados de neoplasias digestivas, presentando un deterioro renal tras la colonoscopia. Estos aspectos negativos asociados al uso de Fosfosoda® nos han llevado a modificar el uso de preparados para la colonoscopia, utilizando otros agentes más seguros, como el polietilenglicol (Casenglicol®)^{1,5}, y también a aconsejar indicar en el informe de colonoscopia el agente de preparación usado. Esto nos permitiría que el diagnóstico de «nefropatía por fosfatos» pueda ser más fácil de obtener, sobre todo en aquellos casos de deterioro renal inexplicable, al poder establecer una relación causal entre el agente usado en la colonoscopia y el deterioro renal.

En conclusión, las soluciones de fosfato sódico (Fosfosoda®) suponen una «amenaza» renal en pacientes sanos sometidos a colonoscopia, provocando una «nefropatía por fosfatos»; sus efectos deletéreos renales pueden detectarse tardíamente y, por tanto, repercutir desfavorablemente en el pronóstico vital, al limitar el uso de fármacos con excreción renal que puedan precisarse para tratar neoplasias.

BIBLIOGRAFÍA

- Murcio-Pérez E, Téllez-Ávila F. Opciones de preparación para colonoscopia. *Endoscopia*. 2012;24:23-31.
- Markowitz GS, Perazella MA. Acute phosphate nephropathy. *Kidney Int*. 2009;76:1027-34.
- Colic E, Marcussen N. Acute phosphate nephropathy as a complication to bowel cleansing with oral sodium phosphate. *Ugeskr Laeger*. 2011;173:3270-1.

- Ehrenpreis ED, Parakkal D, Semer R, Du H. Renal risks of sodium phosphate tablets for colonoscopy preparation: A review of adverse drug reactions reported to the US Food and Drug Administration. *Colorectal Dis*. 2011;13:e270-5.
- Davis GR, Santa Ana CA, Morawski SG, Fordtran JS. Development of a lavage solution associated with minimal water and electrolyte absorption or secretion. *Gastroenterology*. 1980;78 5 Pt 1:991-5.

Leonardo Calle García^{a,*}, Manuel Heras Benito^a, Ana Calle García^a, Ana Saiz Gonzalez^b, Ramiro Callejas Martínez^a, Astrid Rodríguez Gómez^a, Alvaro Molina Ordas^a, Carmen Rita Martín Varas^a y María José Fernández-Reyes Luis^a

^a Servicio de Nefrología, Hospital General de Segovia, Segovia, España

^b Servicio de Anatomía Patológica, Hospital Universitario Ramón y Cajal, Madrid, España

* Autor para correspondencia.

Correo electrónico: sailorleo20@hotmail.com (L. Calle García).

0211-6995/© 2017 Sociedad Española de Nefrología. Publicado por Elsevier España, S.L.U. Este es un artículo Open Access bajo la licencia CC BY-NC-ND (<http://creativecommons.org/licenses/by-nc-nd/4.0/>).
<https://doi.org/10.1016/j.nefro.2017.08.002>