

Silvia González Sanchidrián*, Jesús Pedro Marín Álvarez, Javier Deira Lorenzo, Pedro Jesús Labrador Gómez y Juan Ramón Gómez-Martino Arroyo

Servicio de Nefrología, Complejo Hospitalario Universitario de Cáceres, Hospital San Pedro de Alcántara, Cáceres, España

* Autor para correspondencia.

Correo electrónico: silvia.goz@hotmail.com (S. González Sanchidrián).

0211-6995/© 2017 Sociedad Española de Nefrología. Publicado por Elsevier España, S.L.U. Este es un artículo Open Access bajo la licencia CC BY-NC-ND (<https://creativecommons.org/licenses/by-nc-nd/4.0/>). <https://doi.org/10.1016/j.nefro.2016.12.003>

Hiperpotasemia de causa no renal en paciente en hemodiálisis

Hyperkalemia of non-renal origin in a hemodialysis patient

El potasio es el principal catión intracelular, siendo fundamental en procesos fisiológicos como la excitabilidad de la membrana celular y el transporte de solutos e iones. El mantenimiento de la homeostasis del potasio es una función fisiológica imprescindible. En condiciones normales, un 90% del potasio ingerido en la dieta se absorbe en el intestino delgado, y una cantidad equivalente a la absorbida se excreta en los túbulos distales del riñón. La contribución del colon a la absorción y secreción de potasio es poco significativa, y la cantidad de potasio que se excreta en heces de una persona sana, es cercana a 10 mmol por día¹. Múltiples estudios, los más antiguos publicados en la década de los años 60; demuestran la importancia del mantenimiento de la homeostasis del potasio a través del tracto gastrointestinal en pacientes con insuficiencia renal crónica terminal (IRCT)².

Presentamos el caso de un paciente de 74 años con una insuficiencia renal crónica terminal secundaria probable proceso glomerular no biopsiado (conocida desde 1999) y disminución de masa renal (nefrectomía derecha por carcinoma renal de células claras papilar tipo I en 2011) con inicio de hemodiálisis en noviembre de 2011. En el año 2014, el paciente fue diagnosticado de una poliposis colónica familiar atenuada, con resección de varios pólipos por vía endoscópica, hasta que finalmente en septiembre de 2015, se decidió realizar colectomía subtotal por alto riesgo de desarrollar carcinoma colorrectal. Se realizó una resección del íleon hasta recto-sigma y anastomosis termino-terminal, sin complicaciones, siendo el paciente dado de alta una semana tras la cirugía. Dos semanas tras el alta, se evidenció que el paciente presentaba un aumento progresivo del potasio plasmático, alcanzando un nivel máximo de 7.1 mEq/L en el mes de Febrero de 2016 (fig. 1). Se revisaron las gasometrías venosas previas, evidenciando que el paciente no presentó en ningún momento una acidosis metabólica que pudiera justificar la hiperkalemia. Por otra parte, los parámetros de adecuación de la diálisis eran los correctos y no habían variado en los últimos 6 meses

(hemodiafiltración online, con volúmenes convectivos de 28-30 litros/sesión, Kt/V de 1.6-1.8 y KT de 56-61).

Se realizó una encuesta dietética al paciente, comprobando que mantenía una dieta adecuada y baja en potasio con una ingesta estimada de potasio en torno a 30-40mEq/día. Se hizo de forma permanente un especial hincapié en la importancia de mantener la dieta baja en potasio, pero a pesar de lo mismo, fue necesario iniciar tratamiento con poliestirensulfonato cálcico a dosis de 1 sobre (15 g) al día, inicialmente a días alternos y posteriormente cada 24 horas. A pesar de estas medidas, mantenía cifras de potasio elevadas, por lo que además se bajó la concentración de potasio en el líquido de diálisis (de 2 a 1 mmol/L), tras lo cual el potasio se mantuvo por debajo de 6mEq/L.

El deterioro progresivo y mantenido de la función renal se asocia a un aumento de la capacidad de secreción de

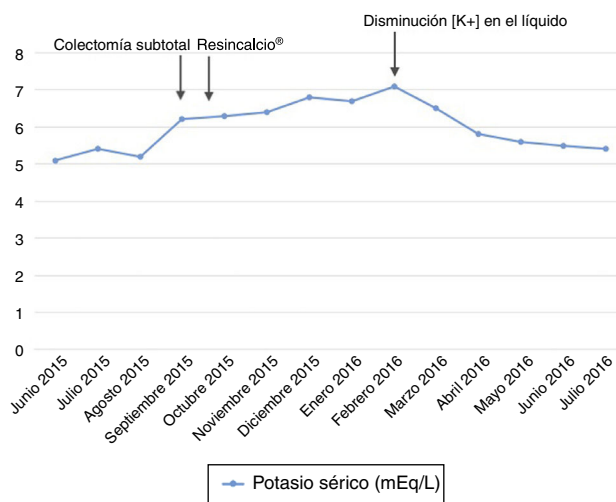


Figura 1 – Evolución analítica del potasio.

potasio en el colon. El mecanismo a través del cual se aumenta la secreción colónica de potasio en estos pacientes es complejo; y depende de varios factores. Por un lado, existe un aumento de la actividad de la bomba Na⁺/K⁺ ATPasa en la membrana basolateral de la célula intestinal, que conlleva a un aumento de la concentración de potasio intracelular y a un aumento en la conductividad del potasio en células apicales. La secreción de potasio del colon también está aumentada por la aldosterona, y aunque su mecanismo no está del todo descrito, parece tener relación con un aumento en la expresión de los canales de alta conductividad del potasio (BK channels) en la membrana apical de la célula intestinal³.

Konowa et al., publicaron un caso⁴ en el año 2013, en el cual se describe una paciente con IRCT en programa de hemodiálisis que se somete a resección de la unión íleo-cecal y una ileostomía temporal, tras lo cual la paciente desarrolla una hiperpotasemia, que revierte tras la reanastomosis del colon. Diversos estudios in vitro e in vivo, han demostrado con técnicas de inmunohistoquímica que existe una mayor expresión de los BK channels en pacientes con IRCT, que en aquellos pacientes con función renal normal; en los que predomina la expresión de canales de baja o mediana conductividad de potasio.

En resumen, la secreción de potasio en el tracto gastrointestinal es un mecanismo complejo y fundamental para mantener la homeostasis del mismo en pacientes con IRCT. Nuestro caso demuestra la importancia de la secreción de potasio en el colon en pacientes con IRCT.

BIBLIOGRAFÍA

1. Mathialahan T, MacLennan KA, Sandle LN, Verbeke C, Sandle GI. Enhanced large intestinal potassium permeability in end-stage renal disease. *J Pathol.* 2005;206:46-51.
2. Hayes C, McLeod M, Robinson R. An extrarenal mechanism for the maintenance of potassium balance in severe chronic renal failure. *Trans Assoc Am Phys.* 1967;80:207-16.
3. Sorensen M, Matos J, Sausbier M, Sausbier U, Ruth P, et al. Aldosterone increases KCa 1.1 (BK) channel-mediated colonic K⁺ secretion. *J Physiol.* 2008;586:4251-64.
4. Konowa N, Dickenman MJ, Jeong Kim M. Severe hyperkalemia following colon diversion surgery in a patient undergoing chronic hemodialysis: a case report. *J Med Case Rep.* 2013;7:1-4.

Paola Rodríguez*, Evangelina Mérida, Eduardo Hernández, Mónica Milla y Manuel Praga

Hospital Universitario 12 de Octubre, Madrid

* Autor para correspondencia.

Correo electrónico: pao.rodruiguezra@gmail.com (P. Rodríguez).

0211-6995/© 2017 Sociedad Española de Nefrología. Publicado por Elsevier España, S.L.U. Este es un artículo Open Access bajo la licencia CC BY-NC-ND (<http://creativecommons.org/licenses/by-nc-nd/4.0/>).
<https://doi.org/10.1016/j.nefro.2017.01.005>

Denosumab y enfermedad renal crónica avanzada: hipocalcemia severa con riesgo vital

Denosumab and chronic kidney disease: Severe life-threatening hypocalcemia

Sr. Director:

Hace unos meses publicamos un caso clínico de hipocalcemia severa asintomática tras una dosis de denosumab en un paciente con enfermedad renal crónica avanzada¹. Ahora comunicamos un nuevo caso, esta vez con riesgo vital para la paciente. Creemos importante remitir este nuevo caso, por un lado, por su gravedad y, por otro, por el hecho de que su frecuencia ya no parece tan escasa.

Presentamos el caso de una mujer de 62 años que, entre otros antecedentes, presenta un retraso mental leve, diabetes mellitus, dislipidemia e hipertensión arterial de larga evolución y neoplasia de colon 3 años antes. Había sido diagnosticada de enfermedad renal crónica en probable relación con nefroangioesclerosis secundaria a hipertensión arterial, en estadio 4 en la actualidad. Su tratamiento habitual consistía en olmesartán, repaglinida, insulina glargina, atorvastatina, escitalopram, bromazepam, quetiapina y pantoprazol. Seis

meses antes, presentó una fractura de cadera tras una caída accidental, con implantación de prótesis total de cadera. El Servicio de Traumatología inició tratamiento con denosumab 60mg cada 6 meses y 1.500mg de carbonato cálcico con 1.000 UI de colecalciferol diarios para tratamiento de osteoporosis. A los 10 días de la administración de denosumab, la paciente presentó un cuadro de malestar general, contractura muscular de cuello y piernas, por lo que acudió a Urgencias. En la analítica realizada se objetivó una hipocalcemia severa de 5,2 mg/dl. Tras reposición hidroelectrolítica, en 3 días se normalizaron los parámetros analíticos y desapareció la clínica. A la semana, la paciente acudió de nuevo a Urgencias por nuevo cuadro de anorexia, diarrea acuosa, malestar general, rigidez muscular e hipotensión, con hipocalcemia severa, hipomagnesemia, acidosis metabólica y empeoramiento de la función renal. Preciso ingreso en la Unidad de Cuidados Intensivos para manejo intravenoso de reposición hidroelectrolítica. Se produjo mejoría clínica y analítica. Al alta