

causes tumour growth by deletion of normal cell cycle and proliferation signal blockage.¹ Although the pathogenesis is still unclear, the uraemic toxins accumulated in the CKD may suppress both cellular and humoral immunity.⁸ Nevertheless, despite the known association between chronic inflammation and KS other malignancies are more prominent in dialysis patients.⁹ However, chronic inflammation caused by chronic venous stasis (CVS) may contribute to the development of KS in stasis area.¹⁰ As in our case, in previously submitted two cases KS is accompanied with venous stasis and this supports this data.⁴

As a result, in the extremity where AVF exists, HHV-8 and KS existed together. The inflammation and immunosuppression in CKD may contribute to the development and progression of KS.

BIBLIOGRAFÍA

1. Schwartz RA, Micali G, Nasca MR, Scuderi L. Kaposi sarcoma: a continuing conundrum. *J Am Acad Dermatol.* 2008;59:179-206.
2. Chang Y, Cesarman E, Pessin MS, Lee F, Culpepper J, Knowles DM, et al. Identification of herpesvirus-like DNA sequences in AIDS-associated Kaposi's sarcoma. *Science.* 1994;266:1865-9.
3. Kato S, Chmielewski M, Honda H, Pecoits-Filho R, Matsuo S, Yuzawa Y, et al. Aspects of immune dysfunction in end-stage renal disease. *Clin J Am Soc Nephrol.* 2008;3:1526-33.
4. Lee D, Chun JS, Hong SK, Kang MS, Seo JK, Koh JK, et al. Kaposi sarcoma in a patient with chronic renal failure undergoing dialysis. *Ann Dermatol.* 2013;25:475-8.

5. Herr H, Kim JU, Kang GH, Moon KC, Koh JK. Kaposi's sarcoma occurring during short-term dialysis: report of two cases. *J Korean Med Sci.* 2001;16:130-4.
6. Schwartz RA. Kaposi's sarcoma: advances and perspectives. *J Am Acad Dermatol.* 1996;34:804-14.
7. Akinde O, Obadofin O, Adeyemo T, Omoseebi O, Ikeri N, Okonkwo I, et al. Kaposi sarcoma among HIV infected patients in Lagos University Teaching Hospital, Nigeria: a 14-year retrospective clinico pathological study. *J Skin Cancer.* 2016;2016:9368023.
8. Raska K Jr, Raskova J, Shea SM, Frankel RM, Wood RH, Lifter J, et al. T cell subsets and cellular immunity in end-stage renal disease. *Am J Med.* 1983;75:734-40.
9. Rancho JA, Zarrabeitia MT, de Francisco AL, Amado JA, Napal J, Arias M, et al. Vitamin D therapy modulates cytokine secretion in patients with renal failure. *Nephron.* 1993;65:364-8.
10. Pappas PJ, Teehan EP, Fallek SR, Garcia A, Araki CT, Back TL, et al. Diminished mononuclear cell function is associated with chronic venous insufficiency. *J Vasc Surg.* 1995;22:580-6.

Baris Eser, Ozlem Yayar, Ibrahim Dogan, Yilmaz Bas

Hitit University Corum Training and Research Hospital, Corum, Turkey

E-mail address: beser374@gmail.com (B. Eser).

0211-6995/© 2017 Sociedad Española de Nefrología. Published by Elsevier España, S.L.U. This is an open access article under the CC BY-NC-ND license (<http://creativecommons.org/licenses/by-nc-nd/4.0/>).
<http://dx.doi.org/10.1016/j.nefro.2016.10.022>

Los calcimiméticos no han tenido impacto en la cirugía del hiperparatiroidismo terciario

Calcimimetics have had no impact on the indications for surgery of tertiary hyperparathyroidism

Sr. Director:

El hiperparatiroidismo terciario (HPTT) ocurre en un 2-25% de los pacientes trasplantados renales con función renal normal, debido a la proliferación autónoma de las glándulas paratiroides^{1,2}. La hipercalcemia deteriora la funcionalidad renal por vasoconstricción y provoca calcificaciones tubulointersticiales, lo cual limita la supervivencia del injerto a largo plazo³. Por lo tanto, es importante tratar la hipercalcemia precozmente para evitar el deterioro de la función del injerto renal.

Tradicionalmente, el tratamiento quirúrgico del HPTT ha sido el único eficaz en el control de la hipercalcemia pos-

trasplante renal^{3,4} hasta el año 2005, momento en el cual se aprueba el uso de un calcimimético nuevo, el cinacalcet, que se ha mostrado eficaz en el control de la hipercalcemia sin afectar a la función renal^{5,6}. Sin embargo, a diferencia del cinacalcet en el hiperparatiroidismo secundario, donde los datos muestran un descenso significativo en los hiperparatiroidismos severos que precisan cirugía⁷, en el terciario no se ha confirmado^{5,6}.

El objetivo del estudio es analizar el impacto que ha tenido el cinacalcet en la cirugía del HPTT en nuestro centro, tras 10 años de utilización.

Para la realización del estudio se seleccionaron los pacientes trasplantados renales con función renal normal que

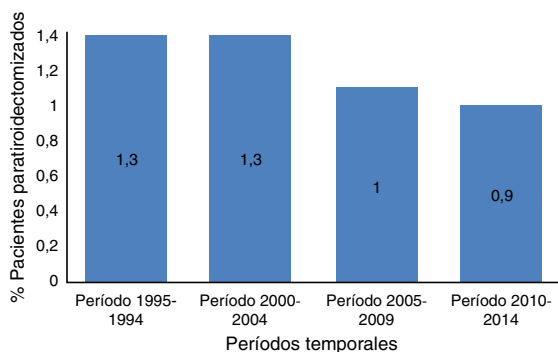


Figura 1 – Porcentaje de pacientes trasplantados renales con buena función renal que son intervenidos por año de hiperparatiroidismo terciario en función de la época a estudio.

habían precisado ser intervenidos de HPTT entre enero de 1995 y diciembre de 2014. Se excluyen los casos con cirugía tiroidea y/o paratiroidea previa, y los pacientes diagnosticados de síndrome de MEN. Para el análisis de los datos se diferencian 2 períodos en función de la introducción del cinacalcet en nuestro centro: 1) período precinacalcet: 1995 hasta 2004; y 2) período poscinacalcet: 2005 hasta 2014. La cirugía en el HPTT se indicó en los casos donde la hipercalcemia no se controlaba con medidas conservadoras. Ambos grupos se diferencian en la utilización del cinacalcet previo a la cirugía en el segundo grupo. Se analizan variables epidemiológicas, clínicas, terapéuticas y evolutivas. Para el análisis estadístico se utiliza el software SPSS 15.0® para Windows®, utilizando los test de la Chi cuadrado, el test exacto de Fisher, el test de la «t» de Student y el test de la U de Mann-Whitney.

Cumplieron los criterios de selección 24 trasplantados renales, con una edad media de $47,9 \pm 8,2$ años, y el 66,7% ($n=16$) eran varones. El 95,8% ($n=23$) estuvieron en tratamiento sustitutivo con hemodiálisis y el 4,2% ($n=1$) en diálisis peritoneal, con un tiempo medio de $6,6 \pm 5,3$ años antes de recibir el trasplante renal funcionante definitivo. El 33,3% ($n=8$) recibieron más de un trasplante renal previo al definitivo. El tiempo medio desde que se realizó el trasplante renal hasta que se realizó la paratiroidectomía fueron $37 \pm 32,3$ meses (3-115 meses).

El 54% ($n=13$) se intervinieron en el periodo precinacalcet frente al 46% ($n=11$) restante que se intervinieron tras la introducción del calcimimético como tratamiento del HPTT ($p > 0,05$). Respecto al total de pacientes trasplantados renales con buena función renal por año, se intervinieron de HPTT el 1,3% por año en el periodo precinacalcet frente al 1% en el periodo poscinacalcet ($p > 0,05$) (fig. 1).

Al comparar los pacientes de la época pre- frente a la poscinacalcet, no se observan diferencias en las variables analizadas, excepto en 2. La primera es la sintomatología, donde todos los pacientes operados en el periodo poscinacalcet estaban asintomáticos frente al 34% ($n=7$) en el período

precinacalcet ($p=0,016$). La mayoría de los pacientes sintomáticos presentaban dolores articulares-óseos. La segunda son las cifras séricas del fósforo, que eran menores en el grupo poscinacalcet ($2,3 \pm 0,2$ mg/dl versus $2,8 \pm 0,4$ mg/dl; $p=0,011$). El tratamiento quirúrgico realizado en todos los casos fue la paratiroidectomía subtotal. Se presentó una recidiva (4,2%) del HPTT en el grupo pre-cinacalcet, que está controlado con tratamiento con cinacalcet.

A diferencia de lo que se describe en el hiperparatiroidismo secundario, con la aprobación del cinacalcet por la Agencia Europea del Medicamento, no se ha producido un descenso en el número de indicaciones de paratiroidectomías en el HPTT. Sin embargo, sí se observa que con la inclusión del cinacalcet como tratamiento del HPTT, los pacientes llegan a la cirugía asintomáticos. Por ello, son 2 tratamientos que no son excluyentes y mejoran la calidad de vida de los pacientes⁵.

En los casos en los que es precisa la cirugía, la paratiroidectomía subtotal ofrece buenos resultados con bajas tasas de recurrencia si se realiza en unidades de cirugía endocrina con experiencia⁸.

En conclusión, el cinacalcet no ha conseguido disminuir las indicaciones quirúrgicas del HPTT, si bien los pacientes con indicación quirúrgica presentan un mejor control sintomático.

BIBLIOGRAFÍA

1. Yang RL, Freeman K, Reinke CE, Fraker DL, Karakousis GC, Kelz RR, et al. Tertiary hyperparathyroidism in kidney transplant recipients: Characteristics of patients selected for different treatment strategies. *Transplantation*. 2012;94:70-6.
2. Kebebew E, Duh Q, Clark O. Tertiary hyperparathyroidism: Histologic patterns of disease and results of parathyroidectomy. *Arch Surg*. 2004;139:974.
3. Torregrosa JV, Barros X. Management of hypercalcemia after renal transplantation. *Nefrología*. 2013;33:751-7.
4. Triponez F, Clark OH, Vanrenthegem Y, Evenepoel P. Surgical treatment of persistent hyperparathyroidism after renal transplantation. *Ann Surg*. 2008;248:18-30.
5. Cohen JB, Gordon CE, Balk EM, Francis JM. Cinacalcet for the treatment of hyperparathyroidism in kidney transplant recipients: A systematic review and meta-analysis. *Transplantation*. 2012;94:1041-8.
6. Paschoalin RP, Torregrosa JV, Sánchez-Escuredo A, Barros X, Durán CE, Campistol JM. Cinacalcet treatment for stable kidney transplantation patients with hypercalcemia due to persistent secondary hyperparathyroidism: A long-term follow-up. *Transplant Proc*. 2012;44:2588-9.
7. Sekercioglu N, Busse JW, Sekercioglu MF, Agarwal A, Shaikh S, Lopes LC, et al. Cinacalcet versus standard treatment for chronic kidney disease: A systematic review and meta-analysis. *Ren Fail*. 2016;38:857-74.
8. Zambudio AR, Rodríguez J, Riquelme J, Soria T, Canteras M, Parrilla P. Prospective study of postoperative complications after total thyroidectomy for multinodular goiters by surgeons with experience in endocrine surgery. *Ann Surg*. 2004;240:18-25.

José Ruiz^{a,b}, Antonio Ríos^{a,b,c,*}, José Manuel Rodríguez^{a,b,c},
Santiago Llorente^d, Luisa Jimeno^d
y Pascual Parrilla^{a,b,c}

^a Departamento de Cirugía, Ginecología, Obstetricia y Pediatría,
Universidad de Murcia, Murcia, España

^b Servicio de Cirugía General y de Aparato Digestivo, Hospital
Clínico Universitario Virgen de la Arrixaca, Murcia, España

^c Instituto Murciano de Investigación Bio-Sanitaria Virgen de la
Arrixaca (IMIB-Arrixaca), Murcia, España

^d Servicio de Nefrología, Hospital Clínico Universitario Virgen de la
Arrixaca, Murcia, España

* Autor para correspondencia.

Correo electrónico: arorios@um.es (A. Ríos).

0211-6995/© 2016 Sociedad Española de Nefrología. Publicado
por Elsevier España, S.L.U. Este es un artículo Open Access
bajo la licencia CC BY-NC-ND (<http://creativecommons.org/licenses/by-nc-nd/4.0/>).

<http://dx.doi.org/10.1016/j.nefro.2016.10.021>

Daño renal asociado a la administración intravítrea de ranibizumab

Renal damage associated to intravitreal administration of ranibizumab

Sr. Director:

El factor de crecimiento vascular endotelial (VEFG) es uno de los promotores más potentes de la angiogénesis y es producido por diferentes tumores, producción que está relacionada con su agresividad, potencial de diseminación y recidiva. Los inhibidores de la angiogénesis (anti-VEFG) son una opción terapéutica eficaz en el tratamiento de pacientes con tumores metastásicos. Generalmente son fármacos bien tolerados, pero con su expansión se han empezado a describir efectos secundarios a nivel renal^{1,2}.

Recientemente, el uso intravítreo de este tipo de terapias antiangiogénicas ha supuesto una revolución en el mundo de la Oftalmología^{3,4}. La degeneración macular asociada a la edad, el edema macular diabético o el edema macular secundario a oclusión de vena retiniana son algunas de las entidades que más frecuentemente se han visto beneficiadas por el uso de los anti-VEFG. Sin embargo, existe poca información sobre los efectos adversos renales de estos fármacos cuando son administrados de forma intraocular.

Describimos el caso de un paciente con enfermedad renal crónica secundaria a nefropatía diabética que presentó un deterioro de la función renal y un incremento de la proteinuria después de la administración de varias dosis de ranibizumab para el tratamiento de su retinopatía diabética.

Paciente varón de 56 años de edad, obeso, fumador y diagnosticado de diabetes mellitus de tipo 2 con buen control glucémico (hemoglobina glicada < 7% Hb total) en tratamiento con insulina. El paciente presentaba una severa retinopatía diabética proliferativa con importante disminución de la agudeza visual y una insuficiencia renal crónica secundaria a una nefropatía diabética biopsiada (glomeruloesclerosis dia-

bética de clase IV). Durante su seguimiento en la consulta de Nefrología, a pesar de lo avanzado de su insuficiencia renal, se consiguió estabilizar la progresión de su enfermedad renal (creatinina sérica 2,6 mg/dl y una proteinuria 2,6 g/24 h) con la administración de bloqueantes del sistema-renal-angiotensina-aldosterona, un buen control de la presión arterial y un excelente control de la glucemia (hemoglobina glicada 6,3%). Sin embargo, en una de las revisiones, el paciente presentó un deterioro agudo de la función renal (creatinina sérica 4,1 mg/dl) con un importante incremento de la cuantía de la proteinuria (proteinuria 9,4 g/24 h) sin cambios en su medicación habitual y con buen control de su glucemia. El único hallazgo descrito fue la administración intravítrea de ranibizumab como tratamiento de su retinopatía diabética. La función renal ha continuado deteriorándose y está pendiente de iniciar tratamiento renal sustitutivo.

La cuestión que nos planteamos ante la tórpida evolución del paciente es si la administración intravítrea de los fármacos anti-VEFG pueden desencadenar los mismos efectos adversos renales que su administración sistémica. Es conocido que la administración sistémica de este tipo de fármacos puede producir hipertensión, proteinuria y microangiopatía trombótica como efectos adversos renales secundarios^{1,2}. El tratamiento de la enfermedad neovascular vítreo-retiniana ha experimentado unos cambios vertiginosos a lo largo de las últimas 2 décadas, pasando de los tratamientos clásicos al uso de nuevos fármacos que bloquean el VEFG como ranibizumab, bevacizumab y pegaptanib. Entre los efectos adversos más comunes asociados a este tipo de terapia encontramos reacciones oculares locales y, con menor frecuencia, procesos sistémicos como la tromboembolia pulmonar o la