

Síndrome de secreción inadecuada de hormona antidiurética (SIADH) secundario a bortezomib en mieloma múltiple de cadenas ligeras. Tratamiento con tolvaptán

Syndrome of inappropriate secretion of antidiuretic hormone (SIADH) due to bortezomib in a case of light chain multiple myeloma. Treatment with tolvaptan

Sr. Director:

La hiponatremia causada por una secreción inadecuada de hormona antidiurética (SIADH) no es infrecuente en pacientes con cáncer, relacionada con el tumor o con la quimioterapia. Los fármacos clásicamente asociados a SIADH son ciclofosfamida (intravenosa, a altas dosis), vincristina, vinblastina, vinorelbina, cisplatino, melfalán, ifosfamida y metotrexato¹.

En el mieloma múltiple (MM), la hiponatremia secundaria a SIADH es una rareza clínica^{2,3} generalmente debida a alguno de los fármacos señalados. Durante la última década se han introducido nuevos fármacos como bortezomib, un inhibidor de proteosomas, en el que la hiponatremia se ha descrito en el desarrollo clínico, previo a su autorización, ensayado en regímenes de quimioterapia diversos, como un efecto secundario poco frecuente. En la etapa de postautorización, los casos relacionados con SIADH son extraordinariamente raros cuando se utiliza solo o asociado a dexametasona (Bor-D)^{4,5}.

Describimos un caso de MM de cadenas ligeras tratado con Bor-D que experimenta una respuesta completa con desaparición de la eliminación de cadenas ligeras en orina de 24 horas, desarrollando precozmente un SIADH.

Mujer de 81 años con clase funcional conservada, que comienza con un cuadro de dolor en región lumbar, de un mes de evolución, evidenciándose una fractura patológica en L3. Como antecedentes previos refiere HTA controlada con IECA, cardiopatía isquémica estable, antiagregada y betabloqueada. La exploración física muestra un estado nutricional adecuado, encontrándose eurolémica. Las pruebas complementarias descubren una discordancia entre la proteinuria cuantificada por cociente y la obtenida en la orina elemental, que se confirma con una eliminación de cadenas ligeras tipo kappa de 3.150 mg/24 h; función renal preservada, anemia leve y ausencia de paraproteína sérica. El aspirado de médula ósea demuestra infiltración por células plasmáticas clonales, y la RMN lumbar plasmocitomas en D11 y L3. Diagnosticada de MM, se inicia tratamiento con Bor-D, sin cambios en su medicación habitual. Recibe un primer ciclo los días 1.º, 4.º, 8.º y 11.º con buena tolerancia clínica. A partir del día +8 la paciente comienza a mostrar desorientación, somnolencia, letargia y astenia, objetivando una hiponatremia verdadera, con osmolaridad urinaria elevada, y estudio hormonal suprarrenal y

tiroideo normales. La evolución del Na plasmático (Nap) y urinario durante el primer ciclo (4 primeras dosis) y la mitad del segundo ciclo (5.ª y 6.ª dosis) se puede apreciar en la [figura 1](#). Tras la 6.ª dosis se decide suspender el tratamiento, valorando una relación causal con el SIADH, en ausencia de otros fármacos, descartadas otras causas y considerando el criterio de secuencia temporal.

Se obtiene, pese a la suspensión, una respuesta precoz y completa con eliminación de cadenas ligeras en orina de 24 horas prácticamente indetectable a las 3 semanas de iniciado Bor-D ([tabla 1](#)). Es dada de alta tras restricción hídrica, sin normalizar completamente el Nap (cationes orina/plasma: 0,5-1), con remisión de la sintomatología descrita; reingresa 2 meses después, por desorientación y mioclonías. En la exploración física la paciente permanece eurolémica, sin hipotensión ni presencia de edemas. En los análisis persiste una hiponatremia (120 mEq/l) con osmolaridad aumentada en orina, y nuevamente estudio hormonal tiroideo y suprarrenal normales. La TC craneal no muestra hallazgos. La restricción hídrica (cationes orina/plasma > 1) no corrige la cifra de Nap. En ese momento se considera tratamiento con tolvaptán iniciado a dosis de 15 mg/día con corrección del Nap hasta valores

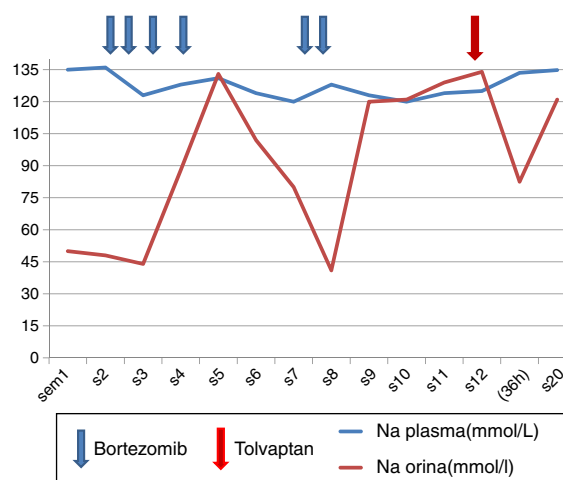


Figura 1 – Gráfica de evolución de la concentración de Na plasmático y urinario (mmol/l) en función de los diferentes tratamientos aplicados.

Tabla 1 – Analítica basal y tras tratamiento con bortezomib: Na plasmático y urinario, K urinario (mmol/l, mmol/l), Cr plasmática, urea plasmática, ácido úrico (mg/dl), osmolalidad en sangre y orina (mOsmol/kg) y ligeruria (g/24h)

	Pre-BOR	Post-BOR 1.º	Post-BOR 2.º
Na plasma	135	123	120
Osmo plasma	–	268	260
Na orina/K orina/Osmo orina	–	88/55/606	41/46/298
Cr plasma	0,84	0,34	0,44
Urea plasma	36	8	19
Ligeruria	3,1	0,13	0,11
Ácido úrico plasma	5,1	2,2	2

normales en el curso de 36 h (fig. 1) sin complicaciones, desapareciendo la sintomatología. El tratamiento se mantiene de forma intermitente durante unas 4 semanas y posteriormente se suspende, sin reaparición de los síntomas, a pesar de lo cual las cifras de Nap se han mantenido en el límite inferior del rango de normalidad.

El mecanismo fisiopatológico de desarrollo de un SIADH relacionado con fármacos antitumorales no está claramente definido, aunque se sospecha que actúen estimulando la liberación de vasopresina, o bien, potenciando el efecto anti-diurético de vasopresina por un efecto tubular directo. La hiponatremia sintomática es un efecto que condiciona la dosis del tratamiento. Bortezomib es un inhibidor de los proteosomas autorizado en abril de 2005 por la EMEA como fármaco de segunda línea en el tratamiento del MM. Los efectos secundarios limitantes fueron neuropatía periférica sensitiva que puede ocurrir hasta en un 30-40% de las ocasiones, como parestesias o dolor, reversible en la mayoría de los casos, y trombocitopenia que ocurre hasta en un 30% de los casos. Efectos más comunes no graves fueron debilidad, fatiga y trastornos digestivos⁶. En el caso de la hiponatremia sin definir etiología, se recoge como poco frecuente. Postautorización solo hemos encontrado 2 referencias de SIADH atribuido a bortezomib. Paydas presenta un caso de MM IgG kappa, tratado con bortezomib, melfalán y prednisona. El cuadro se desarrolla análogamente al nuestro en el 8.º día postratamiento. Se resuelve con el manejo habitual. Retrospectivamente este autor demuestra por inmunohistoquímica positividad a ADH en las células plasmáticas monoclonales, concluyendo como mecanismo de desarrollo un equivalente al síndrome de lisis tumoral. El segundo caso se trata de

una paciente diagnosticada de un linfoma del manto en la que de manera tardía (+43 días tras Bor) se desarrolla hiponatremia severa (112 mEq/l), requiriendo la suspensión del tratamiento^{4,5}. En nuestro caso no se profundizó en el estudio inmunohistoquímico y no disponemos de determinación de vasopresina que hubiera aclarado el mecanismo, si bien la prolongada duración de la hiponatremia que experimentó nuestra paciente va en contra del mecanismo planteado por Paydas. Este caso plantea considerar el SIADH como complicación rara del tratamiento con bortezomib, pudiendo obligar a la suspensión del fármaco y a considerar tolvaptán como una alternativa terapéutica eficaz aplicada de forma temporal.

BIBLIOGRAFÍA

1. Liamis G, Milionis H, Elisaf M. A review of drug-induced hyponatremia. *Am J Kidney Dis.* 2008;52:144.
2. Nanji AA. Multiple myeloma and syndrome of inappropriate secretion of antidiuretic hormone. *South Med J.* 1983;76:270.
3. Abraham A, Shafi F, Iqbal M, Kollipara R, Rouf E. Syndrome of inappropriate antidiuretic hormone due to multiple myeloma. *Mo Med.* 2011;108:377–9.
4. Brodmann S, Gyr Klaas E, Cathomas R, Girardi V, von Moos R. Severe hyponatremia in a patient with mantle cell lymphoma treated with bortezomib: A case report and review of the literature. *Onkologie.* 2007;30:651–4.
5. Paydas A. Hyponatremia is not a rare adverse event in bortezomib-treated patients. *Chemotherapy.* 2011;57:434–6.
6. Popat R, Joel S, Oakervee H, Cavenagh J. Bortezomib for multiple myeloma. *Expert Opin Pharmacother.* 2006;7:1337–46.

Agustín Carreño^{a,*}, Belén Hernández^b, Ángel Mayoralas^b y Carmen Calle^b

^a Servicio de Nefrología, Hospital General Universitario de Ciudad Real, SESCAM, Ciudad Real, España

^b Servicio de Hematología, Hospital General Universitario de Ciudad Real, SESCAM, Ciudad Real, España

* Autor para correspondencia.

Correo electrónico: acarreno@senefro.org (A. Carreño).

0211-6995/© 2016 Sociedad Española de Nefrología. Publicado por Elsevier España, S.L.U. Este es un artículo Open Access bajo la licencia CC BY-NC-ND (<http://creativecommons.org/licenses/by-nc-nd/4.0/>).
<http://dx.doi.org/10.1016/j.nefro.2016.10.015>