

Inusual caso de glomerulonefritis proliferativa con depósitos de inmunoglobulina monoclonal en un paciente con linfoma esplénico de zona marginal

José de la Flor¹, Francisco Díaz², Jacqueline Apaza³, Cristina Seri⁴, Francisco Valga⁵, Patricia Núñez², Andrea Rivas⁶, Miguel Rodeles del Pozo¹, Elisa Ruiz¹

¹Servicio de Nefrología. Hospital Central de la Defensa Gómez Ulla. Madrid

²Servicio de Anatomía Patológica. Hospital Gregorio Marañón. Madrid

³Servicio de Nefrología. Hospital Universitario de Fuenlabrada. Fuenlabrada. Madrid

⁴Servicio de Hematología. Hospital Central de la Defensa Gómez Ulla. Madrid

⁵Servicio de Nefrología. Hospital Universitario de Gran Canaria Doctor Negrín. Las Palmas de Gran Canaria. Las Palmas

⁶Servicio de Nefrología. Hospital Nacional Cayetano Heredia. Lima. Perú

NefroPlus 2022;14(2):108-112

© 2022 Sociedad Española de Nefrología. Servicios de edición de Elsevier España S.L.U.

RESUMEN

Se presenta el caso de un paciente con linfoma esplénico de la zona marginal (LEZM) que debuta con síndrome nefrítico, cuyo estudio condujo al diagnóstico de lesiones de gammapatía monoclonal de significado renal (GMSR) tipo glomerulonefritis (GN) proliferativa con depósitos de inmunoglobulina (Ig) monoclonal (GNPDIM) IgG κ . Se decidió tratamiento adaptado a la naturaleza del clon celular con bendamustina 70 mg/m² (días 1 y 2) y rituximab 375 mg/m² (día 1) en ciclos de 28 días. A los 4 meses, el paciente presentó una buena respuesta hematológica y la función renal presentó remisión parcial. La asociación descrita entre el LEZM y la afectación renal es infrecuente, y la gran mayoría de ellos ocurre por infiltración intersticial. Escasos reportes describen lesiones de GN. En nuestro caso, la GM se correspondió con los depósitos monotípicos de IgG κ que fueron desmascarados al realizar las técnicas de inmunofluorescencia en parafina (IF-P). La patogenia de la GNPDIM y el LEZM es incierta. La realización de IF-P no está justificada en la mayoría de los casos puesto que los depósitos enmascarados son fenómenos raros. Sin embargo, se deberían realizar en aquellos con alta sospecha de GMSR.

Palabras clave: Glomerulonefritis proliferativa con depósitos de inmunoglobulina monoclonal. Linfoma esplénico de zona marginal

INTRODUCCIÓN

Los linfomas esplénicos de la zona marginal (LEZM) son linfomas no Hodgkin (LNH) de células B maduras de bajo grado, con una frecuencia inferior al 1%¹. El espectro de la afectación renal causada es extremadamente raro, incluye la glomerulonefritis (GN) inmunomediada, la infiltración intersticial, la obstrucción

tubular y la toxicidad farmacológica. Se presenta el caso de un paciente con LEZM que debuta con síndrome nefrítico, cuyo estudio condujo al diagnóstico de lesiones de gammapatía monoclonal de significado renal (GMSR) tipo glomerulonefritis proliferativa con depósitos de inmunoglobulina (Ig) monoclonal (GNPDIM) IgG κ .

CASO CLÍNICO

Hombre de 81 años sin antecedentes de enfermedad renal crónica ni hipertensión arterial (HTA). Diagnosticado 5 años antes de LEZM, en 2019 por progresión de la enfermedad recibió 4 dosis de rituximab 375 mg/m² semanal, con buena respuesta clínica y analítica. Acude a urgencias por oliguria, HTA descontrolada y hematuria macroscópica de 1 mes de evolución. En la analítica destacan creatinina y urea de 5,83 mg/dl y 165 mg/dl,

Correspondencia: José Carlos de la Flor Merino

Servicio de Nefrología.

Hospital Central de la Defensa Gómez Ulla.

Glorieta del Ejército, 1, 28047 Madrid.

josedelaflor81@yahoo.com

Revisión por expertos bajo la responsabilidad de la Sociedad Española de Nefrología.

respectivamente. En la exploración presenta confusión, TA de 170/80 mmHg y esplenomegalia. El hemograma mostró citopenias (1.820 leucocitos con 882 neutrófilos y 790.000 plaquetas/ μ l). Proteinuria de 2,38 g/24 h y sedimento urinario de 100 hemáties/campo. El estudio de autoinmunidad fue negativo; los niveles de complemento fueron normales; la electroforesis/inmunofijación en suero no presentó monoclonalidad y la inmunofijación en orina no mostró proteínas de Bence-Jones; cadenas ligeras κ (CLK) de 41,6 mg/l y λ (CLL) de 14,3 mg/l, y crioglobulinas negativas. El resto de analítica se presenta en la tabla 1. La tomografía computarizada toracoabdominopélvica mostró riñones de morfología normal, esplenomegalia (20 cm), múltiples adenopatías retroperitoneales y mesentéricas. Se procedió a la realización de hemodiálisis y posterior biopsia renal (fig. 1A-G). En la microscopía óptica (MO) se observaron 8 glomerulos, 2 de ellos globalmente esclerosados (25%) con proli-

feración mesangial focal. El intersticio mostró una arquitectura preservada con daño tubular sin fibrosis y presencia de cilindros hemáticos intratubulares. No se identificaron agregados CD61⁺ intraglomerulares ni intravasculares. Las técnicas de inmunofluorescencia en tejido congelado (IF-C) fueron negativas para los antisueros marcados (IgA, IgG, IgM, C3, C1q, κ , λ y fibrinógeno). Sin embargo, las técnicas de IF en parafina (IF-P) tras digestión en pronasa fueron positivas en intensidad moderada (++) para IgG, C1q y CLK de localización mesangial. La microscopía electrónica (ME) mostró depósitos electrodensos no organizados granulares mesangiales y subendoteliales focales. El diagnóstico patológico fue de GNPDIM IgG κ en patrón mesangial focal.

La punción de médula ósea reveló hiper celularidad con infiltración en sábana por linfocitos (87%) con fenotipo anormal y

Tabla 1. Parámetros analíticos al ingreso

		Valores normales/unidades
Leucocitos	1.820	4-10 $\times 10^3$ μ l
Hemoglobina	9,8	12-16 g/dl
Plaquetas	79	150-400 $\times 10^3$ / μ l
Reticulocitos	0,79	0,5-2%
Hematías	3,44	4,2-5,8 $\times 10^6$ / μ l
Lactato deshidrogenasa	262	135-214 UI/l
Prueba de Coombs	Negativa	NA
Bilirrubina total	0,46	0,1-1 mg/dl
Proteínas totales	6	6,4-8,7 g/dl
Albúmina (Alb) sérica	3,33	3-5,5 g/dl
AST	18	5-32 UI/l
ALT	10	5-33 UI/l
Urea	170	17-60 mg/dl
Creatinina	5,75	0,6-1,2 mg/dl
Na ⁺	140	135-145 mmol/l
K ⁺	5,7	3,5-5,5 mmol/l
Cl ⁻	103	95-110 mmol/l
Proteína C-reactiva	1,21	0,1-0,5 mg/dl
VHBs-Ag	Negativo	NA
Ac. VHC	Negativo	NA

(Continúa)

Tabla 1. Parámetros analíticos al ingreso (cont.)

		Valores normales/unidades
VIH	Negativo	NA
FCH	250	225-760 µg/ml
Ac-FCH	Negativo	<18 AU/l
NefC3	Negativo	Ratio >1,022
C3	128	90-180 mg/dl
C4	30,4	10-40 mg/dl
CH100	988	448-1.150
Factor reumatoideo	Negativo	<15 UI/ml
ANA, Anti-DNAds, ANCA y crioglobulina	Negativo	NA
Anti-MBG	Negativo	<1 AI
Anti-PLA2R Ab (ELISA)	Negativo	NA
β ₂ -microglobulina	2,25	<0-20 mg/dl
IgG	749	800-1.600 mg/dl
IgA	143	70-400 mg/dl
IgM	46,6	90-180 mg/dl
CPCU	7.614,94	<20 mg/g
CACU	2.635,39	<30 mg/g
Hematíes por campo en orina	15-25	0/CAP
Proteinuria en 24 h	2,38	<0,15 g/24 h
Electroforesis sérica	Distribución policlonal Ig	Negativo g/l
Inmunofijación sérica/orina	Negativo	NA
IgG orina	4,92	NA mg/dl
CLK	30,1	4,90-13,70 mg/l
CLL	53	7,60-19,50 mg/l
Ratio κ/λ	0,57	0,27-1,67
Urocultivo	Negativo	NA

Ac.: anticuerpos; ALT: alanina aminotransferasa; ANA: anticuerpos antinucleares; ANCA: autoanticuerpo citoplasmático antineutrófilo; Anti-DNAds: anticuerpo anti-DNA de doble cadena; Anti-MBG: antimembrana basal glomerular; Anti-PLA2R-Ab: anticuerpo antirreceptor de fosfolipasa A₂; AST: aspartato aminotransferasa; C3: factor del complemento C3; C4: factor del complemento C4; Ca⁺²: calcio; CACU: cociente albúmina/creatinina urinario; CAP: campo de alta potencia; CH100: capacidad hemolítica del complemento; Cl: cloro; CLK: cadenas ligeras κ en suero; CLL: cadenas ligeras λ en suero; CPCU: cociente proteína/creatinina urinario; ELISA: ensayo por inmunoadsorción ligado a enzimas; FCH: factor del complemento H; Ig: inmunoglobulinas; K⁺: potasio; NA: no aplicable; Na⁺: sodio; NefC3: factor C3 nefrítico; VHBs-Ag: antígeno de superficie del virus de la hepatitis B; VHC: virus de la hepatitis C; VIH: virus de la inmunodeficiencia humana.

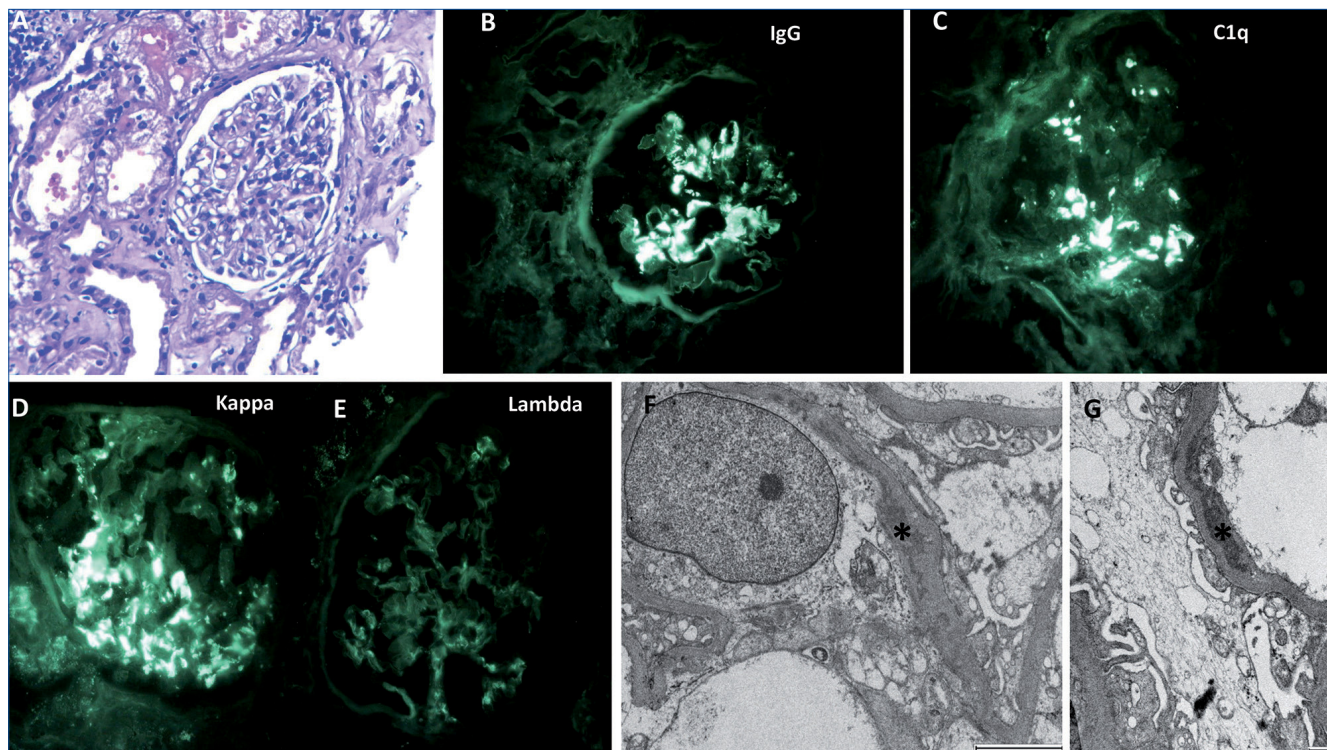


Figura 1. Histología de la biopsia renal. Glomérulos con focos de proliferación de la celularidad mesangial y presencia de cilindros hemáticos (A; hematoxilina-eosina, 20×). Se observa positividad moderada (++) para IgG, C1q y cadenas ligeras κ de localización mesangial (B-E) en técnica de inmunofluorescencia en parafina tras digestión con pronasa. El estudio ultraestructural mostró depósitos electrodenso no estructurados que se disponen en un patrón granular a nivel mesangial (F; microscopia electrónica [ME]). De manera focal se aprecian depósitos electrodenso subendoteliales (G; ME).

restricción monoclonal para CLK. Junto con Hematología, se decidió tratamiento adaptado a la naturaleza del clon celular con bendamustina 70 mg/m² (días 1 y 2) y rituximab 375mg/m² (día 1) en ciclos de 28 días. A los 4 meses, la función renal presentó remisión total con cociente proteína/creatinina (CPC) de 100 mg/g y recuperación de la creatinina hasta 1,7 mg/dl; también remitió la esplenomegalia con buena respuesta hematológica.

DISCUSIÓN Y CONCLUSIONES

La asociación descrita entre el LEZM y la afectación renal es infrecuente, y la gran mayoría de ellos es por infiltración intersticial²⁻⁶. Escasos reportes describen lesiones de GN⁷⁻⁹. Por ello, según nuestros conocimientos, describimos el primer caso de una GNPDIM, como forma de GMSR asociada con LEZM.

La GMSR representa cualquier trastorno clonal de linfocitos B o células plasmáticas que no cumple criterios actuales para el tratamiento inmediato. Estas sintetizan y secretan inmunoglobulinas (Ig) monoclonales o sus componentes (cadenas ligeras o pesadas), con capacidad de daño renal, a través de mecanismos directos o indirectos, como las alteraciones de la vía alternativa del complemento (VAC), lo que constituye un grupo heterogéneo de entidades¹⁰. Se clasifican según las características de los

depósitos de Ig monoclonales en la ME: depósitos organizados, no organizados y/o ausentes¹¹. La GNPDIM fue descrita por primera vez por Nasr et al.¹², caracterizada por depósitos electrodenso granulares no organizados de IgG monoclonal, particularmente IgG₁, con CLK o CLL, y ausencia de crioglobulinas observado en la ME. Asociados a patrón proliferativo difuso (mesangial y/o endocapilar), membranoproliferativo (GNMP) o membranoso que imitan depósitos de inmunocomplejos. En nuestro caso, la GM se correspondió con los depósitos monotípicos IgG κ que fueron desenmascarados al realizar la IF-P. La IF-P tiene una alta probabilidad de éxito para la detección de CL con la inmunohistoquímica, desenmascara los depósitos monoclonales glomerulares y ayuda a establecer el diagnóstico de GNPDIM¹³. Larsen et al.¹⁴ recomiendan enfáticamente realizar IF-P a todos los pacientes con evidencia de GM, en quienes la biopsia renal muestra GN-C3 o GNMP con hallazgos de IF-C negativos y cuando la IF-C no se correlaciona con el escenario clínico ni con los hallazgos de la ME.

La patogenia de la GNPDIM y el LEZM es incierta. En nuestro paciente, la ausencia de monoclonalidad en el estudio electroforético en sangre y orina, asociada a la detección de linfocitos B que expresan la misma proteína monoclonal, nos sugiere que la activación local de la VAC en los glomérulos por las Ig monoclonales activa mediadores inflamatorios que

promueven la proliferación glomerular y conducen a las lesiones de GNPDIM. Similar mecanismo fue descrito en dos grandes series de casos de pacientes con neoplasias hematológicas de células B^{15,16}.

En resumen, aunque la IF-P no estaría justificada en la mayoría de los casos puesto que los depósitos enmascarados son fenómenos raros, sin embargo, se debería realizar en aquellos con alta sospecha de GMSR.

Financiación

La presente investigación no ha recibido ayudas específicas provenientes de agencias del sector público, sector comercial o entidades sin ánimo de lucro.

Conflicto de intereses

Los autores declaran no tener ningún conflicto de intereses.

REFERENCIAS BIBLIOGRÁFICAS

1. Franco V, Florena AM, Iannitto E. Splenic marginal zone lymphoma. *Blood*. 2003;101:2464-72.
2. Peces R, Vega-Cabrera C, Peces C, et al. Linfoma de células B tipo MALT con afectación renal y gammopatía monoclonal: presentación de un caso y revisión de la literatura. *Nefrología*. 2010;30:681-6.
3. Lubas A, Mróz A, Smoszna J, et al. Membranoproliferative glomerulonephritis, mantle cell lymphoma infiltration, and acute kidney injury. *Int Urol Nephrol*. 2013;45:1489.
4. Splenic marginal zone B-cell lymphoma with bilateral renal invasion after splenectomy. Disponible en: https://www.jstage.jst.go.jp/article/rinketsu/49/1/49_1_35/_article/-char/en (consultado el 29 de junio de 2022).
5. Khalil MJ, Malik MN, Ahmed M, et al. Rare Isolated Renal Involvement with Marginal Zone B Cell Lymphoma: A Case Report with Literature Review of Contemporary Management Strategies. *Cureus*. 2018;10:e3560.
6. Samarasinghe A, Wong D, Cull G, et al. Marginal zone lymphoma causing accelerated progression of chronic kidney disease. *BMJ Case Reports CP*. 2019;12:e230270.
7. Adamidis KN, Metaxatos G, Hadjiconstantinou V. Splenic Marginal Lymphoma and Glomerulonephritis: Case Report and Review of the Literature. *Ren Fail*. 2010;32:281-5.
8. Silva GEB, Costa RS, Chahud F, et al. Membranous glomerulonephritis associated with splenic marginal zone lymphoma mimicking multiple myeloma. *Clin Nephrol*. 2013;79:488-93.
9. Chelioti E, Efthimiou E, Sotiraki M, et al. Splenic Marginal Zone Lymphoma and Concurrent Membranoproliferative Glomerulonephritis With IgMKappa Deposits in a HCV-Seropositive Patient. *Nephrourol Mon*. 2014;6:18391.
10. Leung N, Bridoux F, Nasr SH. Monoclonal Gammopathy of Renal Significance. *N Engl J Med*. 2021;384:1931-41.
11. Leung N, Bridoux F, Batuman V, et al. The evaluation of monoclonal gammopathy of renal significance: a consensus report of the International Kidney and Monoclonal Gammopathy Research Group. *Nat Rev Nephrol*. 2019;15:45-59.
12. Nasr SH, Markowitz GS, Stokes MB, et al. Proliferative glomerulonephritis with monoclonal IgG deposits: a distinct entity mimicking immune-complex glomerulonephritis. *Kidney Int*. 2004;65:85-96.
13. Nasr SH, Galgano SJ, Markowitz GS, et al. Immunofluorescence on pronase-digested paraffin sections: A valuable salvage technique for renal biopsies. *Kidney Int*. 2006;70:2148-51.
14. Larsen CP, Messias NC, Walker PD, et al. Membranoproliferative glomerulonephritis with masked monotypic immunoglobulin deposits. *Kidney Int*. 2015;88:867-73.
15. Strati P, Nasr SH, Leung N, et al. Renal complications in chronic lymphocytic leukemia and monoclonal B-cell lymphocytosis: the Mayo Clinic experience. *Haematologica*. 2015;100:1180-8.
16. Poitou-Verkinder AL, Francois A, Drieux F, et al. The Spectrum of Kidney Pathology in B-Cell Chronic Lymphocytic Leukemia / Small Lymphocytic Lymphoma: A 25-Year Multicenter Experience. *PLoS One*. 2015;10:e0119156.