

# Pseudoaneurisma micótico de cayado aórtico de rápido crecimiento y secundario a bacteriemia por *Staphylococcus aureus* sensible a la meticilina y asociada a catéter de hemodiálisis

Daniel Robles de la Osa<sup>1</sup>, Carmen Calderón González<sup>2</sup>, Victoria Oviedo Gómez<sup>2</sup>, Paula Martín Escuer<sup>2</sup>, Sara Álvarez Tundidor<sup>2</sup>, Rubén Velasco Pilar<sup>2</sup>, Michal Cervienka<sup>2</sup>, Karina Ampuero Anachuri<sup>2</sup>, Jesús Garzón Ruiz<sup>3</sup>, Gemma Vega Tejedor<sup>4</sup>, Daniel Alberto San Segundo Rivera<sup>5</sup>, Ángela Martina Montero Moretón<sup>1</sup>, Elena González de Castro<sup>1</sup>, Luis Fernando Aguilar Argeñal<sup>1</sup>, Esther Hernández García<sup>2</sup>

<sup>1</sup>Servicio de Aparato Digestivo. Complejo Asistencial Universitario de Palencia. Palencia

<sup>2</sup>Servicio de Nefrología. Complejo Asistencial Universitario de Palencia. Palencia

<sup>3</sup>Servicio de Radiodiagnóstico. Complejo Asistencial Universitario de Palencia. Palencia

<sup>4</sup>Servicio de Medicina Interna. Complejo Asistencial Universitario de Palencia. Palencia

<sup>5</sup>Servicio de Cardiología. Complejo Asistencial Universitario de Palencia. Palencia

NefroPlus 2022;14(1):80-85

© 2022 Sociedad Española de Nefrología. Servicios de edición de Elsevier España S.L.U.

## RESUMEN

Se presenta el caso de un hombre de 68 años con enfermedad renal crónica en estadio 5D que desarrolló bacteriemia por *Staphylococcus aureus* sensible a la meticilina y secundaria a infección del catéter de hemodiálisis. Se inició terapia antibiótica de amplio espectro y se retiró el catéter. En la tomografía computarizada (TC) se observó mediastinitis y, en el segundo control, un pseudoaneurisma micótico de cayado aórtico. Debido al rápido crecimiento del pseudoaneurisma, se realizó su exclusión con colocación de endoprótesis. El paciente presentó como complicaciones infección por coronavirus del síndrome respiratorio agudo grave 2 (SARS-CoV-2, *severe acute respiratory syndrome coronavirus 2*), episodios de fibrilación auricular e insuficiencia cardíaca, y neumonía por *Serratia marcescens*. Dada la buena evolución fue dado de alta y se le mantuvo el régimen de hemodiálisis. El aneurisma micótico de aorta torácica es una dilatación arterial secundaria a infección de localización muy infrecuente que requiere un tratamiento endovascular precoz debido a la rápida evolución y al pronóstico infausto. Se necesitan más estudios para la elaboración de guías terapéuticas.

**Palabras clave:** Aneurisma micótico. Aorta torácica. Hemodiálisis. Enfermedad renal crónica. Bacteriemia.

## INTRODUCCIÓN

La infección es la segunda causa de mortalidad en pacientes con enfermedad renal crónica (ERC) en hemodiálisis, los cuales presentan elevado riesgo de bacteriemia por *Staphylococ-*

*cus aureus*. Esta es generalmente secundaria a la infección del lugar de acceso vascular y presentan mayor riesgo los catéteres tunelizados que las fístulas arteriovenosas. En un estudio de cohortes prospectivo recientemente publicado se estudió a 453 pacientes en hemodiálisis que desarrollaron bacteriemia por *S. aureus* en un periodo de 21 años. Se concluyó que las infecciones secundarias al acceso vascular han disminuido, mientras que la mortalidad atribuida a bacteriemia por *S. aureus*, la bacteriemia persistente y las complicaciones a distancia han aumentado<sup>1</sup>. Entre estas últimas se incluyen la endocarditis, la osteomielitis, la artritis séptica, el absceso metastásico, la embolia pulmonar, el empiema pleural y la meningitis, pero el aneurisma micótico es muy poco frecuente.

### Correspondencia: Daniel Robles de la Osa

Servicio de Aparato Digestivo.

Complejo Asistencial Universitario de Palencia.

Av. Donantes de Sangre, s/n. 34005 Palencia.

daniel.robles.delaosa@gmail.com

Revisión por expertos bajo la responsabilidad de la Sociedad Española de Nefrología.

Un aneurisma es una dilatación arterial focal patológica. Se pueden clasificar en verdaderos (si se afectan las tres capas de la pared arterial) y falsos o pseudoaneurismas (si se afecta la pared interna, pero el hematoma queda contenido por la adventicia o los tejidos perivasculares). Se denomina aneurisma micótico al secundario a infección, que debe diferenciarse del aneurisma inflamatorio, asociado a vasculitis, en el cual hay fibrosis perivascular con adherencias a estructuras adyacentes. Los aneurismas micóticos pueden presentarse en cualquier arteria, pero son más comunes en puntos de bifurcación vascular de circulación cerebral, visceral y de extremidades<sup>2</sup>. Los aneurismas micóticos representan el 2,6% de todos los aneurismas aórticos, pero la aorta torácica es la localización menos frecuente (30%)<sup>3</sup>. Se han descrito algunos casos de aneurisma de aorta en pacientes en hemodiálisis, la mayoría de ellos sobre aorta abdominal<sup>4-7</sup>.

Se presenta un caso excepcionalmente raro de un pseudoaneurisma micótico de cayado aórtico, de rápido crecimiento, en un paciente en hemodiálisis con bacteriemia por *S. aureus* asociada a infección de catéter tunelizado yugular.

### CASO CLÍNICO

Hombre de 68 años, sin alergias medicamentosas conocidas y con antecedentes de ERC en estadio 5D en programa de hemodiálisis crónica, insuficiencia cardíaca con fracción de eyección del ventrículo izquierdo (FEVI) deprimida secundaria a síndrome coronario agudo que requirió colocación de *stent* en arteria descendente anterior, diabetes mellitus tipo 2 y enolismo crónico. No presentaba antecedentes traumáticos ni abuso de drogas

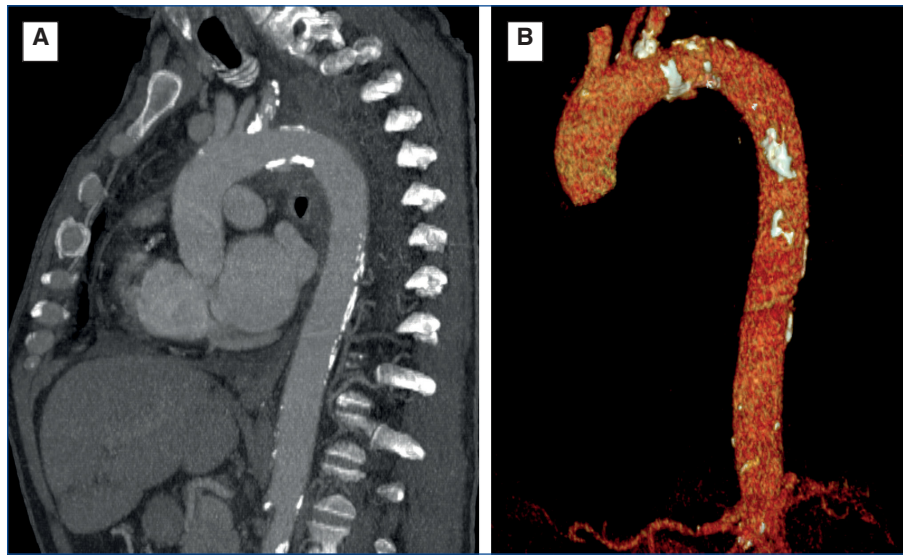
por vía parenteral y no se encontraba tomando corticoides sistémicos u otro fármaco inmunosupresor.

El paciente acudió a sesión de hemodiálisis programada con deterioro del estado general de 24 h de evolución, con fiebre de 38,8 °C, hipotensión de 98/50 mmHg y náuseas. En la exploración, no se objetivaron masas abdominales palpables o pulsátiles, ni signos de inflamación o infección en el trayecto del catéter tunelizado yugular (tabla 1). No obstante, en el orificio del catéter se aislaron *Staphylococcus aureus* sensible a la meticilina (SAMS, *Staphylococcus aureus methicillin-sensitive*), *Staphylococcus epidermidis* y *Escherichia coli*; en el urocultivo, *Candida parapsilosis*, y en los hemocultivos, SAMS, con lo que se confirmaba la bacteriemia por SAMS asociada al catéter de hemodiálisis. El ecocardiograma transesofágico descartó endocarditis. Se inició terapia antibiótica intravenosa con vancomicina, rifampicina y fluconazol posdiálisis y ante la mala evolución se asoció meropenem. Ante la positividad persistente de los hemocultivos de *S. aureus* a pesar de la terapia antibiótica, se sustituyó vancomicina por daptomicina. A las 2 semanas del inicio del cuadro, por persistencia de la bacteriemia, se retiró el catéter tunelizado yugular y se colocó un catéter tunelizado femoral.

Otras complicaciones que presentó el paciente durante el ingreso fueron infección por SARS-CoV-2, lo que llevó al aislamiento del paciente hasta la negativización de la PCR o reacción en cadena de la polimerasa; episodios de fibrilación auricular controlados con amiodarona, e insuficiencia cardíaca que requirió sesiones extraordinarias de ultrafiltración con ajuste de peso seco según bioimpedanciometría, con descenso

**Tabla 1. Parámetros analíticos**

	Analítica al ingreso	Analítica del día 21 desde el ingreso	Analítica del día 28 desde el ingreso	Analítica del día 5 del postoperatorio	Analítica del día 14 del postoperatorio
Urea (mg/dl)	157	118	123	67,4	90
Creatinina (mg/dl)	6,13	6,03	5,88	3,68	4,5
Filtrado glomerular (ml/min/1,73 m <sup>2</sup> )	9	9	9	16	13
Sodio (mmol/l)	135	134	136	134	140
Potasio (mmol/l)	4,8	5,3	6	4	4,1
Proteína C-reactiva (mg/l)	155,6	72,7	42,4	292,41	37
Gasometría: pH/HCO <sub>3</sub> <sup>-</sup> (mmol/l)	7,44/21	7,35/25	7,33/22	7,38/23,2	7,41/23
Hemoglobina (g/dl)	8,8	8,8	8,8	9,6	8,7
Leucocitos (neutrófilos %)	10.100 (94,1)	6.900 (79,2)	6.500 (75,3)	6.600 (84)	8.800 (78,5)
Plaquetas	136.000	294.000	222.000	138.000	283.000



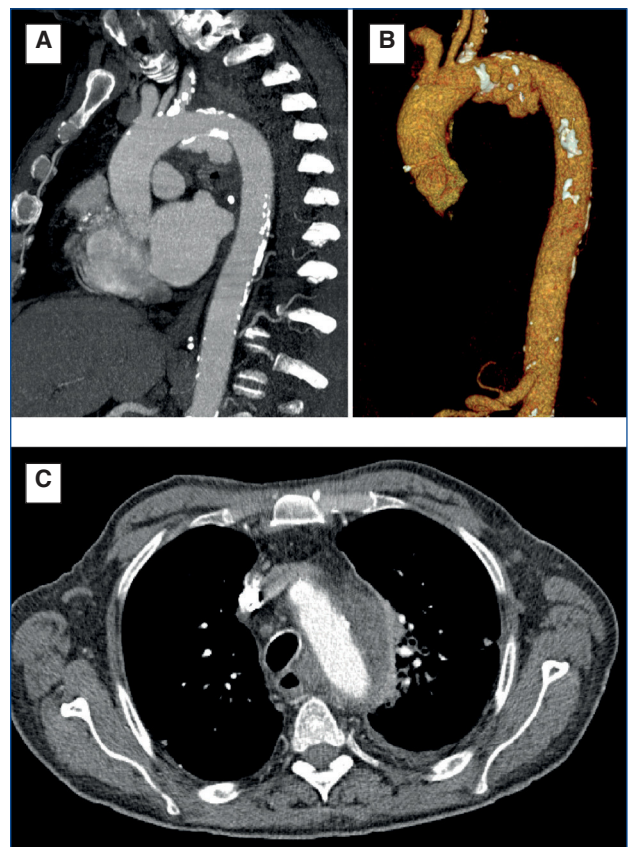
**Figura 1.** Tomografía computarizada con reconstrucción sagital MIP o proyección de intensidad máxima (A) y VR (*volumen rendering*) (B) de la arteria aorta al noveno día de ingreso, en la cual no se aprecia imagen de pseudoaneurisma.

progresivo de la prohormona N-terminal del péptido natriurético (BNT-proBNP, *N-terminal prohormone of brain natriuretic peptide*).

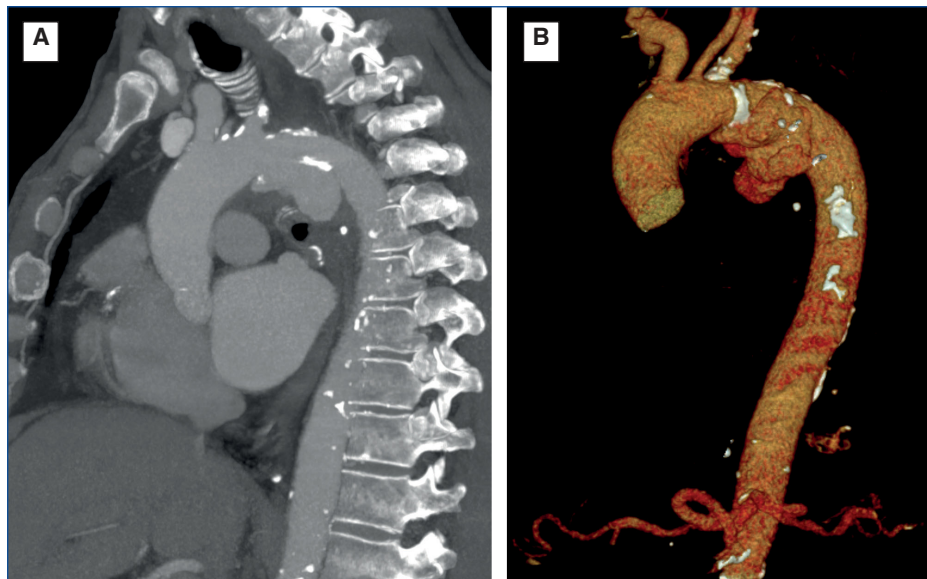
En la TC torácica realizada al noveno día de ingreso se observó mediastinitis periaórtica (colección hipodensa y trabeculación de la grasa mediastínica) y a nivel pulmonar, patrón micronodular bilateral con adenopatías hiliomediastínicas calcificadas (probable *neumoconiosis*), nódulo cavitado y derrame pleural (fig. 1). La toracocentesis del líquido pleural reveló baciloscopias y cultivo negativos. Se repitió la TC torácica tan solo 12 días después y se visualizó una mayor extensión de la mediastinitis y una imagen de pseudoaneurisma lobulado dependiente del cayado aórtico de 41 x 17 mm en plano sagital, no presente en la TC inicial (fig. 2). Esta imagen era compatible con un pseudoaneurisma micótico debido a la morfología, la rápida expansión y la bacteriemia persistente por SAMS (v. tabla 1, analítica del día 21 desde el ingreso).

Se explicaron las opciones terapéuticas al paciente: tratamiento conservador (con mal pronóstico a corto plazo por el alto riesgo de rotura del pseudoaneurisma) o bien intervención quirúrgica con colocación de endoprótesis vascular (con alto riesgo de sobreinfección del material protésico por la mediastinitis y la bacteriemia). El paciente optó por el manejo conservador, continuó con la terapia antibiótica con daptomicina posdiálisis y se asoció caspofungina durante 5 días.

El paciente presentó hemocultivos negativos tras 2 semanas desde el inicio de la terapia antibiótica. Se encontraba hemodinámicamente estable, asintomático y con recuperación de la diuresis residual. En la analítica se observó un descenso de reactivantes de fase aguda (v. tabla 1, analítica del día 28 desde el ingreso), por lo que se decidió el alta hospitalaria con mantenimiento de la terapia antibiótica posdiálisis.



**Figura 2.** Tomografía computarizada con reconstrucción sagital MIP o proyección de intensidad máxima (A) y VR (*volumen rendering*) (B) de la arteria aorta el día 21 desde el ingreso (12 días después de la previa), en la cual se aprecia un pseudoaneurisma lobulado de cayado aórtico. (C) Corte axial de la misma imagen, en el que se observa el componente de mediastinitis.

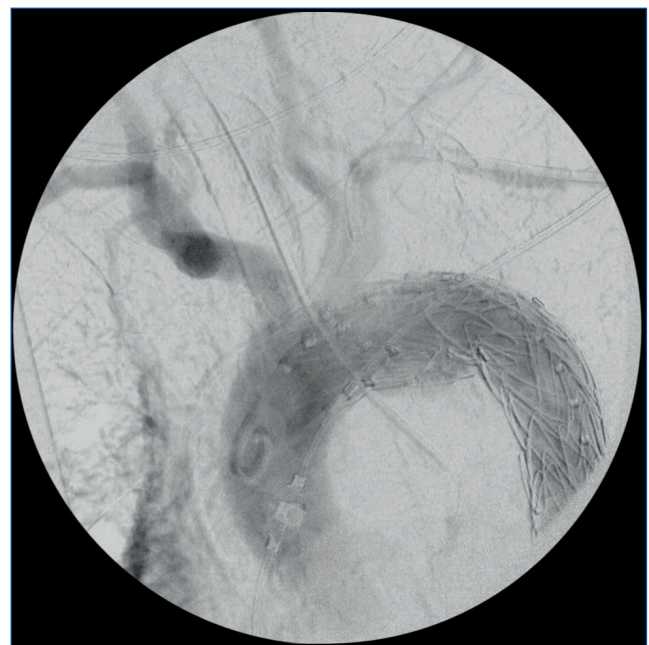


**Figura 3. Tomografía computarizada con reconstrucción sagital MIP o proyección de intensidad máxima (A) y VR (volumen rendering) (B) de la arteria aorta 14 días después de la previa, en la que se aprecia crecimiento del pseudoaneurisma de cayado aórtico.**

En una nueva TC torácica de control realizada de manera ambulatoria, 14 días después de la anterior, se observó una disminución del componente de mediastinitis, pero un crecimiento del pseudoaneurisma micótico del cayado aórtico de 46 x 47 mm en plano sagital (fig. 3). Dada la estabilidad clínica y hemodinámica del paciente, con resolución de la infección, y ante el incremento de riesgo de rotura del pseudoaneurisma por su progresivo aumento se decidió la intervención quirúrgica del paciente. Se realizó una exclusión del pseudoaneurisma con colocación de 2 endoprótesis (30 x 30 x 100 mm y 30 x 30 x 157 mm) (fig. 4) y oclusión de arteria subclavia izquierda mediante abordaje femoral y humeral, además de pleurolisis mediante toracotomía por la fibrosis periaórtica. En el postoperatorio, el estado del paciente se complicó con una neumonía bilateral por *Serratia marcescens*, por lo que se inició meropenem y se sustituyó daptomicina por linezolid (v. tabla 1, analítica del día 5 del postoperatorio). El paciente evolucionó favorablemente, por lo que fue dado de alta y actualmente se le mantiene el régimen de hemodiálisis trisemanal (v. tabla 1, analítica del día 14 del postoperatorio).

## DISCUSIÓN

El aneurisma micótico es una dilatación arterial infecciosa en cuya patogenia se incluyen el traumatismo, la endocarditis, la inmunodeficiencia (dentro de la cual se incluyen los pacientes en hemodiálisis, como nuestro caso) y la edad avanzada. La ERC, cuya causa más frecuente de muerte es la cardiovascular, se ha sugerido como un factor de riesgo independiente de aneurisma. En un estudio de cohortes con una muestra de más de 10.000 individuos estadounidenses de 53-75 años, el riesgo de aneurisma de aorta fue 4,4 veces mayor para un filtrado glomerular (FG)  $<30$  ml/min/1,73 m<sup>2</sup> y 2,5 veces mayor para el



**Figura 4. Aortografía intraoperatoria tras implante de endoprótesis aórtica.**

índice albúmina/creatinina  $\geq 300$  mg/g, comparado con el FG  $\geq 90$  ml/min/1,73 m<sup>2</sup> e índice albúmina/creatinina  $<20$  mg/g, respectivamente<sup>8</sup>. Las metaloproteasas al parecer están involucradas tanto en el desarrollo de aneurismas aórticos como en la aparición de ERC, por lo que una inhibición de estas podría disminuir el riesgo de progresión de ERC y expansión aneurismática<sup>9</sup>.

Las principales causas de aneurisma micótico son la inoculación bacteriana directa, la siembra bacteriémica de una lesión de la íntima, placa aterosclerótica o aneurisma preexistente; la infección contigua, y la embolia séptica<sup>2</sup>. En nuestro caso hay 2 etiologías posibles: la siembra bacteriémica (dada la bacteriemia por *S. aureus* existente previa a la formación del pseudoaneurisma y dados los factores de riesgo cardiovasculares del paciente y la visualización de ateromatosis en el TC) o bien la infección contigua (dada la mediastinitis existente previa a la formación del pseudoaneurisma).

En los aneurismas micóticos de aorta torácica existe predominio masculino (3:1) y la media de edad de diagnóstico es de 65 años; en los de aorta abdominal no hay predominio de género y la media de edad del diagnóstico es de 40 años<sup>3</sup>.

Los hemocultivos son positivos en el 50-85% de los aneurismas micóticos y los microorganismos con mayor afinidad por la pared arterial son las bacterias del género *Staphylococcus* spp., *Streptococcus* spp. y *Salmonella* spp. (estas últimas prevalentes en poblaciones asiáticas y asociadas a una rotura aneurismática precoz)<sup>10</sup>. Un estudio de casos y controles con 483 pacientes con bacteriemia por *S. aureus* demostró que un retraso de más de 3 días en la retirada del foco de infección estaba asociado a la denominada bacteriemia persistente (definida como aquella que persiste 7 días o más a pesar de la terapia antibiótica), la cual está vinculada a su vez con un peor pronóstico<sup>11</sup>. Por ello, en nuestro paciente hubiera sido recomendable una retirada más precoz del catéter tunelizado, a pesar de que, en cualquier caso, se logró la resolución de la bacteriemia tras 2 semanas de terapia antibiótica. Las infecciones fúngicas con patógenos como *Candida* o *Aspergillus* son raras, pero pueden ocurrir en pacientes con inmunosupresión, diabetes mellitus o después del tratamiento de una enfermedad fúngica diseminada. En nuestro caso, debido al estado de inmunosupresión del paciente, el hecho de ser diabético y ante la persistencia del cuadro séptico, se decidió asociar empíricamente caspofungina, que se mantuvo 5 días.

Los aneurismas micóticos superficiales se presentan como una masa dolorosa y pulsátil junto con signos sistémicos de infección. Los profundos pueden ser solo evidentes en pruebas de imagen o bien acompañarse de dolor abdominal o lumbar. Los pacientes con aneurismas aórticos pueden manifestarse con fiebre, dolor torácico, hemoptisis, fracaso respiratorio, ronquera, pérdida de conciencia e ictus, y en algunos casos se presentan solo con fiebre de origen desconocido y no llegan a diagnosticarse hasta la rotura. Los cuadros evolucionados pueden presentarse con sepsis, hemorragia o trombosis con síntomas isquémicos<sup>2,3</sup>.

Ante la sospecha clínica y analítica (leucocitosis y elevación de marcadores inflamatorios, como PCR y velocidad de sedimentación globular [VSG]) de un aneurisma micótico deben realizarse pruebas de imagen y hemocultivos. El TC es la técnica de elección y los hallazgos son característicos de un aneurisma sacular o multilobulado (como se observó en nuestro caso), gas intramural o perivascular y colección de fluido o inflamación tisular

alrededor del vaso<sup>12</sup>. El ecocardiograma transesofágico es útil para identificar un aneurisma micótico del seno de Valsalva y la aorta torácica. El diagnóstico de aneurismas micóticos aórticos supone un reto debido a la inespecificidad de los síntomas (como en nuestro paciente, que presentó fiebre e inestabilidad hemodinámica), la rápida progresión de la infección aórtica tras la bacteriemia y la escasez de casos descritos, lo cual puede disminuir el nivel de sospecha clínica.

El tratamiento consiste en terapia antibiótica combinada con desbridamiento quirúrgico con o sin revascularización (dependiendo de estado vascular del paciente y la localización anatómica). En los pacientes que rechazan la cirugía o presentan comorbilidades significativas se puede plantear la terapia antibiótica exclusiva. La terapia antibiótica empírica recomendada consiste en vancomicina combinada con ceftriaxona, una fluoroquinolona o piperacilina-tazobactam, con una duración al menos de 6 semanas, que debe individualizarse según las características del microorganismo y del paciente, así como la localización de la infección<sup>2,10</sup>.

Las técnicas endovasculares con implantación de *stents* recubiertos son un tratamiento alternativo en casos de alto riesgo quirúrgico (como los pacientes con ERC), de rotura de aneurisma y como una medida temporal hasta el desbridamiento y reconstrucción definitiva, principalmente para aneurismas de aorta torácica en los que se han convertido en el tratamiento de elección<sup>13</sup>. Las complicaciones tempranas de estas técnicas son el síndrome postimplantación, la lesión arterial directa, la malposición del *stent*, la embolia arterial, el infarto visceral, la insuficiencia renal y la muerte. Las complicaciones tardías son la infección, la migración y la rotura del *stent*<sup>12</sup>.

La mortalidad de los pacientes con aneurismas aórticos tratados con cirugía es de hasta el 35%; de los que han recibido tratamiento endovascular de hasta el 20%; y de los que han recibido solo terapia antibiótica de hasta el 90%<sup>3</sup>. Más concretamente dentro del grupo de pacientes con enfermedad renal, un estudio observacional retrospectivo de 27.000 individuos estadounidenses con reparación endovascular de aorta torácica mostró en pacientes con ERC estadio  $\geq$ III una mayor mortalidad y menor supervivencia (67, 58 y 48% al año en ERC III, IV y hemodiálisis, respectivamente), en comparación con aquellos con función renal normal (supervivencia de 78% al año)<sup>14</sup>. Los principales determinantes de la mortalidad de aneurismas micóticos son la edad avanzada, la infección no debida a *Salmonella*, la no intervención quirúrgica, la infección aórtica grave, la rotura aneurismática, la localización suprarrenal y el *shock*. Las posibles explicaciones de la supervivencia del paciente del caso son su edad, el hecho de que sufriera una bacteriemia por SAMS, la cual presenta menor mortalidad que la asociada a *S. aureus* resistente a la metilicina<sup>1</sup> o la ausencia de rotura del pseudoaneurisma.

## CONCLUSIONES

El caso presentado es uno de los pocos descritos en la literatura de aneurisma micótico de aorta torácica (la localización más

infrecuente) en un paciente en hemodiálisis. El diagnóstico se realiza mediante hemocultivos y la TC como prueba de imagen de elección. Una retirada precoz del foco de infección ante una bacteriemia por *S. aureus* se asocia a menor riesgo de bacteriemia persistente. La intervención quirúrgica temprana (con técnicas endovasculares en el caso de aneurisma de aorta torácica) y el adecuado uso de la terapia antibiótica son las claves del éxito terapéutico. Resulta especialmente relevante del caso no solo la rareza de la entidad, sino también la supervivencia del

paciente tras el procedimiento endovascular, pues este presenta una supervivencia menor del 50% al año en pacientes en hemodiálisis. Son necesarios ensayos clínicos que guíen el tratamiento de los aneurismas micóticos, dado que las estrategias terapéuticas actuales se basan en la experiencia clínica.

### Conflicto de intereses

Los autores declaran no tener conflicto de intereses.

## REFERENCIAS BIBLIOGRÁFICAS

1. Sinclair MR, Souli M, Ruffin F, Park LP, Dagher M, Eichenberger EM, et al. Staphylococcus aureus Bacteremia Among Patients Receiving Maintenance Hemodialysis: Trends in Clinical Characteristics and Outcomes. *Am J Kidney Dis*. 2022;79:393-403.
2. Spelman D. Overview of infected (mycotic) arterial aneurysm - UpToDate. [cited 2022 Apr 19]; Available from: [https://www.uptodate.com/contents/overview-of-infected-mycotic-arterial-aneurysm?source=history\\_widget](https://www.uptodate.com/contents/overview-of-infected-mycotic-arterial-aneurysm?source=history_widget)
3. Lopes RJ, Almeida J, Dias PJ, Pinho P, Maciel MJ. Infectious thoracic aortitis: a literature review. *Clin Cardiol*. 2009;32:488-90.
4. Yoon WJ, Conley A, Herrera S, Van Dorp D, Lorelli DR. Ruptured Mycotic Abdominal Aortic Pseudoaneurysm in a Patient on Hemodialysis Complicated with Oxacillin-Resistant Staphylococcus aureus Bacteremia. *Ann Vasc Surg*. 2016;35:204.e1-204.e4.
5. Matsui S, Hatta T. Mycotic abdominal aortic aneurysm in a dialysis patient with catheter-related methicillin-resistant Staphylococcus aureus bacteremia. *Ther Apher Dial*. 2011;15:113-4.
6. Katsuragawa F, Nagahama K, Naito S, Tsuura Y, Otani M, Koide T, et al. Ruptured infected aneurysm of the thoracic aorta associated with tunneled dialysis catheter-related methicillin-resistant Staphylococcus aureus bacteremia in a hemodialysis patient. *CEN case reports*. 2018;7:325-9.
7. Kondo T, Hirota M, Kondo S, Hoshino J, Yoshida M, Isomura T. Post-Thoracic Endovascular Aortic Repair Complicated with Mycotic Aneurysm Rupture, Repaired by Redo Thoracic Endovascular Aortic Repair. *Ann Vasc Surg*. 2016;33:228.e1-228.e4.
8. Matsushita K, Kwak L, Ballew SH, Grams ME, Selvin E, Folsom AR, et al. Chronic kidney disease measures and the risk of abdominal aortic aneurysm. *Atherosclerosis*. 2018;279:107-13.
9. Andreucci M, Provenzano M, Faga T, Michael A, Patella G, Mastroberto P, et al. Aortic Aneurysms, Chronic Kidney Disease and Metalloproteinases. *Biomolecules*. 2021;11:194.
10. Cevasco M, Menard MT, Bafford R, McNamee CJ. Acute infectious pseudoaneurysm of the descending thoracic aorta and review of infectious aortitis. *Vasc Endovascular Surg*. 2010;44:697-700.
11. Chong YP, Park SJ, Kim HS, Kim ES, Kim MN, Park KH, et al. Persistent Staphylococcus aureus bacteremia: a prospective analysis of risk factors, outcomes, and microbiologic and genotypic characteristics of isolates. *Medicine (Baltimore)*. 2013;92:98-108.
12. Lee WK, Mossop PJ, Little AF, Fitt GJ, Vrazas JI, Hoang JK, et al. Infected (mycotic) aneurysms: spectrum of imaging appearances and management. *Radiographics*. 2008;28:1853-68.
13. Wilson WR, Bower TC, Creager MA, Amin-Hanjani S, O'Gara PT, Lockhart PB, et al. Vascular Graft Infections, Mycotic Aneurysms, and Endovascular Infections: A Scientific Statement From the American Heart Association. *Circulation*. 2016;134:412-60.
14. Brown CR, Chen Z, Khurshan F, Kreibich M, Bavaria J, Groeneveld P, et al. Outcomes after thoracic endovascular aortic repair in patients with chronic kidney disease in the Medicare population. *J Thorac Cardiovasc Surg*. 2020;159:402-13.