

Glomerulonefritis membranoproliferativa con anticuerpos anticitoplasma de neutrófilos específicos para proteinasa 3 persistentemente positivos en una infección por catéter venoso central

Paula García González¹, Jessica Paola Rugeles Niño², Lourdes Mozo Avellanedo³, Luis Caminal Montero²

¹Servicio de Medicina Interna. Hospital Valle del Nalón. Langreo

²Servicio de Medicina Interna. Hospital Universitario Central de Asturias. Oviedo

³Servicio de Inmunología. Hospital Universitario Central de Asturias. Oviedo

NefroPlus 2020;12(2):86-89

© 2020 Sociedad Española de Nefrología. Servicios de edición de Elsevier España S.L.U.

RESUMEN

Se presenta el caso de una mujer con nutrición parenteral domiciliar (NPD) que se estudió por fiebre y síndrome nefrítico, con consumo de complemento, con prueba de anticuerpos anticitoplasma de neutrófilos específicos para proteinasa 3 (ANCA-PR3) positiva a título alto y *Cutibacterium acnes* spp. en los hemocultivos. Ante la sospecha de una vasculitis asociada a ANCA, se realizó una biopsia renal que mostró una glomerulonefritis membranoproliferativa (GNMP), que se interpretó en el contexto de la infección crónica del catéter, al igual que los ANCA. Los ANCA-PR3 asociados a infección de catéter de NPD son excepcionales y en estos casos hay que insistir en realizar biopsias para establecer el diagnóstico definitivo, que en nuestra enferma fue una GNMP.

Palabras clave: Glomerulonefritis membranoproliferativa. Anticuerpos anticitoplasma de neutrófilos. *Cutibacterium acnes*. Infección de catéter venoso central.

INTRODUCCIÓN

Las vasculitis asociadas a ANCA (VAA) se definen como vasculitis necrosantes de vaso pequeño dentro la clasificación de Chapel Hill de 2012. Los ANCA de tipo antimieloperoxidasa (MPO) o antiproteinasa 3 (PR3), junto con las manifestaciones clínicas y la histología, permiten subclassificar las VAA como poliangeítis microscópicas (PAM), granulomatosis con poliangeítis (GPA), granulomatosis eosinofílica con poliangeítis (GEPA) o vasculitis limitada al riñón (VLR)¹⁻³.

Las glomerulonefritis (GN) ANCA⁺ son la forma más común de GN en mayores de 50 años, aunque pueden presentarse a cualquier edad¹. Los ANCA-PR3 se encuentran en el 85-95% de las GPA, mientras que los ANCA-MPO lo hacen en el 70% de las PAM y en el 40-50% de las GEPA^{4,5}. Es bien conocido que los ANCA-MPO y PR3 no son exclusivos de las vasculitis⁶, pues se pueden observar en otras situaciones como infecciones⁷⁻⁹ o enfermedades digestivas^{10,11}. Creemos de interés presentar un síndrome nefrítico, con presencia de ANCA-PR3 de forma crónica, que finalmente se demostró como una GNMP asociada a infección de catéter de NPD.

CASO CLÍNICO

Se trata de una mujer de 35 años diagnosticada de síndrome MNGIE, caracterizado por dismotilidad gastrointestinal, neuropatía periférica y leucoencefalopatía; desde los 18 años es portadora de un catéter venoso central (CVC) con reservorio para NPD¹². Desde su colocación ha presentado bacteriemias de repetición asociadas con contaminación del reservorio del catéter

Correspondencia: Paula García González

Servicio de Medicina Interna.

Hospital Valle del Nalón.

Polígono de Riaño, s/n, 33920 Langreo, Asturias.

paula.zuazomendieta@gmail.com

Revisión por expertos bajo la responsabilidad de la Sociedad Española de Nefrología.

y varios aislamientos de *Cutibacterium acnes*. A los 25 años ingresó con cuadro febril, edemas, hematuria (> 100 hematíes/campo) e insuficiencia renal aguda (creatinina de 3 mg/dl). Presentaba una proteinuria en rango nefrótico (5,8 g/24 h), anticuerpos anticitoplasma de neutrófilos de tinción citoplasmática (c-ANCA) positivos a título 1/1.280 y anti-PR3 de 3.080 U/ml (positivo > 10), así como consumo de complemento: fracciones C3 de 0,345 g/l (VN: 1-1,82 g/l) y C4 de 0,10 g/l (VN: 0,15-0,47 g/l). Los anticuerpos anti-MPO, antinucleares y antimembrana basal glomerular, así como crioglobulinas y serologías para el virus de la hepatitis B, el virus de la hepatitis C y el virus de la inmunodeficiencia humana (VIH), fueron negativos. Se demostró la presencia de *Cutibacterium acnes* en 2 hemocultivos, así como en el reservorio del CVC, por lo que se realizó recambio de este y tratamiento antibiótico con amoxicilina-ácido clavulánico. Se realizó una biopsia renal que demostró una GNMP con inmunofluorescencia ± C1q, ++ C3, + C4, IgA⁺, IgG⁻ e IgM⁺⁺ (figs. 1A y B). Recibió tratamiento con bolos de 6-metilprednisona y posteriormente con prednisona oral en pauta descen-

dente y ciclosporina, con normalización de la función renal y resolución de la proteinuria. A lo largo del seguimiento durante 10 años ha vuelto a presentar bacteriemias sintomáticas por diferentes microorganismos, sin recurrencia del síndrome nefrítico, con persistencia de los ANCA-PR3 (fig. 1C).

DISCUSIÓN Y CONCLUSIONES

La presencia de un síndrome nefrítico con ANCA-PR3 nos planteó el diagnóstico diferencial con una VAA o VLR, por lo que se realizó una biopsia renal que, sin embargo, demostró una GNMP. Las GNMP se diferencian histológicamente de las GN asociadas a ANCA^{13,14} y se pueden observar asociadas a gammapatías monoclonales, hepatitis víricas, infección por el VIH, parasitosis, lupus eritematoso sistémico, síndrome de Sjögren y artritis reumatoide. También se han descrito en relación con infecciones bacterianas subagudas o crónicas, como en las endocarditis o infecciones de catéteres de derivación ventriculoperitoneal (nefritis de la derivación) o de NPD. En esos casos, los

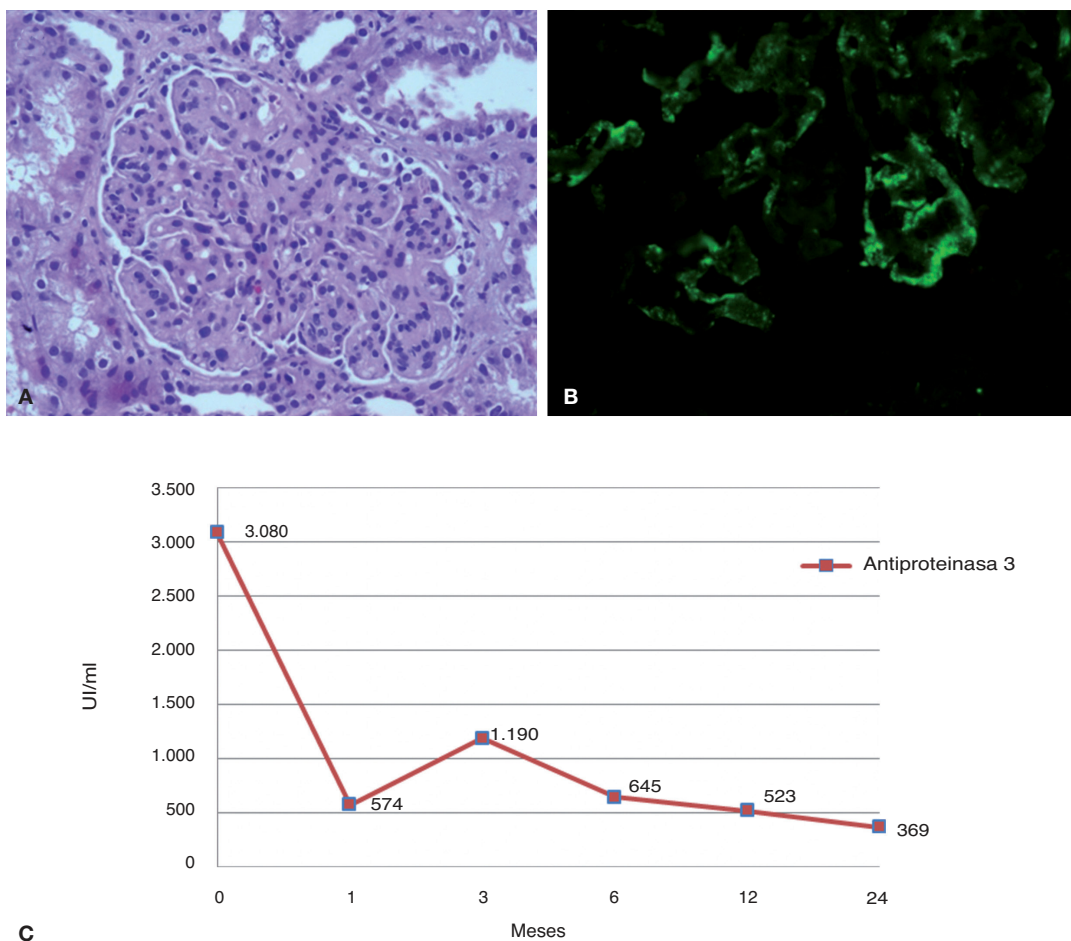


Figura 1. A) Biopsia renal, tinción con hematoxilina eosina (×20) que muestra un glomérulo de morfología lobulada e hiper celular con proliferación de células mesangiales y endocapilares, con presencia de polimorfonucleares. B) Biopsia renal, inmunofluorescencia (×40) positiva para C3 en forma granular periférica subendotelial. C) Niveles de antiproteinasas 3 persistentemente elevados.

patógenos habitualmente implicados son *Staphylococcus*, *Streptococcus*, *Cutibacterium acnes*, *Brucella*, *Coxiella burnetii*, *Mycobacterium tuberculosis*, *Nocardia* y *Neisseria meningitidis*¹⁴⁻¹⁶.

Nuestra paciente presentaba una bacteriemia por *Cutibacterium acnes* (bacilo grampositivo anteriormente denominado *Propionibacterium acnes*) secundaria a una infección del CVC de NPD, germen típicamente asociado a las GNMP¹⁷.

Las GNMP asociadas a infecciones con ANCA-PR3⁺ son excepcionales. La primera descripción de ellas fue en 1999 por Bonarek¹⁸ en una infección crónica de una derivación ventriculoauricular, que se resolvió tras la retirada del catéter y antibióticos, con negativización posterior de los ANCA. Posteriormente también se han descrito casos de GNMP ANCA-PR3⁺ asociados a infección de CVC de NPD. Así, Okada et al.¹⁶ en 2016 presentaron 2 casos en relación con *Staphylococcus epidermidis*, que se resolvieron tras la retirada del catéter, antibióticos y esteroides, con negativización inmediatamente posterior de los ANCA, sin informar de su evolución a largo plazo.

En nuestra paciente, los títulos iniciales de ANCA-PR3 fueron del orden de 5-10 veces superiores a los observados habitualmente en las VAA y, a diferencia de los casos descritos en la bibliografía, no se negativizaron pese a la resolución del cuadro infeccioso y un seguimiento prolongado. Esta persistencia de los

ANCA-PR3 no implica un mal pronóstico renal ni el desarrollo de otras complicaciones¹⁹.

El porcentaje de población con CVC es cada vez mayor, bien para recibir NPD o quimioterapia, por lo que es previsible que vayamos a observar más complicaciones infecciosas y cuadros relacionados como el que presentamos. Finalmente, queremos señalar que puede ser difícil conseguir una biopsia renal en pacientes crónicos con enfermedades debilitantes y presencia de ANCA, pero, como en nuestro caso, puede ofrecernos el diagnóstico diferente a una vasculitis y evitar tratamientos inmunosupresores.

Autoría

Todos los autores declaran haber participado en el diseño del estudio y en el análisis de los datos, así como en la redacción del manuscrito. Todos aprueban la versión final.

Conflicto de intereses

No existen relaciones financieras, laborales o de otra índole que puedan constituirse como conflicto de interés respecto al presente trabajo; es decir, los autores no han recibido «beneficios en dinero, bienes, hospitalidad o subsidios» de fuente alguna que tenga un interés particular en los resultados de la investigación.

REFERENCIAS BIBLIOGRÁFICAS

- Jennette JC, Nachman PH. ANCA glomerulonephritis and vasculitis. *Clin J Am Soc Nephrol*. 2017;12:1680-1691.
- Bosch X, Guilabert A, Font J. Antineutrophil cytoplasmic antibodies. *Lancet*. 2006;368:404-18.
- Jennette JC, Falk RJ, Bacon PA, Basu N, Cid MC, Ferrario F, et al. 2012 revised International Chapel Hill Consensus Conference Nomenclature of Vasculitides. *Arthritis Rheum*. 2013;65:1-11.
- Finkelman JD, Merkel PA, Schroeder D, Hoffman GS, Spiera R, St Clair EW, et al. Antiproteinase 3 antineutrophil cytoplasmic antibodies and disease activity in Wegener granulomatosis. *Ann Intern Med*. 2007;147:611-9.
- Koh JH, Kemna MJ, Cohen Tervaert JW, Kim WU. Editorial: Can an increase in antineutrophil cytoplasmic autoantibody titer predict relapses in antineutrophil cytoplasmic antibody-associated vasculitis? *Arthritis Rheumatol*. 2016;68:1571-3.
- Ntatsaki E, Carruthers D, Chakravarty K, D'Cruz D, Harper L, Jayne D, et al. BSR and BHRP guideline for the management of adults with ANCA-associated vasculitis. *Rheumatology (Oxford)*. 2014;53:2306-9.
- Mahr A, Batteux F, Tubiana S, Goulvestre C, Wolff M, Papo T, et al. Brief report: prevalence of antineutrophil cytoplasmic antibodies in infective endocarditis. *Arthritis Rheumatol*. 2014;66:1672-7.
- Subra JF, Michelet C, Laporte J, Carrere F, Reboul P, Cartier F, et al. The presence of cytoplasmic antineutrophil cytoplasmic antibodies (C-ANCA) in the course of subacute bacterial endocarditis with glomerular involvement, coincidence or association? *Clin Nephrol*. 1998;49:15-8.
- Konstantinov KN, Emil SN, Barry M, Kellie S, Tzamaloukas AH. Glomerular disease in patients with infectious processes developing antineutrophil cytoplasmic antibodies. *ISRN Nephrol*. 2013;2013:324315.
- Arias-Loste MT, Bonilla G, Moraleja I, Mahler M, Mieses MA, Castro B, et al. Presence of anti-proteinase 3 antineutrophil cytoplasmic antibodies (anti-PR3 ANCA) as serologic markers in inflammatory bowel disease. *Clin Rev Allergy Immunol*. 2013;45:109-16.
- Stinton LM, Bentow C, Mahler M, Norman GL, Eksteen B, Mason AL, et al. PR3-ANCA: a promising biomarker in primary sclerosing cholangitis (PSC). *PLoS One*. 2014;9:e112877.
- Granero Castro P, Fernández Arias S, Moreno Gijón M, Álvarez Martínez P, Granero Trancón J, Álvarez Pérez JA, et al. Emergency surgery in chronic intestinal pseudo-obstruction due to mitochondrial neurogastrointestinal encephalomyopathy: case reports. *Int Arch Med*. 2010;3:35.
- Haffner D, Schindera F, Aschoff A, Matthias S, Waldherr R, Schärer K. The clinical spectrum of shunt nephritis. *Nephrol Dial Transplant*. 1997;12:1143-8.
- Sethi S, Fervenza FC. Membranoproliferative glomerulonephritis: pathogenetic heterogeneity and proposal for a new classification. *Semin Nephrol*. 2011;31:341-8.

15. Babigumira M, Huang B, Werner S, Qunibi W. Delayed manifestation of shunt nephritis: A case report and review of the literature. *Case Rep Nephrol.* 2017;2017:1867349.
16. Okada M, Sato M, Ogura M, Kamei K, Matsuoka K, Ito S. Central venous catheter infection-related glomerulonephritis under long-term parenteral nutrition: a report of two cases. *BMC Res Notes.* 2016;9:196.
17. Cornér A, Kaartinen K, Aaltonen S, Räisänen-Sokolowski A, Helin H, Honkanen E. Membranoproliferative glomerulonephritis complicating. *Clin Kidney J.* 2013;6:35-9.
18. Bonarek H, Bonnet F, Delclaux C, Deminière C, De Précigout V, Aparicio M. Reversal of c-ANCA positive mesangiocapillary glomerulonephritis after removal of an infected cysto-atrial shunt. *Nephrol Dial Transplant.* 1999;14:1771-3.
19. Savige J, Dimech W, Fritzler M, et al. Addendum to the International Consensus Statement on testing and reporting of antineutrophil cytoplasmic antibodies. Quality control guidelines, comments, and recommendations for testing in other autoimmune diseases. *Am J Clin Pathol.* 2003;120:312-8.