

Pérdida precoz del injerto renal en paciente con antecedentes de nefrolitiasis

Elisa Berta Pereira Pérez¹, María José Torres Sánchez¹, Mercedes Caba Molina², Pilar Galindo Sacristán¹, María del Carmen de Gracia Guindo¹, Antonio Osuna Ortega¹

¹Departamento de Nefrología. Hospital Universitario Virgen de las Nieves. Granada

²Departamento de Anatomía Patológica. Hospital Universitario San Cecilio. Granada

NefroPlus 2020;12(2):74-78

© 2020 Sociedad Española de Nefrología. Servicios de edición de Elsevier España S.L.U.

El planteamiento inicial de este caso clínico cerrado y los comentarios de los lectores pueden consultarse en la dirección:

<https://www.revistanefrologia.com/es-caso-cerrado-9>

INTRODUCCIÓN

La urolitiasis es un proceso patológico común con una incidencia del 0,5-1% y una prevalencia del 5-10% con diferencias raciales y geográficas¹. El riesgo de nefrolitiasis depende de la composición de la orina, que puede verse afectada por algunas enfermedades y hábitos del paciente.

Existen diferentes teorías sobre la formación de cálculos y los diferentes tipos de litiasis pueden tener diferentes eventos iniciadores².

Entre las posibles causas de esta patología, nos encontramos con la hiperoxaluria. Se trata de la eliminación urinaria de oxalato superior a 45 mg/día/1,73 m² y, con frecuencia, superior a 80 mg/día/1,73 m². Existen diferentes tipos; entre ellos, la hiperoxaluria primaria (HOP) es el resultado de defectos genéticos bioquímicos del metabolismo del oxalato en el hígado. A su vez, el tipo I se debe al déficit de la alanina glioxilato aminotransferasa. Se caracteriza por litiasis recurrentes, nefrocalcinosis, depósitos sistémicos de oxalato y enfermedad renal crónica. La HOP de los tipos II y III se produce por déficit de la enzima D-glicérico deshidrogenasa³ y de la enzima mitocondrial 4-hidroxi-oxoglutarato aldolasa⁴, respectivamente.

En el caso de la hipercalciuria, hay que descartar la hipercalcemia, en especial por el hiperparatiroidismo primario. Cuando la calcemia es normal, se considera una hipercalciuria idiopática,

si bien antes hay que descartar tubulopatías de origen genético u otras causas, como la depleción de fosfato, la diabetes mellitus, la artritis reumatoide juvenil y el uso de fármacos, como la furosemida.

En la hiperuricosuria, al igual que en la hipercalciuria, deben considerarse los niveles plasmáticos de ácido úrico para distinguir los estados en los que existe sobreproducción de ácido úrico o disminución de su reabsorción tubular.

La cistinuria se trata de una tubulopatía consistente en un defecto de la reabsorción proximal de los aminoácidos cistina, lisina y ornitina. Se observa un defecto de transporte similar en el intestino³.

En cuanto a la hipocitraturia, se producen litiasis dado que el citrato actúa inhibiendo la formación de cálculos de oxalato y fosfato de calcio, por lo que disminuye la saturación de estos al unir calcio y formar complejos solubles con este o retrasa la nucleación y crecimiento de los cristales. La causa más frecuente es la idiopática, que se relaciona con deficiencias congénitas de las enzimas que regulan el metabolismo renal del citrato⁴.

Lo mismo ocurre con la hipomagnesuria, al tratarse el magnesio de un inhibidor de la cristalización, que forma complejos con el oxalato, con lo que se reduce la supersaturación del oxalato cálcico³.

CASO CLÍNICO

Presentamos el caso de una mujer de 32 años con antecedentes personales de hipertensión arterial e hipertensión intracraneal idiopática. Es intervenida a los 5 años por un cálculo coraliforme en el riñón izquierdo. Posteriormente requiere litotricia y colocación de catéter doble J debido a la persistencia de los episodios de urolitiasis. En los estudios metabólicos resalta la presencia de hiperoxaluria e hipocitraturia. La cistouretrografía miccional seriada es normal.

Correspondencia: Elisa Berta Pereira Pérez

Departamento de Nefrología.

Hospital Universitario Virgen de las Nieves.

Av. de las Fuerzas Armadas, 2, 18014 Granada.

elisapereirap@gmail.com

Revisión por expertos bajo la responsabilidad de la Sociedad Española de Nefrología.

Tras 11 años de tratamiento conservador, a los 16 años se le realiza nefrectomía del riñón izquierdo por litiasis coraliforme e infecciones del tracto urinario de repetición. A pesar de todo, continúa con seguimiento periódico por parte de Urología por cólicos renales derechos e infecciones urinarias.

En la tomografía computarizada del riñón derecho se objetiva microlitiasis en los grupos caliciales superior y medio, y litiasis de 12 mm de diámetro en el grupo calicial inferior no obstructivas (fig. 1).

A los 29 años, tras la progresión de la enfermedad renal, inicia el programa de hemodiálisis. Tres años después recibe un trasplante renal.

Durante el ingreso presenta función retardada del injerto, sin normalización del filtrado glomerular. Recibe el alta con valores de creatinina sérica de 4,9 mg/dl que se mantienen en torno a 5,4 mg/dl en las revisiones posteriores en consulta. En cambio, el riñón paralelo presenta una evolución favorable y mantiene cifras de creatinina sérica en torno a 1,4 mg/dl.

Ante la ausencia de normalización de la función renal se realiza una biopsia del injerto que pone de manifiesto la presencia de extensos depósitos intratubulares de cristales birrefringentes, posiblemente de oxalato, y fibrosis intersticial moderada (figs. 2-4).

En la ecografía del injerto se observan litiasis en prácticamente todos los grupos caliciales; la mayor de ellas tiene unos 9 mm (fig. 5).

En el sedimento urinario se vuelven a observar abundantes cristales de oxalato cálcico. La composición del cálculo urinario es de oxalato cálcico monohidratado (whewelita) y un pH de 6,5. En el análisis de orina de 24 horas se encuentra disminu-

ción de la reabsorción tubular de fosfato, de la excreción de citrato y magnesio. El resto de los estudios de litiasis renales son normales.

Ante estos resultados, se inicia tratamiento con bicarbonato sódico, citrato potásico, magnesio oral, piridoxina y recomendaciones dietéticas dirigidas, y en controles posteriores se observa la persistencia de las mismas alteraciones.

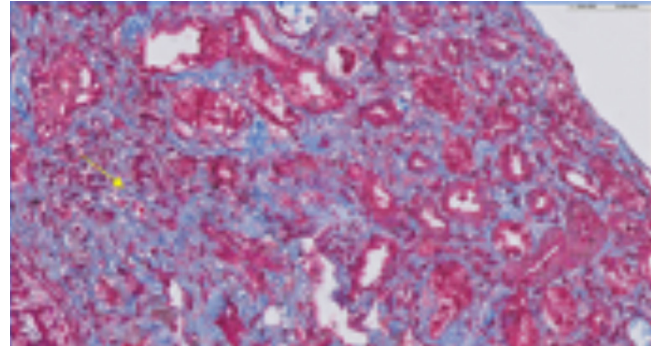


Figura 2. Tricrómico de Masson (×40). Áreas de fibrosis.

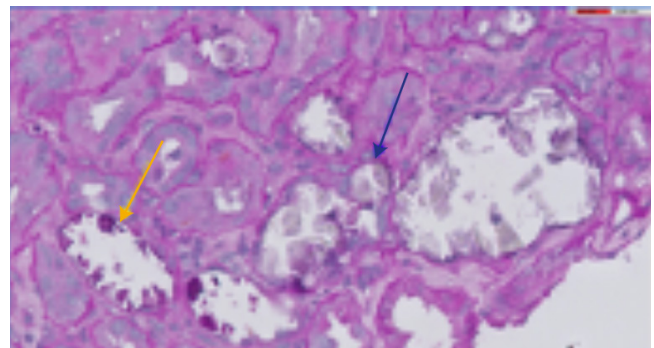


Figura 3. Ácido periódico de Schiff (×60). La flecha azul señala los cristales de oxalato. La flecha amarilla indica calcificación intratubular.

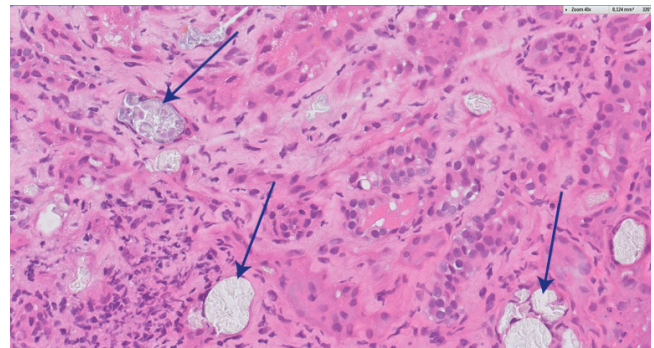


Figura 4. Hematoxilina-eosina (×40). Las flechas muestran los cristales de oxalato intratubulares.

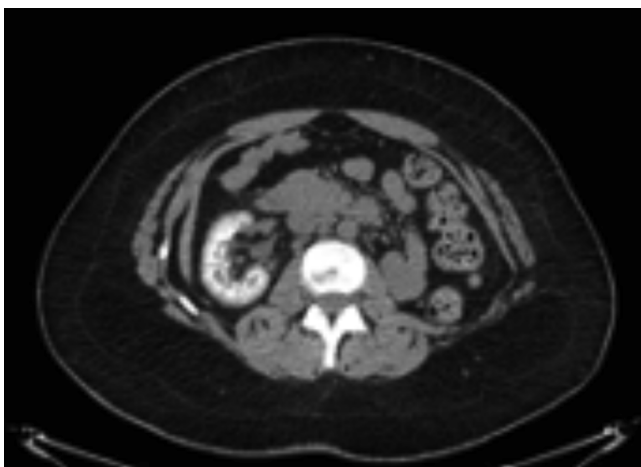


Figura 1. Tomografía computarizada del riñón derecho con litiasis en los grupos caliciales superior, medio e inferior no obstructivas.

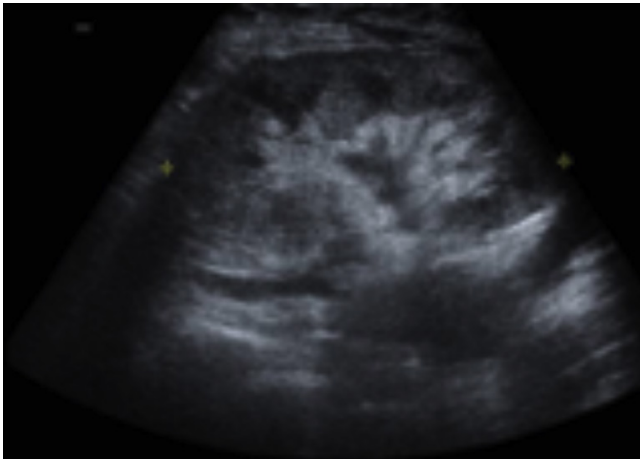


Figura 5. Ecografía del injerto con litiasis en todos los grupos caliciales.

Finalmente, ante la mala evolución de la función renal, la paciente reinicia hemodiálisis 9 meses tras el trasplante renal y se realiza el estudio genético, donde se describe: homocigosis para la variante patogénica c.614C>T en el gen *AGXT*, asociado a la hiperoxaluria primaria.

El estudio familiar concluye que la madre y el hermano son portadores y su hermana está afectada por esta enfermedad.

Tras una valoración multidisciplinaria junto a Urología y Hepatología, se acuerda la inclusión en lista de espera de trasplante hepático y de manera secuencial el retrasplante renal cuando los niveles séricos de oxalato, que tras el trasplante hepático procederían mayoritariamente de depósitos tisulares, se hayan mantenido en un rango fiable para aceptar un segundo trasplante renal.

Tras 8 meses desde el reinicio de la hemodiálisis, la paciente recibe un trasplante hepático ortotópico sin complicaciones importantes en el posoperatorio inmediato, así como pauta de inmunosupresión de protección renal con tacrolimús y ácido micofenólico. Mientras, continúa recibiendo terapia renal sustitutiva, con seguimiento estrecho de los niveles de oxalato sérico hasta comprobar un rango seguro de manera sostenida (fig. 6).

Finalmente recibe un segundo trasplante renal 15 meses tras el hepático de una asistolia de tipo Maastricht III y comparte 5 identidades con el donante.

DISCUSIÓN

La incidencia y la prevalencia de las litiasis renales son elevadas en la población, así como la tasa de recurrencia, que es de hasta el 13% durante el primero año, el 35% a los 5 años y el 50% a los 10 años. Por tanto, debemos considerar la litiasis renal como una enfermedad crónica, con un elevado gasto sanitario en asistencia, tratamiento y seguimiento⁵. Así, la litiasis renal es causa considerable de morbilidad debido al dolor, hematuria o

infección que puede originar la eliminación de un cálculo. No obstante, la mortalidad general por litiasis renal es rara en la actualidad⁴.

En los pacientes que presentan litiasis a corta edad, se debe realizar un estudio más amplio para descartar otras posibles causas de litiasis, como puede ser la hiperoxalosis primaria. Esta enfermedad se debe a un trastorno metabólico hereditario autosómico recesivo del metabolismo del glioxalato, donde se ocasiona una sobreproducción hepática de oxalato que no es metabolizada y se elimina por vía renal, por lo que el riñón es el primer órgano afectado y da lugar a la aparición de litiasis de repetición, nefrocalcinosis e insuficiencia renal precoz^{6,7}. Con la progresión de la insuficiencia renal, especialmente en pacientes que reciben hemodiálisis, el oxalato cálcico se deposita masivamente en los tejidos, lo cual se conoce como oxalosis. La hiperoxalosis primaria es una enfermedad poco frecuente que tiene una prevalencia estimada de 1-3 por millón de población y una tasa de incidencia de, aproximadamente, 1:100.000 nacidos vivos^{6,8}. Afecta a menos del 1% de la población pediátrica con enfermedad renal terminal y es más frecuente en poblaciones donde la consanguinidad es mayor. Por ello, debe sospecharse cuando existen litiasis de repetición en edad temprana. En muchas ocasiones (30-60% según algunas series)⁸, como en el caso de nuestra paciente, el diagnóstico de HOP se establece tras la recidiva de depósitos de oxalatos en el trasplante renal y aún es más doloroso cuando la donación es de paciente vivo. Hay variantes menos agresivas que se diagnostican en la edad adulta por la presencia de litiasis y/o nefrocalcinosis, y que cursan con una supervivencia más prolongada que los casos de inicio en edad infantil. Por ello, es adecuado realizar una historia familiar meticulosa⁶.

Las manifestaciones clínicas que se presentan son la aparición de nefrolitiasis recidivante, nefrocalcinosis, hematuria, infecciones urinarias e insuficiencia renal de rápida evolución. Conviene destacar que la nefrocalcinosis es característica y que aparece acompañando a la nefrolitiasis o bien de forma aislada⁷. En el caso de nuestra paciente, la aparición de síntomas litiasicos en edad pediátrica nos debería haber puesto sobre aviso para descartar esta enfermedad.

Cuando el filtrado glomerular baja de 30-40 ml/min/1,73 m², la combinación de superproducción de oxalato y reducción de excreción urinaria de oxalato hace que existan depósitos tisulares de oxalato que suelen ser más tardíos, pero suelen afectar a diferentes órganos, por lo que es conveniente investigar en corazón (ECG y ecocardiograma), vasos sanguíneos, fondo de ojo y esqueleto^{6,7}. La tomografía computarizada puede ser de gran ayuda para evaluar la extensión de las calcificaciones y depósitos tisulares de oxalato.

El diagnóstico diferencial en el momento de la aparición de la enfermedad renal crónica debería incluir diferentes patologías que conllevan la existencia de litiasis⁶:

- Hiperoxaluria primaria, tras descartar las posibles causas de hiperoxaluria secundaria que, al parecer, no existían en la paciente.

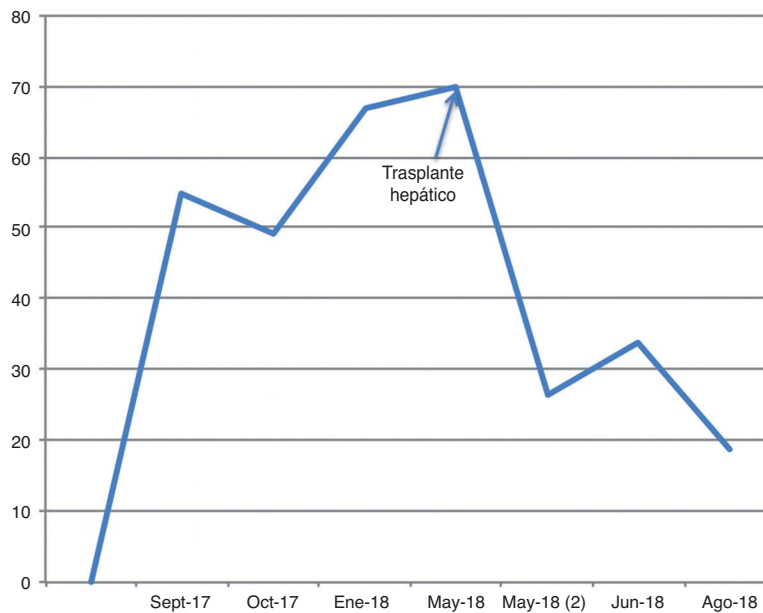

Figura 6. En la gráfica se objetiva la importante disminución de la oxalemia (µmol/l) tras el trasplante hepático.

- Litiasis metabólicas: determinar la existencia de hipercalcemia (> 4 mg/kg/día sin hipercalcemia o filtrado glomerular > 0,15 mg/dl); hipocitraturia (< 300 mg/24 h o filtrado glomerular < 0,17 mg/dl) e hiperuricosuria (> 750-800 mg/24 h o filtrado glomerular > 0,45 mg/dl). No cursan con nefrocalcinosis ni desarrollan insuficiencia renal precoz.
- Estados hipercalcémicos: sarcoidosis, hiperparatiroidismo primario, hipervitaminosis D, síndrome de leche y alcalinos. Pueden cursar con litiasis y nefrocalcinosis, pero la existencia de hipercalcemia descartaría la HOP.
- Acidosis renal tubular de tipo 1: pueden desarrollar litiasis y nefrocalcinosis si cursan con hipercalcemia. En estos casos se detecta acidosis metabólica hiperclorémica, pero la hipopotasemia y el desarrollo de insuficiencia renal son raros.
- Cistinuria: cristales hexagonales característicos en el sedimento, menos radiopacos, no desarrollan nefrocalcinosis y la presentación de enfermedad renal avanzada o terminal es rara.

En el caso de HOP, la excreción urinaria de oxalato suele ser > 45 mg/día/1,73 m² y con frecuencia > 80 mg/día/1,73 m², que la diferencia de las causas secundarias, donde la excreción urinaria de oxalato es menor^{6,7}. La concentración plasmática de oxalato permanece normal siempre que la tasa de filtración glomerular sea superior a 40 ml/min/1,73 m^{2,7}. Las mediciones de oxalato en orina pueden ser falsamente bajas en pacientes con insuficiencia renal y enfermedad progresiva, y, por ello, el aumento de las concentraciones plasmáticas de oxalato y glicolato pueden ayudar a respaldar el diagnóstico en pacientes con un filtrado glomerular < 30 ml/min/1,73 m^{2,7}.

El factor de riesgo para padecer la litiasis renal que nos podría haber hecho sospechar esta entidad fue la hipocitraturia, ya que

el citrato es el principal inhibidor de la cristalización urinaria. La hipomagnesuria, que se debe al papel protector del magnesio que ejerce al formar complejos con oxalatos, disminuye el oxalato libre capaz de unirse al calcio⁴.

Una vez estudiadas las causas de los episodios de litiasis renal de la paciente del caso expuesto, el siguiente paso fue emplear un tratamiento dirigido. En el caso de la hipocitraturia, se mejora incrementando la ingesta de agua y de cítricos, y reduciendo la ingesta de proteínas de origen animal y sal. Además, se trata con citrato potásico oral, que se emplea en nuestro caso³. Se administra, a su vez, magnesio oral por la hipomagnesuria presentada.

En los pacientes con litiasis renal por hiperoxaluria, se sabe que el inicio del tratamiento médico tan pronto como sea posible prolonga la función renal, retrasa la enfermedad renal crónica terminal y minimiza potencialmente las secuelas extrarrenales. El tratamiento médico se centra en la reducción de la saturación de oxalato de calcio en la orina y la producción de oxalato, minimizando de este modo los depósitos de oxalato renal y retrasando la progresión del daño renal⁷. Se debe aumentar la ingesta de líquidos y emplear inhibidores urinarios de la cristalización; la ingesta líquida debe exceder de 3 l/día y el pH urinario debe mantenerse entre 6,2 y 6,8. Estas medidas generales son aplicables a todos los estadios hiperoxalúricos y su eficacia dependerá de la magnitud del problema⁸. A su vez, se pueden emplear diuréticos tiazídicos e inhibidores urinarios de la cristalización, como son el citrato, el ortofosfato o el gluconato de magnesio, también administrado a nuestra paciente. Reducir la ingesta de oxalato también es recomendable, aunque poco útil en la HOP, donde la fuente endógena de oxalato prevalece.

Debe evitarse restringir la ingesta cálcica, ya que, a consecuencia de ello, aumenta la absorción intestinal de oxalato⁹. En general, en la HOP el tratamiento es decepcionante, aunque en algunos enfermos el uso de piridoxina reduce la oxaluria³; este fármaco también se utiliza en nuestra paciente. La terapia con piridoxina se continúa indefinidamente o hasta que se realiza el trasplante hepático⁷.

Una vez que la insuficiencia renal está establecida en estos pacientes, todas estas medidas suelen ser ineficaces y debe planificarse el tratamiento renal sustitutivo con diálisis y la inclusión del paciente lo antes posible en un programa de trasplante hepático y renal, pasos que seguimos en el caso expuesto. Es importante señalar que tanto la hemodiálisis como la diálisis peritoneal no son capaces de eliminar el oxalato generado por el organismo y este excedente se acumula en los tejidos.

El diagnóstico definitivo se realiza mediante estudio genético que nos tipificará la variante mutacional: en la HOP de tipo I se detecta la mutación en el gen de la alanina glioxilato aminotransferasa (*AGXT*)⁷. Dado que solamente se requiere ADN de sangre periférica, el estudio de las mutaciones comunes se ha convertido en el siguiente escalón diagnóstico, una vez constatada la hiperoxaluria. La secuenciación de genes completos detectará mutaciones de la alanina glioxilato aminotransferasa (*AGT*) en casi todos los pacientes con HOP de tipo I (hasta en el 98%) y debe realizarse si existe un alto índice clínico de sospecha y no se identifica una mutación mediante el análisis de mutaciones dirigidas⁷. La actividad enzimática de la *AGT* en el tejido hepático puede ser de ayuda si el estudio genético no es esclarecedor^{6,7}. El consejo genético y el diagnóstico prenatal mediante el análisis mutacional de los padres son recomendaciones pertinentes⁶. El estudio histológico que demuestre la presencia de cristales de oxalato, especialmente en la biopsia renal, igualmente puede ser de utilidad en casos dudosos^{6,7}.

El trasplante hepático es la opción terapéutica de elección para corregir la enfermedad de base, la HOP. Hasta la fecha, la mayoría de los trasplantes hepáticos se han efectuado de forma simultánea o sucesiva al trasplante renal⁹.

Es importante recordar que en los pacientes con HOP existe contraindicación absoluta para la donación de vivo, ya que el receptor presenta alto riesgo de recidiva agresiva en el injerto, como ocurrió en nuestra paciente¹⁰.

CONCLUSIONES

Es relevante evaluar a los pacientes con litiasis recurrentes de forma estrecha, ya que el diagnóstico precoz de los trastornos metabólicos significa que se puede iniciar un control adecuado¹¹.

Dado que la mayoría de las anomalías metabólicas causantes de cálculos tienen un origen genético, la predisposición litiásica dura toda la vida. Por tanto, debe intentarse un control dietético y reservar el tratamiento farmacológico para los casos complicados³.

Aunque se trate de una patología muy frecuente, presenta escasa mortalidad en la actualidad y, por tanto, pudiera parecer poco relevante a la hora de enfrentarnos a un paciente en la práctica clínica. Sin embargo, con el caso expuesto queremos resaltar que debe tenerse muy en cuenta, ya que el desenlace puede ser mortal y afectar, en gran medida, a la calidad de vida del paciente y a la de su familia.

Conflicto de intereses:

Los Dres. Elisa Berta Pereira Pérez, María José Torres Sánchez, Mercedes Caba Molina, Pilar Galindo Sacristán, María del Carmen de Gracia Guindo y Antonio Osuna Ortega declaran que no tienen conflictos de interés.

REFERENCIAS BIBLIOGRÁFICAS

1. Arrabal-Polo MA, Arrabal-Martín M, Haro-Muñoz T, Poyatos-Andújar A, Paleaeo-Yago F, Zuluaga-Gómez A. Biochemical determinants of severe lithogenic activity in patients with idiopathic calcium nephrolithiasis. *Urology*. 2012;79:48-54.
2. Curhan G, Aronson M, Preminger G. Diagnosis and acute management of suspected nephrolithiasis in adults. En: Post TW, ed. *UpToDate*. Waltham, MA: UpToDate Inc. <http://www.uptodate.com> (acceso: 7 de agosto de 2020).
3. García Nieto VM, Luis Yanes MI. Litiasis renal. En: Lorenzo Sellarés V, López Gómez JM, eds. *Nefrología al día*. 1.ª ed. Barcelona: Euro-medice Ediciones Médicas; 2010. p. 133-47.
4. González G. Litiasis renal: estudio y manejo endocrinológico. *Rev Med Clin Condes*. 2013;24:798-803.
5. Pieras E, Ruiz J, Vicens A, Frontera G, Grases F, Pizá P. Análisis multivariante de factores predictivos de evolución en litiasis renal. *Actas Urol Esp*. 2012;36:346-351.
6. Lorenzo V, Torres A, Salido E. Hiperoxaluria primaria. En: Lorenzo V, López Gómez JM, eds. *Nefrología al día*. <https://www.nefrologiaaldia.org/es-articulo-hiperoxaluria-primaria-95>.
7. Niaudet P, Mattoo TK, Kim MS. Primary hyperoxaluria. *UpToDate* Inc. <http://www.uptodate.com> (acceso: 7 de agosto de 2020).
8. Lorenzo V, Torres A, Salido E. Hiperoxaluria primaria. *Nefrología*. 2014;34:398-412.
9. Lorenzo V, Torres A. Diagnóstico y tratamiento de la hiperoxaluria primaria. *Nefrología*. 1996;16:119-127.
10. Andrés A. Indicaciones y contraindicaciones de la donación renal de vivo. *Nefrología*. 2010;30:30-8.
11. Arrabal-Polo MA, Arrabal-Martín M, Arias-Santiago S, Garrido-Gómez J, Poyatos-Andújar A, Zuluaga-Gómez A. Importance of citrate and the calcium: citrate ratio in patients with calcium renal lithiasis and severe lithofenesis. *BJU International*. 2012;111:622-7.