

Teriparatida en paciente trasplantada de riñón y páncreas con alto riesgo de fractura evaluada con tomografía periférica ósea de alta resolución: caso clínico

Luis Roberto León

d.Institute-ITAC. Buenos Aires. Argentina

NefroPlus 2020;12(1):70-74

© 2020 Sociedad Española de Nefrología. Servicios de edición de Elsevier España S.L.U.

RESUMEN

Se presenta el caso de una paciente con trasplante simultáneo de riñón y páncreas con alto riesgo de fractura, en que la deficiencia de parathormona (PTH) se consideraba el principal factor patogénico para mantener el remodelado óseo normal. Se planteó el uso de teriparatida (parathormona sintética 1-34) subcutánea y como método complementario de medición anterior y posterior al tratamiento, la tomografía computarizada periférica ósea de alta resolución de radio y tibia.

Palabras clave: Trasplante de riñón y páncreas. Teriparatida. Tomografía computarizada periférica ósea de alta resolución de radio y tibia.

INTRODUCCIÓN

Los pacientes diabéticos de tipo 1 presentan habitualmente riesgo de fractura por fragilidad ósea. Después de un trasplante de riñón y páncreas, el riesgo aumenta. La teriparatida (parathormona [PTH] 1-34) puede considerarse un tratamiento alternativo en pacientes trasplantados con PTH disminuida y reducción de la masa ósea. Mediante tomografía computarizada periférica de alta resolución (HR-pQCT) se puede evaluar la microarquitectura ósea al analizar la densidad volumétrica de regiones corticales y trabeculares por separado, lo que permite la cuantificación de estas.

CASO CLÍNICO

Paciente de 34 años, diabética de tipo 1, hipotiroidea con complicaciones asociadas por su diabetes (neuropatía, retinopatía, vejiga neurógena y disautonomía). En julio de 2010 recibió un trasplante de páncreas aislado con derivación vesical. Se realizó inducción con timoglobulina y mantenimiento con tacrólimus,

micofenolato sódico y metilprednisolona. A los 12 meses se produjo rechazo mixto grave y presentó anticuerpos específicos del donante *de novo* con altos títulos sin respuesta al tratamiento con plasmaféresis, inmunoglobulina por vía intravenosa (IgIV) a altas dosis, rituximab y bortezomib, con pérdida del injerto.

La paciente evolucionó con disfunción renal y proteinuria, motivo por el cual recibió trasplante simultáneo de riñón y páncreas en 2013. Se realizó inducción con timoglobulina e IgIV (hipersensibilizada con anticuerpos preformados en altos títulos), asociada con corticoides, tacrólimus y micofenolato sódico.

Evolucionó favorablemente y mantuvo la función renal y pancreática en niveles normales. Otros antecedentes: hipotiroidea en tratamiento, premenopáusica, sin hábitos tóxicos y con una actividad física moderada. El índice de masa corporal era 22,5 kg/m².

La paciente presentaba parámetros de bajo remodelado óseo (persistencia de PTH intacta, fosfatasa alcalina total y ósea bajas) y sufrió fracturas costal derecha (2014), pélvica y de la muñeca derecha (2016). Los parámetros bioquímicos basales se presentan en la tabla 1. El control densitométrico con parámetros de baja masa ósea en columna y cadera se presenta en la tabla 2. No se pusieron de manifiesto fracturas vertebrales en los estudios radiológicos ni calcificaciones periféricas mediante puntuación de la evaluación (Adragao y Kauppila) ni valvulares en el ecocardiograma.

Correspondencia: Luis Roberto León

Lafinur, 3222, Caba, Buenos Aires, Argentina
lleon@intramed.net

Revisión por expertos bajo la responsabilidad de la Sociedad Española de Nefrología.

Tabla 1. Parámetros bioquímicos

	Basal	12 meses	18 meses	Valores de referencia
Creatinina (mg/dl)	1	0,85	0,85	0,6-1,10
Proteinuria (g/24 h)	0	0	0	0-0,14
Calcio iónico (mmol/l)	3,8	3,9	3,9	3,8-5
Fosfato (mg/dl)	3,95	3,4	3,5	2,3-4,7
Magnesio (mEq/l)	1,67	1,71	1,6	1,3-2,10
Fosfatasa alcalina total (UI/l)	147	179	167	Hasta 240
Fosfatasa alcalina ósea (UI/l)	8,5	16,64	26,8	40-150
PTH (pg/ml)	13	42	68	15-65
25-OHD (ng/ml)	30	35	30	7-53 (verano)
Osteocalcina (ng/ml)	16	20	36,4	11-43 (premenopáusica)
Telopéptido C plasmático (ng/ml)	0,441	0,443	0,385	0,30-0,57 (premenopáusica)
Colesterol (mg/dl)	167	189	159	Hasta 200
Calciuria (mg/día)	110	120	110	100-300

Cau/creat u: 0,17 (VN hasta 0,25 mg/mg).

25-OHD: 25-hidroxicolecalciferol; Cau/creat u: calciuria/creatininuria; PTH: parathormona; VN: valores normales.

Se realizó estudio basal pretratamiento con tomografía ósea de alta resolución de radio y tibia distal (HR-pQCT) en el Instituto de Investigaciones Médicas (IDIM), de Buenos Aires, Argentina, en que se compararon los resultados obtenidos con los de un grupo de mujeres premenopáusicas (tabla 3 y fig. 1).

En ambas regiones estudiadas se observó una grave afección de la microarquitectura ósea trabecular, a expensas de menor número y grosor de las trabéculas. El tramado trabecular se presentaba muy heterogéneo. El sector cortical estaba preservado tanto en densidad como en espesor.

Debido al alto riesgo de fractura, al dolor óseo (baja masa ósea por densitometría y alteración de microarquitectura)

con parámetros de enfermedad de bajo recambio, a los antecedentes de diabetes y al uso de esteroides más inhibidores de la calcineurina, se indicó tratamiento con teriparatida (análogo de PTH) en dosis de 20 µg/día subcutánea durante 18 meses. La paciente no presentó efectos secundarios y durante esos meses se realizaron controles bioquímicos: urea, creatinina, calcio iónico, fosfato, magnesio, ácido úrico, colesterol, 25-hidroxicolecalciferol, calcio urinario, fosfatasa alcalina total, fosfatasa alcalina ósea, osteocalcina, telopéptido C plasmático, calciuria durante 24 horas y PTH intacta (PTHi). Se agregó al tratamiento corrección con provitamina D (manteniendo niveles superiores a 30 ng) y calcio por vía oral más suplementación con alimentos ricos en calcio y proteínas.

Tabla 2. Densitometrías

Sitio	Área	Basal		18 meses	
		Puntuación t	Puntuación z	Puntuación t	Puntuación z
L2-L4	Columna AP	-2	-1,6	-2	-1,6
Cuello	Fémur derecho	-3,2	-2,9	-2,6	-2,4
Total	Fémur izquierdo	-3,4	-3,1	-2,9	-2,7

Tabla 3. HR-pQCT (equipo Xtreme-CT): valores basales y a los 18 meses

Parámetros densitométricos (radio distal)	Paciente (basal)	Paciente (postratamiento, a los 18 meses)	Referencia de pacientes sanas premenopáusicas*
Densidad total (mg Ha/cm ³)	265,9	274,9	330 ± 57
Densidad trabecular (mg Ha/cm ³)	68,5	74,6	160 ± 33
Densidad cortical (mg Ha/cm ³)	909,9	894,4	904 ± 44
Parámetros estructurales			
Volumen óseo trabecular (%)	5,7	6,2	13,40 ± 2,80
Número de trabéculas (1/mm)	1,17	1,19	1,71 ± 0,22
Grosor trabecular (mm)	0,05	0,05	0,08 ± 0,01
Separación trabecular (mm)	0,81	0,79	0,52 ± 0,09
Heterogeneidad del tramado (mm)	0,37	0,35	0,21 ± 0,06
Grosor cortical (mm)	0,74	0,75	0,80 ± 0,15
Parámetros densitométricos (tibia distal)			
Densidad total (mg Ha/cm ³)	225,3	229,8	318 ± 50
Densidad trabecular (mg Ha/cm ³)	70,6	69,7	169 ± 34
Densidad cortical (mg Ha/cm ³)	928,5	914,1	928 ± 32
Parámetros estructurales			
Volumen óseo trabecular (%)	5,9	5,8	14,10 ± 2,80
Número de trabéculas (1/mm)	1,07	1,05	1,60 ± 0,24
Grosor trabecular (mm)	0,06	0,06	0,09 ± 0,02
Separación trabecular (mm)	0,88	0,89	0,55 ± 0,10
Heterogeneidad del tramado (mm)	0,7	0,75	0,24 ± 0,05
Grosor cortical (mm)	1,04	1,06	1,23 ± 0,19

Ha: hidroxipatita.

*Datos extraídos de Boutroy et al¹. Reproducidos y traducidos con permiso de Oxford University Press en representación de The Endocrine Society. OUP y The Endocrine Society no se hacen responsables en ningún caso de la precisión de la traducción. El titular de la licencia es el único responsable de la traducción en esta publicación.

La evolución después de 18 meses de tratamiento mostró unos parámetros bioquímicos en que se observó aumento de fosfatasa alcalina ósea, osteocalcina (parámetros de formación ósea) y leve de PTHi con parámetros de resorción a niveles normales (v. tabla 1). La densitometría se presenta en la tabla 2. No se observaron calcificaciones. Se realizó HR-pQCT (tabla 3 y fig. 2).

Al comparar el estudio de los 18 meses con el basal, se observó una ganancia en la densidad y volumen óseo trabecular en el radio a expensas de mayor grosor de las trabéculas (+ 5,6%) y

mayor grosor cortical (+ 4,9%). En la tibia no se observaron cambios considerables. La paciente no volvió a presentar fracturas y decidió prolongar el tratamiento 24 meses.

DISCUSIÓN Y CONCLUSIONES

Los pacientes diabéticos de tipo 1 presentan mayor riesgo de fractura por *fragilidad ósea* a causa de una baja densidad mineral ósea, niveles disminuidos de factor 1 de crecimiento insulinoide (IGF-1), acumulación de productos de glucosilación avanzada, bajo peso y *riesgo de caídas* por deterioro visual, hi-

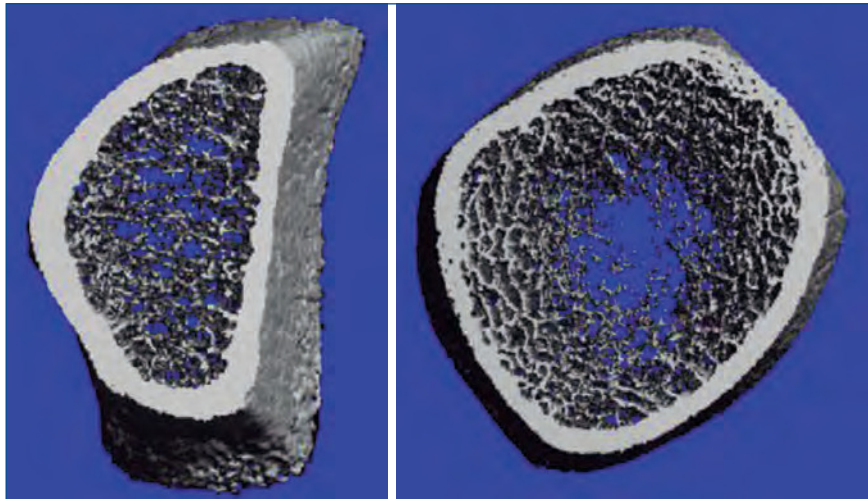


Figura 1. HR-pQCT. Valores basales de radio y tibia.

pogluceemia, neuropatía periférica y amputación². Después de un trasplante de riñón y páncreas, el riesgo de fractura según los datos del United States Renal Data System (USRDS) representa el 4,7%, en comparación con el 5,9% del trasplante renal. La pérdida de masa ósea está vinculada, principalmente, al uso de glucocorticoides, donde la existencia previa de diabetes de tipo 1 *per se* se asocia con enfermedad de bajo recambio óseo, mientras que en otro grupo de pacientes con nefropatía diabética con insuficiencia renal progresiva se presentarían con alto recambio^{2,3}. Chiu et al.⁴ compararon pacientes con diabetes de tipo 1 que recibieron trasplante simultáneo de riñón y páncreas con pacientes con trasplante renal, incluyendo los no diabéticos, y se concluyó que el riesgo de fractura era mayor en el primero, mientras que Nikkel et al.² observaron bajos niveles de hospitalización por fracturas en pacientes con diabetes de tipo 1 posterior al trasplante simultáneo de riñón y páncreas, en comparación con el trasplante renal, particularmente en hombres.

La teriparatida es un fragmento de la PTH natural humana (1-34) que interactúa con el receptor de tipo 1 de la PTH que se localiza principalmente en los osteoblastos y en las células de los túbulos renales. El tratamiento intermitente con teriparatida incrementa el número de osteoblastos y la consiguiente formación de hueso («efecto anabólico»), efecto que es mediado por la disminución de la apoptosis osteoblástica y un aumento de la activación de los osteoblastos y de los preosteoblastos, motivo por el cual se utiliza para el tratamiento de la osteoporosis con alto riesgo de fractura⁵, así como en pacientes con enfermedad renal crónica y trasplantados con enfermedad ósea de bajo recambio⁶. La teriparatida (PTH 1-34) puede ser considerada como un tratamiento alternativo en la enfermedad mineral ósea en pacientes trasplantados con PTH baja y en hipocalcemias refractarias⁵. Se observó por densitometría o absorciometría de rayos X (DXA) en pacientes con enfermedad adinámica una mejora de la densidad de columna lumbar y no del cuello femoral⁷. Además, se pudo observar que la PTHi 1-34 aumenta de 2 a

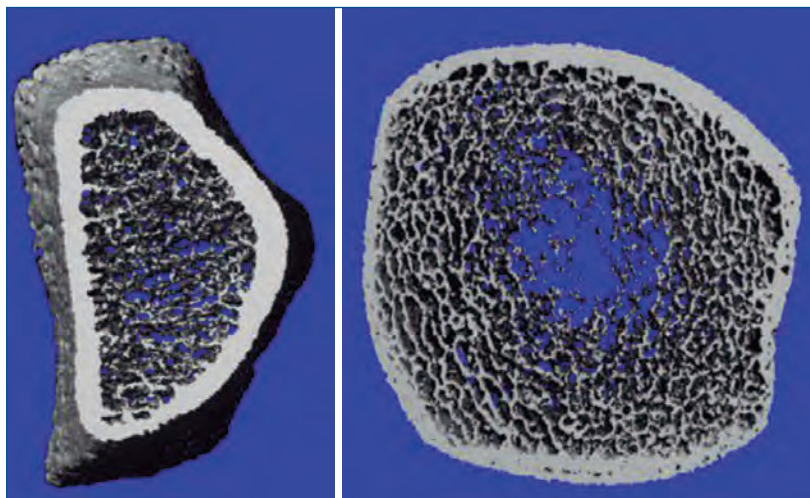


Figura 2. HR-pQCT. Valores a los 18 meses de tratamiento de radio y tibia.

3 veces el número de células T reguladoras (Treg) en seres humanos y ratones, lo que determina un efecto anabólico en el hueso cortical y trabecular⁸. Efectos secundarios fueron hipercalcemia, hiperuricemia e hipotensión⁴.

La técnica de la tomografía periférica de alta resolución de radio y tibia (HR-pQCT), denominada «biopsia virtual», permite evaluar *in vivo* la microarquitectura de los sectores trabecular y cortical del radio y de la tibia de manera precisa y no invasiva con una resolución de 82 µm y se obtienen parámetros volumétricos y estructurales. Es un método muy prometedor para pronosticar mejor el riesgo de fracturas y la medición de la eficacia de los tratamientos antiosteoporóticos, entre otras potenciales aplicaciones clínicas⁹. Se sabe que la DXA es el método de referencia para el diagnóstico de la enfermedad ósea y la evaluación de los efectos del tratamiento. Sin embargo, solo nos proporciona una imagen bidimensional y no permite distinguir entre las regiones óseas corticales y trabeculares. Mediante la tomografía computarizada cuantitativa periférica de alta resolución (HR-pQCT), se puede analizar la microarquitectura ósea. Así, la densidad volumétrica de regiones corticales y trabeculares puede ser analizada por separado

y la microarquitectura ósea ser cuantificada^{10,11}. Mediante estudio prospectivo observacional a partir de HR-pQCT se investigaron los efectos sobre el esqueleto en el primer año del trasplante renal con suspensión temprana de corticoides, y se detectó la preservación de la densidad mineral ósea del esqueleto central, pero con deterioro de hueso periférico cortical y trabecular con reducción de la resistencia ósea directamente asociada con los valores altos (pérdida cortical) y bajos y altos de PTH (pérdida trabecular)¹².

Se presentó el caso de una paciente con trasplante simultáneo de riñón y páncreas con alto riesgo de fractura en que, considerando como factor patogénico principal la deficiencia de PTH para mantener el remodelado óseo normal, se administró teriparatida (PTH sintética 1-34) subcutánea y se obtuvo ganancia de hueso cortical y trabecular cuantificado por tomografía computarizada periférica ósea de alta resolución sin evidencia de fracturas posteriores.

Conflicto de intereses

El Dr. Luis Roberto León declara que no tiene conflictos de interés.

REFERENCIAS BIBLIOGRÁFICAS

1. Boutroy S, Bouxsein ML, Munoz F, Delmas PD. In vivo assessment of trabecular bone microarchitecture by high-resolution peripheral quantitative computed tomography. *J Clin Endocrinol Metab*. 2005;90:6508-15. <https://doi.org/10.1210/jc.2005-1258>.
2. Nikkel LE, Iyer SP, Mohan S, Zhang A, McMahon DJ, Tanriover B, et al. Pancreas-kidney transplantation is associated with reduced fracture risk compared with kidney-alone transplantation in men with type 1 diabetes. *Kidney Int*. 2013;83:471-8.
3. Yves FC, de Fijter JW, Ringers J, Lemkes HHPJ, Hamdy NAT. Long-term follow-up study on bone mineral density and fractures after simultaneous pancreas-kidney transplantation. *Kidney Int*. 2004;66:2070-6.
4. Chiu MY, Sprague SM, Bruce DS, Woodle ES, Thistlethwaite JR, Josephson MA. Analysis of fracture prevalence in kidney-pancreas allograft recipients. *J Am Soc Nephrol*. 1998;9:677-83.
5. Navarro J, Melero M, Díaz C, Pérez Villascastín B. Enfermedad ósea adinámica. *REEMO*. 2001;10:178-9.
6. Nogueira EL, Costa AC, Santana A, Guerra JO, Silva S, Mil-Homens C. Teriparatide efficacy in the treatment of severe hypocalcemia after kidney transplantation in parathyroidectomized patients: A series of five case reports. *Transplantation*. 2011;92:316-20.
7. Cejka D, Kodras K, Bader T, Haas M. Treatment of hemodialysis associated adynamic bone disease with teriparatide (PTH1-34): A pilot study. *Kidney Blood Press Res*. 2010;33:221-6.
8. Yu M, D'Amelio P, Malik TA, Vaccaro CH, Li J-Y, Hsu E, et al. Regulatory T cells are expanded by Teriparatide treatment in humans and mediate intermittent PTH-induced bone anabolism in mice. *EMBO Reports*. 2018;19:156-71.
9. Zanchetta MB. Evaluación de la microarquitectura ósea mediante tomografía computada periférica de alta resolución (HR-pQCT). *Aplicaciones clínicas. Actual Osteol*. 2012;8:2938.
10. Nishiyama KK, Shane E. Clinical imaging of bone microarchitecture with HR-pQCT. *Curr Osteoporos Rep*. 2013;11:147-55.
11. Stein EM, Liu XS, Nickolas TL, Cohen A, Thomas A, Mahon DJ. Abnormal microarchitecture and reduced stiffness at the radius and tibia in postmenopausal women with fractures. *J Bone Miner Res*. 2010;25:2572-81.
12. Iyer SP, Nikkel LE, Nishiyama KK. Kidney transplantation with early corticosteroid withdrawal: paradoxical effects at the central and peripheral skeleton. *J Am Soc Nephrol*. 2014;25:1331-41.