

Nefritis intersticial inmunoalérgica por levetiracetam: una causa poco frecuente de fracaso renal agudo

Laura Muñiz Pacios¹, María Fernández Nieto¹, Teresa Cano Noheda¹,
Miriam López Mateos¹, Elena Sierra Gonzalo², Jesús Benito García¹

¹ Servicio de Nefrología. Hospital Infanta Cristina. Parla, Madrid

² Servicio de Anatomía Patológica. Hospital Infanta Cristina. Parla, Madrid

NefroPlus 2019;11(1):85-87

© 2019 Sociedad Española de Nefrología. Servicios de edición de Elsevier España S.L.U.

RESUMEN

La nefritis intersticial inmunoalérgica secundaria a fármacos es una causa frecuente de fracaso renal agudo. Sin embargo, solo hay descritos 3 casos causados por levetiracetam. Se presenta el caso de un paciente que debutó con una nefritis intersticial inmunoalérgica tras varios meses de tratamiento con levetiracetam y se trató con un ciclo corto de esteroides, con buena respuesta.

Palabras clave: Fracaso renal agudo. Nefritis intersticial. Nefrotoxicidad. Levetiracetam.

INTRODUCCIÓN

La nefritis intersticial inmunoalérgica (NIIA) es una causa frecuente de fracaso renal agudo, y es el origen de hasta una quinta parte de las biopsias renales realizadas por este motivo¹. La etiología más común es la farmacológica, especialmente antiinflamatorios no esteroideos y antibióticos², pero solo hay descritos 3 casos de NIIA secundaria a levetiracetam, que se reducen a 1 si se consideran los confirmados por biopsia renal.

CASO CLÍNICO

Se presenta el caso de un varón de 64 años, con antecedentes de diabetes mellitus bien controlada, sin retinopatía ni microalbuminuria, en tratamiento habitual con metformina y atorvastatina. Además, se diagnostica de un meningioma, y presenta una crisis tónico-clónica secundaria, por lo que inicia tratamiento con levetiracetam. Cinco meses después comienza con un cuadro de malestar general, hiporexia, polidipsia y poliuria sin ningún desencadenante aparente. No toma otros nuevos fármacos, no presenta ingresos, no hay infecciones, no se realizan pruebas con contraste, etc. Su médico de atención primaria le solicita una analítica en la que presenta creatinina 8,1 mg/dl (la

previa, tan solo 1 mes antes, era de 0,94 mg/dl) y acidosis metabólica grave, por lo que se le deriva al hospital.

En los estudios iniciales presenta lactato normal, a pesar del tratamiento con metformina, pero llama la atención un pH en orina elevado. En el hemograma se comprueban eosinófilos en límite alto (600/ μ l). Sedimento con mínima leucocituria, 1-5 hematíes/campo, y proteinuria de 1 g/24 h, no presente en control previo. Ecografía renal normal. Estudio de autoinmunidad y serologías negativos.

Dado el perfil sugerente de NIIA, se sustituye el último fármaco introducido —levetiracetam— por ácido valproico, y se realiza biopsia renal.

En la microscopia óptica se contabilizan 26 glomérulos, 1 esclerosado, el resto con arquitectura conservada. En el intersticio se observa un denso infiltrado inflamatorio difuso (fig. 1), que puntualmente forma agrupaciones, y que está constituido por células mononucleadas, numerosas células plasmáticas, abundantes polimorfonucleares y moderada cantidad de eosinófilos. El infiltrado inflamatorio permea el epitelio tubular, con presencia de células inflamatorias en la luz de los túbulos o tubulitis (fig. 2). Hay un ligero edema intersticial y una leve fibrosis incipiente. Los vasos de pequeño y mediano calibre muestran engrosamiento hialino de las paredes, pero no hay claros datos de nefropatía diabética. No se observa malignidad histológica. La inmunofluorescencia directa no mostró depósito de inmunoglobulinas ni factores del complemento. El estudio ultraestructural contenía 2 glomérulos, ambos normales.

Ante los resultados compatibles con NIIA se inician esteroides, 3 bolos intravenosos de 250 mg de metilprednisolona seguidos

Correspondencia: Laura Muñiz Pacios

Servicio de Nefrología.

Hospital Universitario Infanta Cristina.

Avda. 9 de Junio, 2. 28981 Parla, Madrid.

laura.muniz.pacios@gmail.com

Revisión por expertos bajo la responsabilidad de la Sociedad Española de Nefrología.

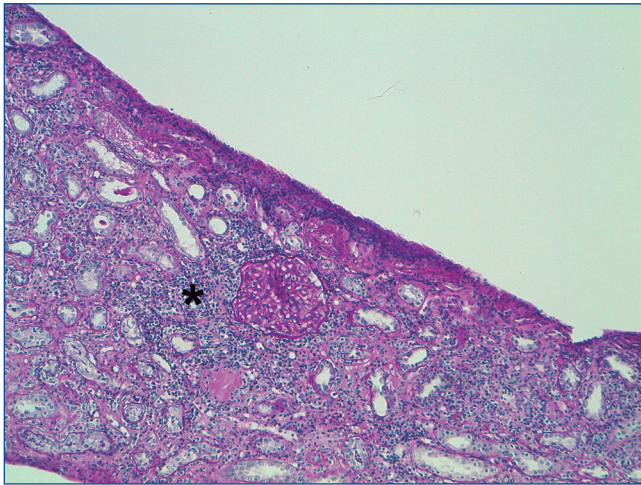


Figura 1. Microscopia óptica 10x PAS. Se observa denso infiltrado inflamatorio en intersticio (asterisco).

de 0,5 mg/kg/día y descenso rápido por ser un paciente diabético, hasta suspenderla definitivamente a las 6 semanas, ya con mejoría progresiva de la función renal (fig. 3). En la actualidad, a los 6 meses del diagnóstico, la creatinina se mantiene en 1,8 mg/dl, sin proteinuria ni hematuria (cociente albúmina/creatinina, 19 mg/g).

DISCUSIÓN Y CONCLUSIÓN

El levetiracetam es un fármaco anticonvulsivante ampliamente utilizado. En la literatura se describe el síndrome de hipersensibilidad a anticonvulsivantes^{3,4}, que se caracteriza por la tríada de fiebre, exantema y afectación hepática o renal. Fenitoína y carbamacepina son los que más frecuentemente lo producen, seguidos de lamotrigina o valproico, según las series. Sin embargo, el levetiracetam no se incluía entre los posibles causantes. De hecho, solo hemos encontrado en la literatura 3 casos descritos de NIIA secundaria a este fármaco, que no presentaron fiebre ni afectación hepática, así como un cuarto caso en

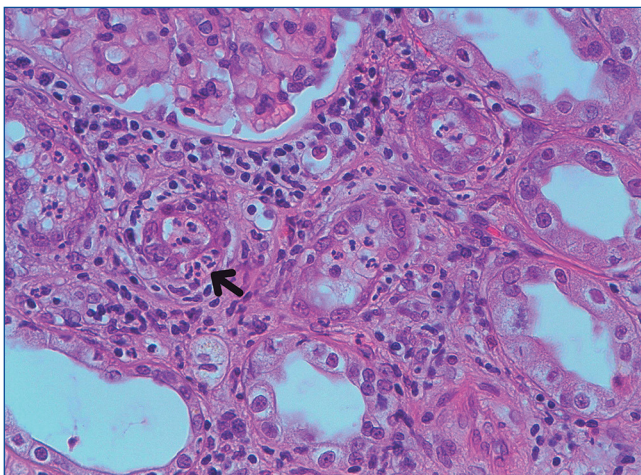


Figura 2. Microscopia óptica 40x H-E. Pueden objetivarse datos de tubulitis (flecha).

el contexto de un síndrome de DRESS (*drug reaction with eosinophilia and systemic symptoms*).

En uno de ellos parece más clara la asociación causa-efecto⁵. Se trató de una chica de 17 años, que debutó 10 días después de comenzar el tratamiento con náuseas, vómitos y dolor abdominal, y alcanzó una creatinina máxima de 7,7 mg/dl, así como un 17% de eosinófilos en sangre periférica. La biopsia fue compatible con NIIA. Tras un ciclo corto de esteroides, recuperó completamente la función renal.

En el segundo caso⁶ no se describe si presentó eosinofilia u otros síntomas, ni se realizó biopsia renal, pero la creatinina mejoró con el cambio de anticonvulsivante, por lo que se asumió el diagnóstico. En tercer lugar, se publica el caso de una mujer de 69 años⁷ que presentó exantema cutáneo con carbamacepina, que se sustituyó por levetiracetam. Dos semanas después, la paciente presentó un fracaso renal agudo que requirió hemodiálisis, sin eosinofilia, que coincidió con una infección urinaria por *Klebsiella pneumoniae* tratada con ceftriaxona. La biopsia renal fue compatible con nefritis intersticial granulomatosa, aunque no se podía descartar que el proceso infeccioso o el antibiótico hubieran jugado algún papel. Tras un ciclo corto de esteroides y la retirada del levetiracetam, la paciente quedó con función renal normal.

Por último, en 2014 se publicó el caso de un varón de 75 años⁸ diagnosticado de un glioblastoma, que presentó un síndrome de DRESS con fiebre, eosinofilia, afectación cutánea y fracaso renal, que se puso en relación con levetiracetam. No se realizó biopsia, pero el cuadro mejoró con esteroides y retirada del fármaco. En este caso, es interesante el inicio de los síntomas a los 2 meses de comenzar el tratamiento, es decir, tardío, al igual que en el nuestro. Sin embargo, podría atribuirse a que el paciente estaba recibiendo dexametasona por su patología quirúrgica, que precisamente había comenzado a retirarse.

Respecto a nuestro paciente, cabe destacar la presencia de los típicos síntomas derivados de la pérdida de la capacidad de concentrar la orina, como poliuria, polidipsia y nicturia. Análíticamente presentaba la también típica leucocituria, así como proteinuria no nefrótica, descrita en ocasiones en la NIIA. El único fármaco nuevo que había recibido el paciente fue el levetiracetam, por lo que se consideró el causante del cuadro, aunque habían pasado 5 meses desde su inicio. No se encontraron infecciones concomitantes ni procesos linfoproliferativos. El resto de fármacos de su tratamiento habitual no fueron suspendidos y el paciente no ha presentado recidiva en la evolución, por lo que parece improbable que estén implicados en la etiología de la nefritis intersticial.

Respecto al tratamiento, aunque el uso de esteroides había sido un tema controvertido, desde la publicación del estudio multicéntrico de González et al⁹ parece justificado iniciar un ciclo corto de prednisona precozmente, para evitar la transformación de la reacción inflamatoria en fibrosis intersticial. En nuestro paciente, que llevaba varios meses tomando el fármaco, la presencia de fibrosis incipiente en la biopsia es probablemente la causa de la recuperación incompleta de la función renal. Se estima que un 30-70% de pacientes no retornan a su función basal².

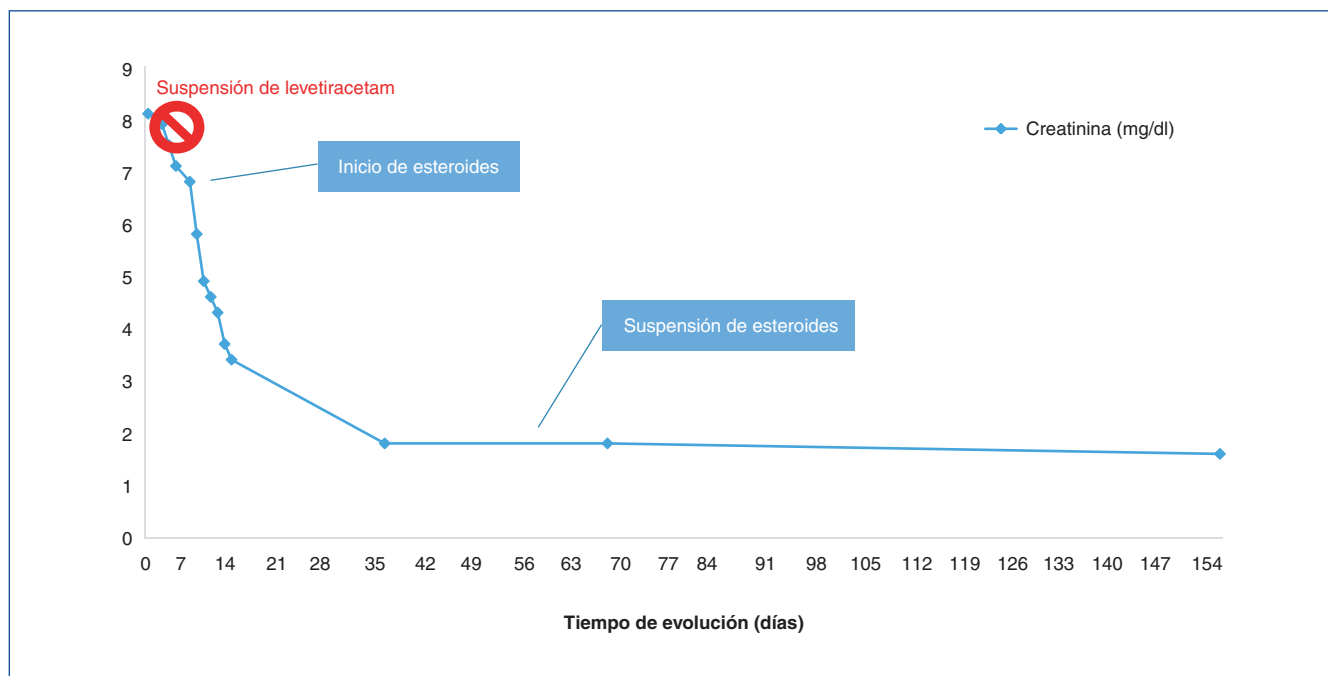


Figura 3. Evolución de la función renal.

Por último cabe reseñar que en 2016 la Organización Mundial de la Salud publicó una alerta sanitaria con 150 casos de fracaso renal agudo (FRA) en pacientes que estaban en tratamiento con levetiracetam, de los cuales 49 se habían atribuido a una posible NIIA¹⁰. Ante estos hallazgos, Yau et al diseñan un estudio retrospectivo para evaluar el riesgo de FRA con levetiracetam, que ha sido recientemente publicado¹¹. Sin embargo, no encuentran ninguna asociación significativa, con un porcentaje de eventos renales por debajo del 0,5% a los 30 días y en torno al 1% a los 180 días. Esto podría ir en contra de que el fármaco causante de la NIIA de nuestro paciente sea el levetiracetam, pero si la asumimos como una etiología

extremadamente infrecuente, entonces la ausencia de significación estadística podría ser simplemente por tamaño muestral insuficiente para este fin.

Ante un fracaso renal agudo de perfil intersticial tras comienzo reciente de terapia anticonvulsivante, incluido levetiracetam, se debe sospechar una NIIA e iniciar esteroides de forma precoz.

Conflicto de intereses

La Dra. Laura Muñiz Pacios y el resto de autores declaran que no tienen conflictos de interés.

REFERENCIAS BIBLIOGRÁFICAS

- Haas M, Spargo BH, Wit EJ, Meehan SM. Etiologies and outcome of acute renal insufficiency in older adults: a renal biopsy study of 259 cases. *Am J Kidney Dis.* 2000;35:433-47.
- Praga M, González E. Acute interstitial nephritis. *Kidney Int.* 2010;77:956-61.
- Mansur AT, Pekcan Yasar S, Götkey F. Anticonvulsant hypersensitivity syndrome: clinical and laboratory features. *Int J Dermatol.* 2008;47:1184-9.
- Gogtay NJ, Bavdekar SB, Kshirsagar NA. Anticonvulsant hypersensitivity syndrome: a review. *Expert Opin Drug Saf.* 2005;4: 571-81.
- Hurwitz KA, Ingulli EG, Krous HF. Levetiracetam induced interstitial nephritis and renal failure. *Pediatr Neurol.* 2009;41:57-8.
- Mahta A, Kim RY, Kesari S. Levetiracetam-induced interstitial nephritis in a patient with glioma. *J Clin Neurosci.* 2012;19:177-8.
- Chau K, Yong J, Ismail K, Griffith N, Liu M, Makris A. Levetiracetam-induced severe acute granulomatous interstitial nephritis. *Clin Kidney J.* 2012;5:234-6.
- Leblanc M, Plaisance M. Levetiracetam-associated acute kidney injury and drug reaction with eosinophilia and systemic symptoms (DRESS) syndrome. *Open J Nephrol.* 2014;4:152-5.
- Gonzalez E, Gutierrez E, Galeano C, Chevia C, Sequera P, Bernis C, et al; Grupo Madrileño de Nefritis Intersticiales. Early steroid treatment improves the recovery of renal function in patients with drug-induced acute interstitial nephritis. *Kidney Int.* 2008;73:940-6.
- Choonara I, Star K. Levetiracetam and impaired renal function. *WHO Pharm Newsl.* 2016;2:18-23.
- Yau K, Burneo JG, Jandoc R, McArthur E, Tsobo Muanda F, Parikh CR, et al. Population-based study of Risk of AKI with levetiracetam. *Clin J Am Soc Nephrol.* 2019;14:17-26.