

# Tubulopatías en la infancia que progresan hacia la enfermedad renal crónica

G. Ariceta<sup>1,2</sup>, M. Aguirre<sup>2</sup>

<sup>1</sup> Servicio de Nefrología Pediátrica. Hospital de Cruces. Vizcaya

<sup>2</sup> Facultad de Medicina de la Universidad del País Vasco. Vizcaya

NefroPlus 2011;4(1):11-8

doi:10.3265/NefroPlus.pre2011.Feb.10852

## RESUMEN

Se describen las principales tubulopatías hereditarias con mayor potencial de progresión a enfermedad renal crónica (ERC). Se clasifican en tubulopatías con hipercalciuria, litiasis y/o nefrocalcinosis sin anomalías del equilibrio ácido-base (enfermedad de Dent, hipocalcemia hipercalciúrica autosómica dominante, raquitismo hipofosfatémico hereditario con hipercalciuria), tubulopatías asociadas con alcalosis metabólica (síndrome de Bartter), o con acidosis metabólica (síndrome de Lowe, acidosis tubular renal distal, hipomagnesemia hipercalciúrica familiar con nefrocalcinosis). Existen, además, otras tubulopatías hereditarias con litiasis y/o nefrocalcinosis sin hipercalciuria (cistinuria, síndrome de Lesch-Nyhan), y otras enfermedades genéticas como la cistinosis, que se asocia con síndrome de Fanconi y evoluciona a ERC.

**Palabras clave:** Tubulopatías hereditarias. Enfermedad renal crónica. Hipercalciuria. Nefrocalcinosis. Acidosis. Alcalosis. Cistinosis.

FUENTES BIBLIOGRÁFICAS: PubMed, OMIM.

## INTRODUCCIÓN

El descenso progresivo del filtrado glomerular (FG) acontece en el curso de algunas tubulopatías hereditarias, especialmente en aquéllas con nefrocalcinosis difusa y/o nefrolitiasis. Los individuos afectados progresan al fallo renal en edad pediátrica o adulta, aunque el diagnóstico suele establecerse a edad temprana<sup>1</sup>. La evolución a enfermedad renal crónica (ERC) se observa en diagnósticos tardíos, sobre todo en cuadros atípicos, aunque es posible un comienzo como ERC *de novo* en adultos jóvenes. Asimismo, el incumplimiento del tratamiento se asocia con mal pronóstico. Otras veces, la enfermedad tubular es la manifestación de otra enfermedad genética como la cistinosis<sup>2</sup>. Excluyendo la poliquistosis renal autosómica dominante, en Europa aproximadamente el 3% de los adultos en tratamiento renal sustitutivo (TRS) presentan una enfermedad renal hereditaria<sup>3</sup>. Este artículo resume el diagnóstico diferencial de las tubulopatías que progresan a ERC (figura 1).

## TUBULOPATÍAS QUE CURSAN CON HIPERCALCIURIA, LITIASIS Y/O NEFROCALCINOSIS

### Tubulopatías sin alteración del equilibrio ácido-base

#### Enfermedad de Dent

La enfermedad de Dent representa el prototipo de proteinuria tubular, es decir, proteinuria de bajo peso molecular (bpm)<sup>4</sup>. Es una tubulopatía proximal compleja de transmisión recesiva ligada al cromosoma X, que engloba entidades previamente denominadas nefrolitiasis recesiva ligada al X, raquitismo hipofosfatémico recesivo ligado al X y proteinuria de bpm en niños japoneses<sup>5</sup>.

#### Etiopatogenia

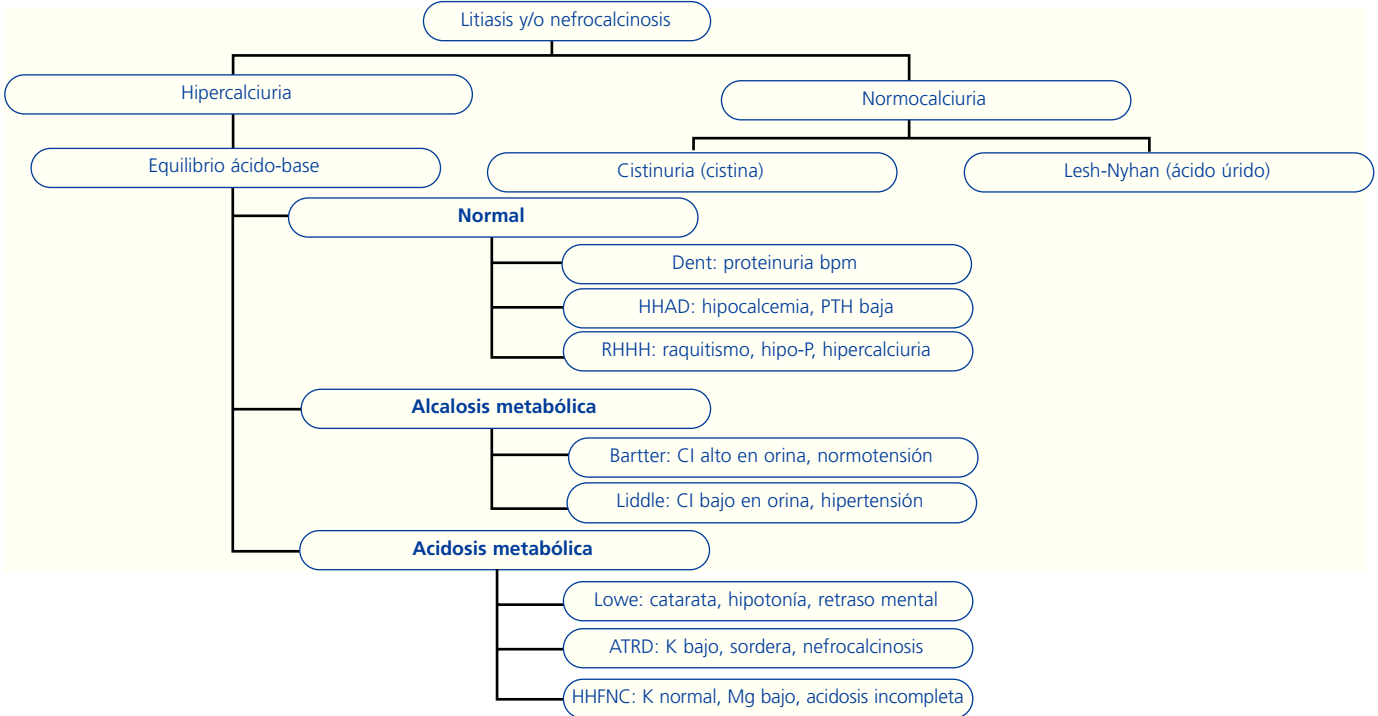
En dos tercios de los pacientes, la enfermedad de Dent (OMIM 3090009) es causada por mutaciones inactivantes del gen *CLCN5*, situado en el cromosoma Xp11.2, que es un canal intercambiador Cl-protón que acidifica el endosoma<sup>6</sup>. El defecto en la acidificación interfiere en la reabsorción de las proteínas de bpm filtradas libremente, en la expresión de la megalina y en el metabolismo mineral. Un tercio de los ca-

#### Correspondencia: Gema Ariceta

Servicio de Nefrología Pediátrica. Hospital de Cruces.  
Facultad de Medicina de la Universidad del País Vasco.  
48903 Baracaldo. Vizcaya.  
m.gema.ariceta@osakidetza.net

Figura 1

Diagnóstico diferencial de las tubulopatías que evolucionan a enfermedad renal crónica.



HHAD: hipocalcemia hiper calciúrica autosómico dominante; RHHH: raquitismo hipofosfatémico hereditario con hiper calciuria; ATRD: acidosis tubular renal distal; HHFNC: hipomagnesemia hiper calciúrica familiar con nefrocalcinosis; bpm: bajo peso molecular.

sos o enfermedad de Dent 2 (OMIM 300555) están causados por las mutaciones del gen *OCRL1*, responsable también del síndrome óculo-cerebro-renal o enfermedad de Lowe (ver posteriormente), ubicado en el cromosoma Xq26<sup>7</sup>.

**Manifestaciones clínicas**

Los pacientes, habitualmente niños o adultos jóvenes, pueden estar asintomáticos o presentar síntomas urológicos leves-moderados por hiper calciuria, litiasis o raquitismo. Aunque la proteinuria de bpm es universal, puede observarse albuminuria leve. Se han descrito casos con albuminuria nefrótica y glomeruloesclerosis<sup>8</sup>. Las portadoras pueden tener un fenotipo parcial.

**Laboratorio y pruebas complementarias**

Son característicos la proteinuria de bpm, hiper calciuria, nefrolitiasis y/o nefrocalcinosis. Los varones suelen asociar aminoaciduria, glucosuria, pérdida renal de K y/o P, y raquitismo<sup>9</sup>.

**Tratamiento**

Es sintomático con suplementos de P y/o K. Las tiazidas reducen la calciuria, intentando aminorar la nefrocalcinosis y la progresión a ERC<sup>10</sup>.

**Pronóstico**

La enfermedad de Dent progresa a la ERC terminal hacia la tercera-quinta décadas de la vida<sup>6</sup>.

**Hipocalcemia hiper calciúrica autosómico dominante (HHAD)**

En esta entidad (OMIM 601199) se observan hipocalcemia hiper calciúrica, hiperfosfatemia (o P en el límite alto de la normalidad) e hipomagnesemia, con niveles de parathormona (PTH) normales-bajos (lo que la distingue del hipo o seudohipoparatiroidismo). La enfermedad se debe a mutaciones con ganancia de función del receptor sensor del calcio (CaSR), ubicado en el cromosoma 3q21.1, que regula el transporte tubular renal de Ca. Se ha descrito la evolución a

ERC por litiasis y nefrocalcinosis, atribuidas en parte al tratamiento con vitamina D<sup>11</sup>.

### Raquitismo hipofosfatémico hereditario con hipercalciuria (RHHH)

En esta enfermedad de herencia autosómica recesiva (AR) (OMIM 241530), los pacientes presentan raquitismo, talla baja, hipofosfatemia renal e hipercalciuria con normocalcemia. Se debe a mutaciones del gen *SLC34A3*, en el cromosoma 9q34, que codifica el cotransportador Na-P NPT2c. Los niveles de 1,25 (OH)<sub>2</sub>-vitamina D se elevan por la hipofosfatemia, aumentan la absorción intestinal de Ca/P y suprimen la PTH. La vitamina D puede empeorar el FG<sup>12</sup>.

### Tubulopatías con alcalosis metabólica

#### Síndrome de Bartter

Se caracteriza por hipopotasemia, alcalosis metabólica, hiperaldosteronismo, respuesta presora disminuida a la angiotensina II, presión arterial normal e hiperplasia yuxtaglomerular<sup>13</sup>.

#### Etiopatogenia

El síndrome de Bartter es una entidad genéticamente heterogénea, AR, causada por mutaciones de varios genes que codifican distintos transportadores de Na en la nefrona distal (tabla 1)<sup>14</sup>. Causan pérdida salina urinaria, depleción de volumen y activación del sistema renina-angiotensina-aldosterona (SRAA)<sup>15</sup>. Se ha descrito un nuevo tipo o síndrome EAST con epilepsia, ataxia y pérdida salina causada por mutaciones del canal del potasio KCHJ10<sup>16</sup>.

La alcalosis metabólica crónica se debe a la pérdida de ácidos no volátiles del fluido extracelular y a la incapacidad renal de excretar bicarbonato por contracción de volumen y depleción de K o Cl. La hipoacusia resulta de la alteración de la concentración de K en la endolinfa por disfunción de los canales de cloro (CIC-Ka y CIC-Kb) que se expresan también en el oído<sup>17</sup>.

#### Manifestaciones clínicas

Se distinguen dos formas clínicas principales: el síndrome de Bartter prenatal y el síndrome de Bartter clásico<sup>15</sup>. El primero se manifiesta con prematuridad, polihidramnios o bajo peso al nacer. El síndrome de Bartter clásico presenta un cuadro general (astenia, malestar, irritabilidad), vómitos y dificultades en la alimentación, deshidratación, fiebre, poliuria-polidipsia, avidez por la sal, mal desarrollo pondero-estatural, infección urinaria, diarrea secretora, nefrolitiasis, estrabismo, hipoacusia, facies peculiar, infecciones y convulsiones. La presión arterial es normal<sup>15,16</sup>.

#### Pruebas complementarias

La característica distintiva del síndrome de Bartter es la hipopotasemia, habitualmente con hipocloremia y alcalosis metabólica. El FG está conservado en pacientes tratados adecuadamente, excepto en las mutaciones del gen de la Barttina (tipo 4), o en algunos casos con nefrocalcinosis. En orina se observa pérdida salina, K elevado e hipercalciuria (excepto en el tipo 3, donde la calciuria suele ser normal). Hay activación del SRAA, incluso en los pacientes tratados. Algunos subtipos asocian hipoacusia o alteraciones visuales. Se ha descrito osteopenia<sup>15,16-19</sup>.

### ■ Tabla 1

#### Base genética del síndrome de Bartter

Enfermedad	OMIN	Tipo	Herencia	Locus	Gen	Proteína
Bartter prenatal	601678	Tipo 1	AR	15q15-21	<i>SLC12A1</i>	NKCC2 (pérdida de función)
	241200	Tipo 2	AR	11q24	<i>KCNJ1</i>	ROMK (pérdida de función)
Bartter clásico	607364	Tipo 3	AR	1p36	<i>CLCNKB</i>	CIC-Kb (pérdida de función)
Bartter neonatal con sordera	602522	Tipo 4	AR	1p32.3	<i>BSND</i>	Barttina (pérdida de función)
Hipocalcemia AD con síndrome de Bartter	601199	Tipo 5	AD	3q13.3-21	<i>CaSR</i>	CaSR (ganancia de función)
Bartter prenatal con sordera neurosensorial	613090	Tipo 6	AR	1p36	<i>CLCNKA/CLCNKB</i>	CIC-Ka/CIC-Kb (pérdida de función)

AD: autosómico dominante; AR: autosómico recesivo.

Modificado de referencia 18.

### Tratamiento

Los inhibidores de la síntesis de prostaglandinas, como la indometacina (2-5 mg/kg/día), son los fármacos de elección. En el tipo 2, la dosis requerida es baja (<1 mg/kg/día). Los suplementos de KCl ( $\geq$ 1-3 mEq/kg/día) son necesarios para mantener a los afectados libres de síntomas, si bien la hipopotasemia persiste frecuentemente. Otros tratamientos adyuvantes como el amiloride, la espironolactona o el triamtireno aminoran la pérdida renal de potasio. Las tiazidas reducen el calcio urinario, la nefrocalcinosis y el pronóstico a largo plazo, pero acentúan la hipopotasemia<sup>18</sup>.

### Pronóstico

Los pacientes bien controlados mantienen un FG normal, excepto en el tipo 4. El pronóstico renal es incierto en el tipo 2 con nefrocalcinosis grave<sup>19</sup> y en los no tratados<sup>17</sup>.

### Síndrome de Liddle

El síndrome de Liddle (OMIM 177200) es una tubulopatía rara, de herencia autosómica dominante (AD), caracterizada por hipertensión arterial (HTA) grave de comienzo precoz, hipopotasemia, alcalosis metabólica y supresión del SRAA<sup>20</sup>. Está causada por mutaciones activantes de los genes codificadores de las subunidades beta (SNCC1 $\beta$ ) y gamma (SNCC1 $\gamma$ ) del receptor epitelial del Na del túbulo colector, en el cromosoma 12p12. Induce aumento de la reabsorción tubular de Na, expansión de volumen y HTA<sup>21</sup>. El tratamiento consiste en la restricción dietética de Na y diuréticos ahorradores de potasio como triamtireno y amiloride. La espironolactona es ineficaz. Se distingue del síndrome de Bartter por la presión arterial elevada y ausencia de pérdida renal de Cl. La HTA no controlada conduce a ERC progresiva<sup>17</sup>.

### Tubulopatías con acidosis metabólica

#### Síndrome de Lowe

El síndrome de Lowe u óculo-cerebro-renal (OMIM 309000) es un trastorno multisistémico con afectación ocular, renal y del sistema nervioso central. Se debe a las mutaciones inactivantes del gen *OCRL1*, en el cromosoma Xq26, que codifica la enzima fosfatidil-inositol 4,5 bifenolato 5 fosfatasa. Se transmite de forma recesiva ligada al cromosoma X. Los afectados presentan al nacer catarata bilateral, hipotonía severa y proteinuria de bpm, y desarrollan una tubulopatía tipo Fanconi en semanas o

meses. Cursa con acidosis tubular renal (ATR) proximal por un defecto en la reabsorción de bicarbonato. El tratamiento es sintomático y el pronóstico desfavorable por ERC progresiva, la afectación neurológica y el retraso mental<sup>22</sup>.

#### Acidosis tubular renal distal

La acidosis tubular renal distal (ATRD) es un trastorno del equilibrio ácido-base definido por la incapacidad renal de compensar la generación de ácidos del metabolismo proteico, en ausencia de FG disminuido. El bicarbonato plasmático disminuye, aumenta el Cl<sup>-</sup> y la compensación respiratoria desciende la pCO<sub>2</sub><sup>23</sup>.

#### Etiopatogenia

En la ATRD primaria, o tipo I, existe un defecto en la acidificación distal en las células alfa intercaladas del túbulo colector cortical (TCC).

Normalmente, en esa localización el equilibrio ácido-base está finamente regulado por las H<sup>+</sup>ATPasas de la superficie apical que secretan activamente H<sup>+</sup> a la luz tubular. La eliminación neta de ácido en orina tiene lugar en forma de sales de P o acidez titulable (AT, un tercio del total), o como amonio (NH<sub>4</sub><sup>+</sup>, dos tercios del total)<sup>23,24</sup>. La excreción de NH<sub>4</sub><sup>+</sup> está acoplada con la absorción de bicarbonato al intersticio por el transportador Cl<sup>-</sup>/HCO<sub>3</sub><sup>-</sup>, absorción facilitada por el intercambiador aniónico de la membrana basolateral (AEI). En este proceso participa también la anhidrasa carbónica tipo II (CAII) del citoplasma. La reabsorción proximal de bicarbonato es normal<sup>24,25</sup>. En la ATRD el NH<sub>4</sub><sup>+</sup> y la AT son bajos y el pH urinario está anormalmente elevado para el grado de acidosis. Compensatoriamente, aumenta la reabsorción de citrato, que está muy disminuido en la orina. Se objetiva, además, hipercalcemia multifactorial (liberación del Ca óseo, supresión del CasR, aumento de la carga distal de Na y acidosis), que junto con la orina alcalina e hipocitruuria favorecen la nefrocalcinosis<sup>23,24</sup>.

La ATRD hereditaria es una enfermedad genéticamente heterogénea<sup>25</sup>. Existen tres subtipos principales: AD y AR con o sin sordera: 1) la ATRD AD (OMIM 179800) se debe a las mutaciones del gen *SLC4A1*, que codifica el intercambiador de Cl<sup>-</sup>/HCO<sub>3</sub><sup>-</sup> AE1, ubicado en el cromosoma 17q21-q22. Se ha descrito una forma de ATRD AR por mutaciones del mismo gen (OMIM 611590) en población asiática, asociada con anemia hemolítica. La ATRD de transmisión AR cursa con/sin sordera neurosensorial precoz severa; 2) la ATRD de herencia AR con audición precoz conservada (la hipoacusia tardía es frecuente) (OMIM 602722) se debe a las mutaciones del gen *ATP6V0A4*, situado en el cromosoma 7q33-q34, que codifi-

ca la subunidad A4 de la ATPasa vacuolar transportadora de H<sup>+</sup>, y 3) la ATRD AR con sordera precoz (OMIM 267300) se asocia con mutaciones del gen *ATP6V1B1*, en el cromosoma 2cen-q13, que codifica la subunidad B1 de la ATPasa. El gen *ATP6B1* se expresa en la cóclea y en el saco endolinfático, donde mantiene el pH de la endolinfa, esencial para la audición. Su déficit explica la hipoacusia precoz<sup>26</sup>. Además, existe un tipo de ATRD AR con osteopetrosis y calcificación cerebral (OMIM 259730) por mutaciones del gen que codifica la CAII citoplasmático<sup>27</sup>.

### Manifestaciones clínicas

En general, la ATRD AR por disfunción de la H<sup>+</sup>ATPasa es un cuadro grave que aparece en las primeras semanas de vida como poliuria, vómitos, episodios de deshidratación y retraso pondero-estatural, con o sin sordera. La nefrocalcinosis es precoz y suele estar presente al diagnóstico. En ausencia de tratamiento, los pacientes presentan raquitismo u osteomalacia. Son habituales la debilidad muscular y la parálisis flácida por hipopotasemia. La nefrolitiasis es frecuente, sobre todo en adultos. A veces se observa eritrocitosis. En la ATRD por mutaciones del gen *Cl/HCO<sub>3</sub> AE1*, el cuadro es menos grave, con raquitismo u osteomalacia en el adolescente o joven<sup>24</sup>.

### Pruebas complementarias

Se observa acidosis metabólica hiperclorémica con anión *gap* (AG) plasmático normal, normo o hipopotasemia, y pH urinario anormalmente elevado (>5,5) en situación de acidosis. En orina, la AT y el NH<sub>4</sub><sup>+</sup> urinario están descendidos, lo que explica el AG urinario positivo. La excreción urinaria de bicarbonato se mantiene baja (<5% del filtrado), pero se objetiva una incapacidad de aumentar el pCO<sub>2</sub> en orina tras sobrecarga alcalina (gradiente orina-sangre <20 mmHg)<sup>28</sup> que refleja el defecto secretor distal de H<sup>+</sup>. En acidosis se observa también pérdida renal de K y Ca, hipocitraturia grave y proteinuria de bpm. El FG inicialmente normal puede disminuir evolutivamente por deshidratación, nefrocalcinosis, litiasis obstructiva y/o infección<sup>29</sup>.

### Tratamiento

Se basa en la administración de sales de bicarbonato o citrato sódico y potásico, en dosis de 1-3 mEq/kg/día en niños (5-8 mEq/kg/día en lactantes), y menor en adultos (aproximadamente 1 mEq/kg/día) fraccionada en 3-4 tomas. La dosis debe ser suficiente para neutralizar la producción endógena de ácido, normalizar la calciuria, evitar la nefrocalcinosis y el daño renal progresivo<sup>23,24</sup>.

### Pronóstico

El defecto de acidificación es permanente. El mal control terapéutico conduce a la ERC<sup>29</sup>.

### Hipomagnesemia hipercalcémica familiar con nefrocalcinosis (HHFNC)

Es una entidad caracterizada por hipomagnesemia de origen renal que cursa con hipermagnesiuria, hipercalcemia, nefrocalcinosis<sup>30</sup> y ATRD incompleta<sup>31</sup>. Evoluciona casi invariablemente al fallo renal, pese al tratamiento. El Mg plasmático se normaliza o incluso se eleva en presencia de ERC, lo que puede dificultar su diagnóstico<sup>32</sup>.

### Etiopatogenia

La herencia es AR, y existen dos tipos de genes causales implicados: el gen *CLDN16* (OMIM 248250) o *CLDN19* (OMIM 610036), que codifican las proteínas Claudina 16, y Claudina 19, respectivamente, que son las encargadas de la reabsorción paracelular de Ca y Mg en el segmento grueso del asa ascendente de Henle y en la nefrona distal<sup>33</sup>. Estas mutaciones disminuyen la absorción tubular de Ca y Mg, que se pierden por la orina, produciendo nefrocalcinosis grave y precoz. Esta afectación intersticial es responsable del desarrollo de una ATRD incompleta, sin acidosis espontánea, pero con limitación para la acidificación máxima e hipocitraturia. El cuadro es más precoz y grave en el déficit de la *CLDN16*<sup>34</sup>. La *CLDN19* también se expresa en las estructuras oculares y produce enfermedad a dicho nivel<sup>35</sup>.

### Manifestaciones clínicas

Los síntomas más frecuentes son poliuria, infecciones del tracto urinario y litiasis. A veces aparecen hematuria, convulsiones o tetania, debilidad, calambres musculares, vómitos, retraso del crecimiento y/o dolor abdominal. Se observan miopía magna, nistagmo y coloboma<sup>35</sup>.

### Pruebas complementarias

La hipomagnesemia renal y la hipercalcemia orientan el cuadro. Un tercio de los pacientes tienen FG bajo en el momento del diagnóstico, con Mg plasmático normal o elevado<sup>32-34</sup>. El K plasmático también es normal/alto. Cursa con hiperuricemia, y característicamente con hiperparatiroidismo excesivo para el grado de ERC. Se observan hipostenuria, ATRD incompleta y nefrocalcinosis grave<sup>31</sup>.

### Tratamiento

Es sintomático, con ingesta abundante de líquidos (2.000 ml/m<sup>2</sup>/día), restricción de sodio, control del hiperparatiroidismo y, eventualmente, suplementos de Mg oral. La calciuria ocasionalmente responde a tiazidas, lo que, asociado con citrato potásico, puede aminorar la pérdida de FG<sup>33</sup>.

### Pronóstico

La progresión de la ERC es la norma, con fallo renal terminal en la segunda-tercera década. La mutación de la *CLDN16* produce un cuadro más grave, con fallo renal en la infancia<sup>33,34</sup>.

## OTRAS TUBULOPATÍAS NO HIPERCALCIÚRICAS CON LITIASIS Y/O NEFROCALCINOSIS

### Cistinuria

Es la aminoaciduria hereditaria más frecuente (OMIM 220100) y se transmite de forma AD o AR. Existe un defecto tubular proximal e intestinal en la absorción de cistina (dímero de L-cisteína) y de los aminoácidos dibásicos ornitina, lisina y arginina. La etiología son las mutaciones de los genes *SLC3A1* (2p16.3-21) y *SLC7A9* (19q12-13.1), que codifican, respectivamente, la subunidad rBAT o la b0+AT del transportador específico<sup>36</sup>. Cursa con nefrolitiasis repetida de cistina, cólico renal, obstrucción urinaria, infecciones e incluso ERC, sobre todo en varones<sup>37</sup>. El tratamiento consiste en una ingestión elevada de agua, restricción de sodio, alcalinización urinaria y fármacos que solubilizan la cistina, como la tiopronina. Es importante minimizar la lesión renal por tratamiento invasivo de los cálculos<sup>38</sup>.

### Síndrome de Lesch-Nyhan

El síndrome de Lesch-Nyhan (OMIM 300322) es un trastorno del metabolismo de las purinas, por mutaciones del gen *HPRT* (Xq26-q27.2), transmitido por herencia recesiva ligada al X, y que codifica la hipoxantín-guanin fosforilbosil-transferasa. Se manifiesta por retraso mental, parálisis cerebral espástica, coreoatetosis, litiasis de ácido úrico, nefrocalcinosis y comportamiento autodestructivo variable con mordeduras de los dedos y los labios. El déficit enzimático origina la reducción de la dopamina del sistema nervioso central, lo que explica la sintomatología<sup>39</sup>.

## CISTINOSIS

La cistinosis (OMIM 219800) es una enfermedad AR caracterizada por la acumulación intralisosomal del ami-

noácido cistina en todo el organismo. Su prevalencia es de 1/100.000 nacimientos y representa la principal causa de síndrome de Fanconi primario en la infancia<sup>2</sup>.

### Etiopatogenia

Las mutaciones del gen *CTNS* (cromosoma 17p13) que codifica la cistinosina (proteína que transporta la cistina de los lisosomas al citoplasma) originan la acumulación generalizada de cristales intracelulares de cistina libre. Este depósito produce disfunción enzimática celular, con afectación renal y extrarrenal y enfermedad multior-gánica progresiva<sup>2</sup>.

### Manifestaciones clínicas

Dependiendo de la edad de presentación y severidad, se distinguen tres formas clínicas de cistinosis: 1) *cistinosis nefropática infantil* (OMIM 219800), que es la forma más frecuente y grave; 2) *cistinosis juvenil* (OMIM 219900), que es una forma intermedia, y 3) *cistinosis del adulto o no nefropática* (OMIM 219750), con afectación ocular aislada<sup>40</sup>. La forma infantil comienza a los 6-12 meses de vida (tras un período libre característico en las enfermedades de depósito lisosomal), con poliuria-polidipsia, deshidratación, ATR proximal, hipotasemia, raquitismo hipofosfatémico, tetania hipocalcémica, déficit de carnitina y retraso de crecimiento. La acumulación de cristales corneales produce eritema ocular y fotofobia. La afectación extrarrenal evolutiva incluye hipotiroidismo, ceguera retiniana, miopatía vacuolar, alteración de la deglución, diabetes mellitus, insuficiencia pancreática exocrina, afectación del sistema nervioso central, disfunción pulmonar, hipogonadismo masculino, hipertensión endocraneal benigna, calcificaciones vasculares e hiperplasia nodular regenerativa hepática. En la forma juvenil, el cuadro es el de una tubulopatía proximal compleja más o menos grave, con proteinuria tubular e incluso glomerular y grave. Algunas formas tardías (<5% del total) son oligosintomáticas, con proteinuria aislada, con/sin signos de tubulopatía proximal incompleta y depósito de cristales en la córnea<sup>42</sup>. La forma del adulto cursa únicamente con cristales corneales<sup>40</sup>. El diagnóstico se basa en la cuantificación de cistina intraleucocitaria y se confirma genéticamente. A partir del año de vida, los cristales corneales se observan a la exploración con lámpara de hendidura<sup>41</sup>.

### Tratamiento

La cisteamina oral atraviesa la membrana hasta el lisosoma, donde reacciona con la cistina y forma los complejos cisteí-

na y cisteína-cisteamida que pueden salir del lisosoma a través de otros transportadores no defectuosos. Es decir, la cisteamina reduce el depósito lisosomal de cristales de cistina y previene la lesión celular. El tratamiento con cisteamina debe mantenerse de por vida, incluso tras recibir un trasplante renal. Es importante el control seriado de los niveles de cistina intraleucocitaria<sup>40,41</sup>, y suplementar con agua, electrolitos, carnitina y bicarbonato<sup>2</sup>.

### Pronóstico

La forma infantil no tratada evoluciona a ERC terminal antes de los 12 años, con morbilidad y mortalidad significativas. La administración precoz y sostenida de cisteamina retrasa y previene, al menos parcialmente, la ERC, la afectación multiorgánica, y aumenta la esperanza de vida de estos pacientes. Las formas tardías se acompañan de mejor pronóstico<sup>2,40</sup>.

## Puntos clave

1. El descenso progresivo del FG acontece en el curso de algunas tubulopatías hereditarias, especialmente en aquéllas con nefrocalcinosis difusa y/o nefrolitiasis.
2. Excluyendo la poliquistosis renal autosómica dominante, en Europa aproximadamente el 3% de los adultos en TRS presenta una enfermedad renal hereditaria.
3. Las tubulopatías con hipercalciuria, litiasis y/o nefrocalcinosis, sin anomalías del equilibrio ácido-base que pueden progresar a ERC, son: enfermedad de Dent, hipocalcemia hipercalciúrica autosómica dominante y raquitismo hipofosfatémico hereditario con hipercalciuria.
4. El síndrome de Bartter cursa con hipercalciuria, litiasis y/o nefrocalcinosis y alcalosis metabólica, y puede progresar a ERC. Es genéticamente heterogéneo, al menos hay seis tipos distintos de síndrome de Bartter.
5. Las tubulopatías con hipercalciuria, litiasis y/o nefrocalcinosis y acidosis metabólica, que pueden progresar a ERC, son el síndrome de Lowe, la acidosis tubular renal distal y la hipomagnesemia hipercalciúrica familiar con nefrocalcinosis.
6. Existen, además, otras tubulopatías hereditarias con litiasis y/o nefrocalcinosis sin hipercalciuria (cistinuria, síndrome de Lesch-Nyhan) y otras enfermedades genéticas como la cistinosis que asocia síndrome de Fanconi y que pueden progresar a ERC.

## REFERENCIAS BIBLIOGRÁFICAS

1. Haffner D, Weinfurth A, Manz F, Schmidt H, Bremer HJ, Mehls O, et al. Long-term outcome of paediatric patients with hereditary tubular disorders. *Nephron* 1999;83(3):250-60.
2. Gahl WA, Thoene JG, Schneider JA. Cystinosis. *N Engl J Med* 2002;347(2):111-21.  
(\*) Revisión de la cistinosis haciendo especial hincapié en el trastorno genético subyacente y el tratamiento específico con cisteamina.
3. Joosten H, Strunk AL, Meijer S, Boers JE, Ariès MJ, Abbes Ap, et al. An aid to the diagnosis of genetic disorders underlying adult-onset renal failure: a literature review. *Clin Nephrol* 2010;73(6):454-72.
4. Ariceta G. Clinical practice: proteinuria. *Eur J Pediatr* 2011;170(1):15-20.
5. Dent CE, Friedman M. Hypercalciuric rickets associated with renal tubular damage. *Arch Dis Child* 1964;39:240-49.
6. Frymoyer PA, Scheinman SJ, Dunham PB, et al. X-linked recessive nephrolithiasis with renal failure. *N Engl J Med* 199;325:681-6.
7. Hoopes RR Jr, Shrimpton AE, Knohl SJ, et al. Dent disease with mutations in OCRL1. *Am J Hum Genet* 1995;76:260-7.
8. Copelovitch L, Nash MA, Kaplan BS. Hypothesis: Dent disease is an underrecognized cause of focal glomerulosclerosis. *Clin J Am Soc Nephrol* 2007;2:914-8.  
(\*) Descripción clínica de pacientes jóvenes con enfermedad de Dent cuya presentación clínica sugiere una enfermedad glomerular con albuminuria significativa.
9. Norden AGW, Scheinman SJ, Deschodt-Lanckman MM, et al. Tubular proteinuria defined by a study of Dent's (CLCN5 mutation) and other tubular diseases. *Kidney Int* 2000;57:240-9.
10. Blanchard A, Vargas-Poussou R, Peyrad S, Mogenet A, Baudouin V, Boudailliez B, et al. Effect of hydrochlorothiazide on urinary calcium

- excretion in Dent disease: an uncontrolled trial. *Am J Kidney Dis* 2008;52(6):1084-95.
11. Pearce SH, Williamson C, Kifor O, Bai M, Coulthard MG, Davies M, et al. A familial syndrome of hypocalcemia with hipercalciuria due to mutations in the calcium-sensing receptor. *N Engl J Med* 1996;335:1115-22.
  12. Lorenz-Depiereux B, Benet-Pages A, Eckstein G, Tenenbaum-Rakover Y, Wagenstaller J, Tiosano D, et al. Hereditary hypophosphatemic rickets with hypercalciuria is caused by mutations in the sodium-phosphate cotransporter gene SLC34A3. *Am J Hum Genet* 2006;78:193-201.
  13. Bartter FC, Pronove P, Gill JR, MacCardio RC. Hyperplasia of juxtaglomerular complex with hyperaldosteronism and hypokalemic alkalosis. *Am J Med* 1962;33:811-8.
  14. Simon DB, Lifton RP. The molecular basis of inherited hypokalemic alkalosis: Bartter's and Gitelman's syndromes. *Am J Physiol* 1996;271(5 Pt 2):F961-6.
  15. Rodríguez Soriano J. Bartter and related syndromes: the puzzle is almost solved. *Pediatr Nephrol* 1998;12:315-27.  
(•••) Revisión exhaustiva sobre las características clínicas y base genética de los distintos tipos de síndrome de Bartter, estableciendo el diagnóstico diferencial.
  16. Bockenhauer D, Feather S, Stanescu HC, Badulik S, Zdebek AA, Reichold M, et al. Epilepsy, ataxia, sensorial deafness, tubulopathy, and KCNJ10 mutations. *N Engl J Med* 2009;360:1960-70.
  17. Ariceta G, Rodríguez Soriano J. Inherited renal tubulopathies associated with metabolic alkalosis: effects on blood pressure. *Semin Nephrol* 2006;26(6):422-33.
  18. Herrero JD, Ariceta G. Síndromes de Bartter y Gitelman. En: Antón M, Rodríguez LM y Asociación Española de Nefrología Pediátrica (eds.). *Nefrología Pediátrica. Manual práctico*. Madrid: Editorial Médica Panamericana, 2010;165-70.
  19. Simon DB, Karet FE, Rodríguez-Soriano J, Hamdan JH, DiPietro A, Trachtman H, et al. Genetic heterogeneity of Bartter's syndrome revealed by mutations in the K channel, ROMK. *Nature Genet* 1996;14:152-6.
  20. Liddle GW, Bledsoe T, Coppage WS. A familial renal disorder simulating primary aldosteronism but with negligible aldosterone secretion. *Trans Assoc Am Phys* 1963;76:199-213.
  21. Botero-Vélez M, Curtis JJ, Warnock DG. Liddle's syndrome revisited—a disorder of sodium reabsorption in the distal tubule. *N Engl J Med* 1994;330:178-81.
  22. Loi M. Lowe syndrome. *Orphanet J Rare Dis* 2006;1:16.
  23. Ariceta G, Batlle D. Renal tubular acidosis. En: Lang F (ed.). *Encyclopedia of molecular mechanisms of disease*. Heidelberg: Springer, 2009, p.14-7.
  24. Rodríguez Soriano J. Renal tubular acidosis: the clinical entity. *J Am Soc Nephrol* 2002;13:2160-70.  
(•••) Revisión exhaustiva sobre las características clínicas, exploración funcional renal y base genética de los distintos tipos de acidosis tubular renal.
  25. Karet FE. Inherited distal renal tubular acidosis. *J Am Soc Nephrol* 2002;13:2178-84.
  26. Karet FE, Finberg KE, Nelson RD, Nayir A, Mocan H, Sanjad SA, et al. Mutations in the gene encoding B1 subunit of H-ATPase cause renal tubular acidosis with sensorineural deafness. *Nat Genet* 1999;21(1):84-90.
  27. Rodríguez-Soriano J. New insights into the pathogenesis of renal tubular acidosis—from functional to molecular studies. *Pediatr Nephrol* 2000;14(12):1121-36.
  28. Batlle DC, Hizon M, Cohen E, Gutterman C, Gupta R. The use of the urinary anion gap in the diagnosis of hyperchloremic metabolic acidosis. *N Engl J Med* 1988;318(10):594-9.
  29. Beriain M, Aguirre M, Vallo A, Rodríguez-Soriano J, Ariceta G. Long-term outcome in 13 patients with primary distal renal tubular acidosis. *Pediatr Nephrol* 2009;24:1852.
  30. Manz F, Scharer K, Janka P, Lombeck J. Renal magnesium wasting, incomplete tubular acidosis, hypercalciuria and nephrocalcinosis in siblings. *Eur J Pediatr* 1978;128:67-79.
  31. Rodríguez-Soriano J, Vallo A. Pathophysiology of the renal acidification defect present in the syndrome of familial hypomagnesaemia-hypercalciuria. *Pediatr Nephrol* 1994;8:431-5.
  32. Rodríguez Soriano J, Vallo A, García Fuentes M. Hypomagnesemia of renal origin. *Pediatr Nephrol* 1987;1:465-72.
  33. Konrad M. Disorders of Magnesium Metabolism. En: Geary DF, Schaefer F (eds.). *Comprehensive Pediatric Nephrology*. Philadelphia: Mosby Elsevier, 2008;461-75.
  34. Simon DB, Lu Y, Choate KA, Velázquez H, Al-Sabban E, Praga M, et al. Paracellin1, a renal tight junction protein required for paracellular Mg<sup>2+</sup> resorption. *Science* 1999;285:103-6.
  35. Konrad M, Schaller A, Seelow D, Pandey AV, Waldegger S, Lesslauer A, et al. Mutations in the Tight-Junction Gene Claudin 19 (CLDN19) Are Associated with Renal Magnesium Wasting, Renal Failure, and Severe Ocular Involvement. *Am J Hum Gen* 2006;79:949-57.  
(•••) Descripción original de pacientes afectados de hipomagnesemia hipercalciúrica familiar con nefrocalcinosis por mutaciones del gen de la CLDN19, que es el subtipo predominante en los países del sur de Europa y en nuestro medio.
  36. Goodyer P. The molecular basis of cystinuria. *Nephron Exp Nephrol* 2004;98:e45-9.
  37. Jungers P, Joly D, Barbey F, Choukroun G, Daudon M. ERSD caused by nephrolithiasis: prevalence, mechanisms, and prevention. *Am J Kidney Dis* 2004;44(5):799-805.
  38. Ng CS, Strem SB. Medical and surgical therapy of the cystine stone patient. *Curr Opin Urol* 2001;11:353-8.
  39. Nyhan WL. The recognition of Lesch-Nyhan syndrome as an inborn error of purine metabolism. *J Inheret Metab Dis* 1997;20:171-8.
  40. Wilmer MJ, Schoeber JP, Van den Heuvel LP, Levtchenko EN. Cystinosis: practical tools for diagnosis and treatment. *Pediatr Nephrol* 2011;26:205-15.
  41. Servais A, Moriniere V, Grunfeld JP, Noel LH, Goujjon JM, Chadeaux-Vekemans B, et al. Late onset nephropathic cystinosis: clinical presentation, outcome, and genotyping. *Clin J Am Soc Nephrol* 2008;3:27-35.