

Cubierta de politetrafluoroetileno en arteria pulmonar en el paciente portador de catéter tunelizado semipermanente: hallazgo incidental

M.J. Izquierdo Ortiz¹, F. Levy¹, B. Hijazi Prieto¹, V. Camarero Temiño¹, G. Torres Torres¹, J. Aldea Martínez², J.L. López Martínez²

¹ Servicio de Nefrología. ² Servicio de Radiología Vascular Intervencionista. Complejo Asistencial de Burgos

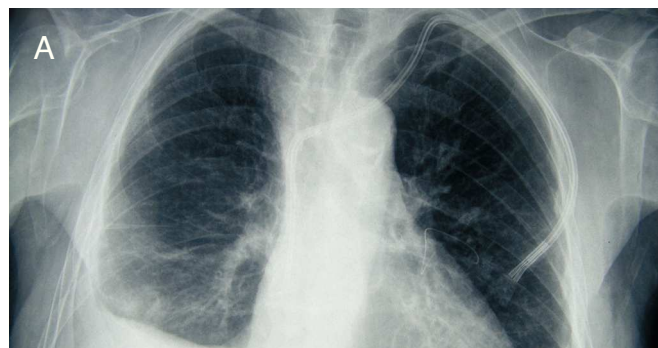NefroPlus 2010;3(1):55

Varón de 77 años, con enfermedad renal crónica en estadio 5 secundaria a nefroangioesclerosis. En tratamiento sustitutivo con hemodiálisis.

Su historia de acceso vascular incluye: fístula arteriovenosa (FAV) radiocefálica derecha e izquierda, FAV humeral

■ Figura 1

Radiografía de tórax posteroanterior (A) y lateral (B), donde se visualiza imagen radiopaca filiforme en el hilio pulmonar izquierdo, correspondiente a la cubierta de PTFE de la guía metálica del catéter Arrow Cannon II Plus®.

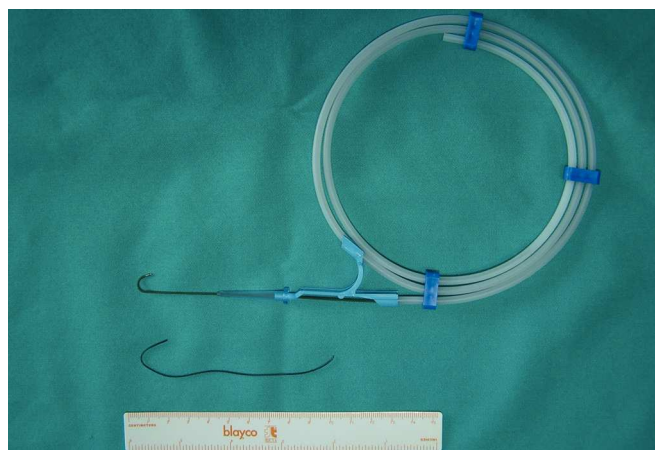


derecha con posterior trombosis del eje húmero-axilar, FAV húmero-humeral, *loop* antebraquial con prótesis de politetrafluoroetileno (PTFE) en miembro superior derecho. Actualmente se utiliza catéter tunelizado semipermanente tipo Arrow Cannon II Plus® en yugular izquierda.

En el presente año el paciente desarrolla edema «en esclavina» con importante congestión facial. Se realiza angio-TAC (tomografía axial computarizada) observándose trombosis de vena subclavia y tronco innominado izquierdo, así como de vena axilar y subclavia derecha. En la radiografía de tórax, como hallazgo accidental, se observa cuerpo extraño en el hilio pulmonar izquierdo. Se procede a su extracción mediante cateterización por vía femoral, tratándose de la cubierta de PTFE de la guía metálica del catéter. En el mismo acto quirúrgico se dilata la vena innominada izquierda, con disminución inmediata de la rubefacción y del edema.

■ Figura 2

Cubierta extraída de la arteria pulmonar junto con la guía metálica del catéter Arrow Cannon II Plus®.



Correspondencia: Maria Jesús Izquierdo Ortiz
Servicio de Nefrología.
Complejo Asistencial de Burgos.
maridetrespa@hotmail.com