



# *Síndrome orofaciodigital tipo I coexistente con enfermedad renal quística presentado en forma de insuficiencia renal crónica*

L. Pérez-Oller\*, R. Torra\*, E. Coll\*, F. Cofán\*\*, C. Nicolau\*\*\* y A. Darnell\*

\*Servicio de Nefrología. \*\*Unidad de Trasplante Renal. \*\*\*Servicio de Radiología. Hospital Clínic. Barcelona.

## RESUMEN

*El síndrome orofaciodigital tipo I es una entidad que se caracteriza por la presencia desde el nacimiento de múltiples malformaciones orofaciales y digitales. Este se presenta de forma esporádica en el 75% de los casos, siendo el resto heredado de forma dominante ligada al cromosoma X. La enfermedad es mortal en el varón, por lo que sólo se observa en mujeres. Se ha descrito en la literatura la coexistencia de esta entidad con quistes renales. Presentamos dos casos de síndrome orofaciodigital tipo I esporádico con quistes renales diagnosticados a raíz del hallazgo de una insuficiencia renal crónica terminal. Resaltamos la importancia de sospechar este diagnóstico en cualquier familia con presencia de poliquistosis renal que afecte únicamente a mujeres o en casos de presentación esporádica en el sexo femenino, especialmente si el tamaño renal está poco aumentado en presencia de insuficiencia renal. El correcto diagnóstico de esta entidad permite ofrecer un correcto consejo genético que difiere notablemente de la poliquistosis renal autosómica dominante.*

Palabras clave: **Síndrome orofaciodigital. Poliquistosis renal. Insuficiencia renal crónica.**

## OROFACIODIGITAL SYNDROME TYPE I WITH ASSOCIATED RENAL CYSTS PRESENTING AS CHRONIC RENAL FAILURE

### SUMMARY

*Orofaciodigital syndrome type I is a condition characterized by the presence of orofacial and digital malformations at birth. The disorder is manifested in sporadic form in 75% of cases, the rest being inherited as a X-linked dominant disease. This syndrome is only seen in females because the condition is lethal in males. The coexistence of this disease with cystic kidneys has been reported in the literature. We describe two cases of sporadic orofaciodigital syndrome type I and cystic kidneys who presented as endstage renal disease. We suggest that this disorder*

Recibido: 23-IV-99.  
En versión definitiva: 6-IX-99.  
Aceptado: 13-IX-99.

**Correspondencia:** Dra. Roser Torra  
Servicio de Nefrología  
Hospital Clínic  
Villarroel, 170  
08036 Barcelona

*der must be suspected in any family with polycystic kidney disease presenting only in women, or in cases with sporadic presentation of polycystic kidneys in females, mainly with normal renal size in the presence of renal failure. The diagnosis of orofaciodigital syndrome type I lead us to a correct genetic counseling that remarkably differs of autosomal dominant polycystic kidney disease.*

**Key words:** *Orofaciodigital syndrome. Polycystic kidneys. Chronic renal failure.*

## INTRODUCCION

El síndrome orofaciodigital (Sd. OFD) engloba un conjunto de patrones clínicamente heterogéneos que se caracterizan por presentar malformaciones congénitas múltiples, internas y externas, de predominio en boca, cara y manos. Entre ellos, el Sd. OFD tipo I es el más frecuente.

El Sd. OFD tipo I fue descrito por primera vez por Papillon-Leage y Psaupe en 1954<sup>1</sup>. Se presenta de forma esporádica en el 75% de los casos, siendo en el resto heredado de forma dominante ligada al cromosoma X. Algunos de estos pacientes presentan quistes renales que aparecen en la primera o segunda década de vida, lo que en ciertos casos crea confusión en el diagnóstico diferencial con la poliquistosis renal autosómica dominante (PQRAD).

Presentamos dos casos de Sd. OFD tipo I esporádico con quistes renales diagnosticados a raíz del hallazgo de una insuficiencia renal crónica terminal.

## CASO CLINICO

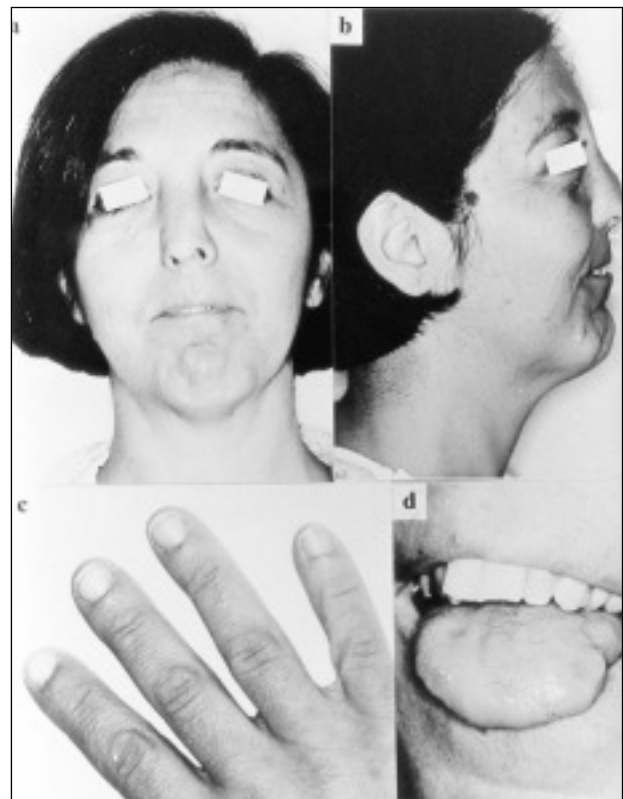
### Caso 1

Se trata de una paciente mujer de 41 años de edad sin antecedentes nefrológicos conocidos que ingresó en nuestro centro tras detectarse una insuficiencia renal avanzada a raíz de un cuadro asténico.

La paciente era fruto de un embarazo sin complicaciones y un parto eutócico. A su nacimiento se objetivaron múltiples anomalías fenotípicas, destacando uniones membranosas entre la mucosa oral y la concavidad alveolar, una lengua trilobulada y unida por una banda subglosal, anormalidades dentarias, hipoplasia del cartílago alar, escaso cabello pálido con raíces oscuras, y braquidactilia. Fue sometida a múltiples intervenciones quirúrgicas reparadoras entre los 3 meses y los 18 años. Asimismo presentó en la infancia dificultad para la deambulaci3n por alteraci3n del equilibrio. A los 14 años se le realizó una fusi3n espinal por la presencia de una espondilolistesis.

Al ingreso la tensi3n arterial era de 160/100 mmHg. Se objetivaron diversas anormalidades fa-

ciales y orales, como microretrognatia con desviaci3n del ment3n hacia la izquierda, ra3z nasal ancha, ángulos palpebrales ca3dos, pabellones auriculares pequeños, comisura bucal desviada hacia abajo, maloclusi3n bucal con dientes supernumerarios, desviaci3n de la lengua y el frenillo lingual, paladar duro malformado y enfermedad periodontal (fig. 1). Asimismo presentaba braquidactilia del tercer dedo bilateral (fig. 1). No se objetiv3 retraso



*Fig. 1.—En visi3n de frente y perfil se observan anomalías faciales como asimetría, microretrognatia, maloclusi3n bucal, ra3z nasal ancha y comisura palpebral desviada hacia abajo (a, b). Braquidactilia del tercer dedo (c). Margen lingual irregular y anomalías dentarias (d).*

mental y el resto de exploración por aparatos resultó anodina.

En la analítica inicial destacaba una creatinina de 6,6 mg/dl, un nitrógeno ureico de 64 mg/dl, un calcio de 8,8 mg/dl, un fósforo de 5,4 mg/dl, una albúmina de 26 g/L, un bicarbonato de 17 mEq/L y un pH de 7,24. El resto de la bioquímica era normal. En el hemograma destacaba un hematocrito del 17% con hemoglobina de 5,7 g/dl. El estudio de sangre oculta en heces resultó negativo. El estudio de la orina objetivó una proteinuria de 1,6 g/24 horas y un sedimento anodino. La radiología de tórax, el electrocardiograma y el fondo de ojo fueron normales. La ecografía descubrió un riñón derecho de 12 cm y un riñón izquierdo de 13 cm de diámetro mayor, con la presencia de múltiples quistes de pequeño tamaño en ambos, así como algún quiste hepático aislado. La TAC abdominal confirmó la presencia de múltiples quistes renales bilaterales. La resonancia nuclear magnética cerebral informó de una hipófisis normal desplazada, con atrofia cortical y cerebelosa. La paciente presentó un cariotipo 46 XX normal.

La paciente era la séptima de siete hermanos, sin que ninguno de ellos presentase anomalías físicas similares ni patología renal. La paciente era fruto de un matrimonio no consanguíneo. El estudio ecográfico en ambos progenitores fue normal.

Con el diagnóstico de insuficiencia renal crónica en el contexto de Sd. OFD tipo I con quistes renales, la paciente siguió control en el dispensario de nefrología hasta iniciar diálisis un año después.

## Caso 2

Una paciente mujer de 43 años acudió a nuestro centro por presentar prurito intenso en las últimas semanas, detectándose una insuficiencia renal avanzada. A la anamnesis, desde el punto de vista nefrológico únicamente refería poliuria y polidipsia de larga evolución.

A su llegada la paciente se hallaba hipertensa (150/95 mmHg). La exploración física por aparatos resultó anodina y únicamente se objetivaron mínimas anomalías físicas como una raíz nasal ancha, orejas de implantación baja y braquidactilia. Reinterrogando a la enferma se descubrió que a su nacimiento (tras un embarazo anodino y un parto eutócico) presentaba malformaciones orofaciales como lengua bilobulada o anomalías dentarias y gingivales, así como fragilidad capilar. Por este motivo la paciente fue sometida a varias intervenciones quirúrgicas que repararon la mayoría de estas alteraciones.

En la analítica inicial destacaba una creatinina de 5,9 mg/dl, un nitrógeno ureico de 62 mg/dl, un aclaramiento de creatinina de 7 ml/min, un calcio de 8,1 mg/dl, un bicarbonato de 18 mEq/L, y un pH de 7,25, siendo el resto de datos bioquímicos anodinos. El hemograma resultó normal excepto una hemoglobina de 10,3 g/dl y un hematocrito del 34%. El estudio de la orina objetivó una proteinuria de 649 mg/24 horas y un sedimento anodino. La radiología de tórax, el electrocardiograma y el fondo de ojo fueron normales. La ecografía abdominal mostró unos riñones de tamaño ligeramente aumentado con múltiples quistes renales bilaterales sin patología de la vía urinaria (fig. 2). El cariotipo fue 46 XX normal.

Los progenitores de la paciente habían fallecido sin que se conociesen antecedentes nefrológicos ni malformaciones congénitas. La hermana de nuestra enferma no presentaba alteraciones orofaciales ni quistes renales.

La paciente fue diagnosticada de Sd. OFD tipo I esporádico, iniciando programa de diálisis a los 44 años.

## DISCUSION

El Sd. OFD tipo I es una entidad que se presenta en la mayoría de los casos de forma esporádica, heredándose en el resto con un patrón dominante ligado al cromosoma X. Se trata de una enfermedad de presentación únicamente en mujeres, ya que los hombres afectados fallecen intraútero o al poco tiempo de nacer. Recientemente se ha localizado el gen causante de la enfermedad mediante el uso de marcadores polimórficos en una región del brazo corto

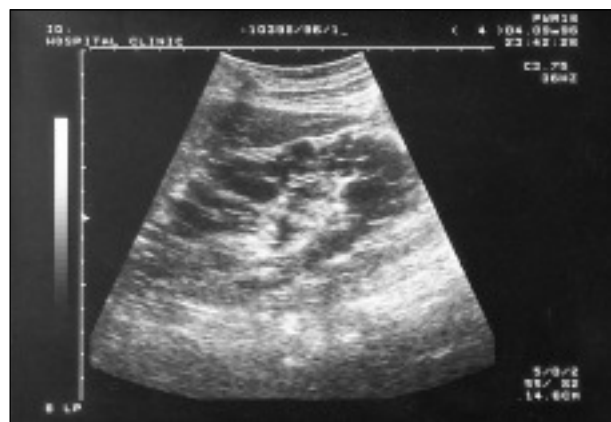

Fig. 2.—Imagen ecográfica mostrando múltiples quistes renales.

del cromosoma X (Xp22,2-Xp22,3), en una distancia de 19,8 cM<sup>2</sup>. Se considera que el producto genético de esta zona puede tener un papel fundamental en la organogénesis.

Este síndrome se caracteriza principalmente por la detección, ya en el momento del nacimiento, de malformaciones múltiples que afectan principalmente a boca, cara y manos. Entre los rasgos hallados con más frecuencia se encuentran una lengua hipertrófica, lobulada y con hamartomas, frenillos en la cavidad oral, alteraciones del paladar blando y duro, defectos en las encías y dientes, raíz nasal ancha con hipoplasia de la aleta nasal, pabellones auriculares pequeños y de implantación baja, anomalías capilares como alopecia, y braquidactilia. Hoy en día, las malformaciones orofaciales pueden ser corregidas quirúrgicamente con buenos resultados, por lo que el diagnóstico en la edad adulta puede ser dificultoso. En un 50% de los casos estas alteraciones se acompañan de retraso mental o alteraciones del sistema nervioso central.

Varios casos de coexistencia de enfermedad renal poliquística con este síndrome han sido descritos<sup>3-14</sup>. Se considera actualmente que este hecho se produce aproximadamente en un 15% de los casos de Sd. OFD tipo I<sup>14</sup>. El hecho de que en estos casos nos hallemos ante una enfermedad hereditaria con quistes renales que puede conducir a una insuficiencia renal terminal obliga a un diagnóstico diferencial con la PQRAD, importante para el consejo genético. Mientras que en la PQRAD cualquier hijo o hija tiene un 50% de heredar la enfermedad, en el Sd. OFD tipo I los hijos vivos son siempre sanos y cada hija tiene un 50% de posibilidades de padecer la enfermedad. No existen portadores sanos de la enfermedad. Por lo tanto, la sospecha de Sd. OFD tipo I recae principalmente en familias con quistes renales que afectan únicamente a mujeres.

Anatomopatológicamente, los quistes renales en el Sd. OFD tipo I son de menor tamaño y más uniformes que en la PQRAD, con menos distorsión del parénquima; también destaca la mayor presencia de quistes de origen glomerular<sup>7</sup>. Ecográficamente se suelen detectar unos riñones de menor tamaño que en la PQRAD con múltiples quistes corticales y medulares<sup>7</sup>. Clínicamente conduce a la insuficiencia renal terminal a partir de la segunda década de vida en un gran número de casos, por lo que el curso clínico parece más agresivo que el de la PQRAD<sup>15</sup>.

En este artículo exponemos dos casos de Sd. OFD tipo I esporádico presentados en forma de insuficiencia renal terminal en la quinta década de vida, detectándose en ellos unos riñones poliquísticos. En el primero de los casos la paciente presentaba malformaciones orofaciales evidentes al nacer que ha-

bían requerido múltiples intervenciones quirúrgicas, aunque no se había llegado a un diagnóstico concreto ni había seguido ningún tipo de control nefrológico hasta su ingreso. El segundo caso muestra una paciente en la que el éxito de la cirugía a la que había sido sometida durante su infancia sólo permitía observar mínimos defectos faciales que escaparían a la exploración física si ésta no se realizase de forma dirigida, por lo que fue orientada inicialmente como un caso de presentación esporádica de PQRAD. En la primera paciente también se detectó algún quiste hepático, localización descrita previamente en otros casos<sup>3,10,11,13,14</sup>, aunque su incidencia es mucho menor que en la PQRAD<sup>16</sup>.

La presentación de este síndrome asociado a quistes renales en las primeras décadas de la vida, con las alteraciones orofaciales ya corregidas quirúrgicamente, puede hacer pensar erróneamente en una poliquistosis renal autosómica recesiva (PQRAR), ya que ésta última se manifiesta sin que los progenitores padezcan la enfermedad y en los pacientes que llegan a la segunda década de vida el tamaño renal suele estar conservado o algo disminuido. Aun así, la PQRAR se manifiesta normalmente al nacimiento o durante la infancia, y se asocia invariablemente a fibrosis hepática congénita. Otra entidad con la que se debe realizar un diagnóstico diferencial es la enfermedad renal quística adquirida, en la que habitualmente el número de quistes es mucho menor y lógicamente no existen malformaciones orofaciales asociadas ni alteraciones a nivel hepático.

En conclusión, debe investigarse el antecedente de malformaciones orofaciocdigitales en cualquier familia con presencia de poliquistosis renal que afecte únicamente a mujeres o en casos de presentación esporádica en el sexo femenino, especialmente si el tamaño renal está poco aumentado en presencia de insuficiencia renal. El correcto diagnóstico de esta entidad permite ofrecer un correcto consejo genético que difiere notablemente de la PQRAD.

## BIBLIOGRAFIA

1. Papillon-Léage, Psaume J: Une malformation héréditaire de la muqueuse buccale: brides et freins anormaux. *Rev Stomatol* 55: 209-27, 1954.
2. Feather SA, Woolf AS, Donnai D, Malcolm S, Winter R: The oral-facial-digital syndrome type I, a cause of polycystic disease and associated malformations, maps to Xp22,2-Xp22,3. *Hum Mol Genet* 6: 1163-1167, 1997.
3. Doege TC, Thuline HC, Priest JH, Norby DE, Bryant JS: Studies of a family with the oral-facial-digital syndrome. *N Engl J Med* 271: 1073-1080, 1964.
4. Majewski F, Lenz W, Pfeiffer RA, Tunte W, Muller H: Das orofacio-digitale Syndrom: Symptome und prognose. *Z Kinderheilk* 112: 89-112, 1972.

## SINDROME OROFACIODIGITAL Y ENFERMEDAD QUISTICA

5. Harrod MJE, Stokes J, Peede LF, Golstein JL: Polycystic kidney disease in a patient with the oral-facial-digital syndrome type I. *Clin Genet* 9: 183-186, 1976.
6. Mery J, Simon P, Horutte T: A propos de deux cas de maladie polykystique rénale de l'adulte associée au syndrome oral-facial-digital. *J Urol* 84: 892-893, 1978.
7. Stapleton B, Bernstein J, Koh G, Roy S, Wilroy S: Cystic kidneys in a patient with oral-facial-digital Syndrome type I. *Am J Kidney Dis* 5: 288-293, 1982.
8. Donnai D, Kerzin-Storarr L, Harris R: Familial orofacioidigital syndrome type I presenting as adult polycystic kidney disease. *J Med Genet* 24: 84-87, 1982.
9. Connacher AA, Forsyth CC, Stewart WK: Orofaciodigital syndrome type I associated with polycystic kidneys and agenesis of the corpus callosum. *J Med Genet* 24: 116-122, 1987.
10. Salinas CF, Shashidhar G, Vera CL, Milutinovic J, Hagerty R, Cooper JD, Cagna DR: Variability of expression of the orofacioidigital syndrome type I in black females: six cases. *Am J Med Genet* 38: 574-582, 1991.
11. Curry NS, Milutinovic J, Grossnickle M, Munden M: Renal cystic disease associated with orofacioidigital syndrome, *Urol Radiol* 13: 153-157, 1992.
12. Kennedy SM, Hashida Y, Malatack JJ: Polycystic kidneys, pancreatic cysts and cystoadenomatous bile ducts in the oro-facial-digital syndrome type I. *Arch Pathol Lab Med* 115: 519-523, 1991.
13. Coll E, Torra R, Pacual J, Botey A, Ara J, Pérez L, Ballesta F, Damell A: Sporadic orofacioidigital syndrome type I presenting as end-stage renal disease. *Nephrol Dial Transplant* 12: 1040-1042, 1997.
14. Sabato A, Fabris A, Oldrizzi L, Montemezzi S, Maschio G: Evaluation of a patient with hypertension and mild renal failure in whom facial and digital abnormalities are noted. *Nephrol Dial Transplant* 13: 763-766, 1998.
15. Torra R, Badenas C, Damell A, Nicolau C, Volpini V, Revert L, Estivill X: Linkage, clinical features and prognosis of ADPKD types I and II. *J Am Soc Nephrol* 7: 2142-2151, 1996.
16. Gabow PA: Autosomal dominant polycystic kidney disease. *N Eng J Med* 329: 332-342, 1993.