



Criptococosis cutánea aislada en una trasplantada renal

D. Moreno Vega, A. Mármol, H. Gómez Barry y A. M. Gámez

Servicios de Trasplantes, Patología y Nefrología. Hospital Joaquín Albarrán. Nefrología Hospital Julio Trigo. La Habana, Cuba.

Sr. Director:

La criptococosis es una infección micótica oportunista cuyo agente etiológico, el *criptococcus neoformans*, se encuentra profusamente en sitios donde abundan las deyecciones de aves, y en particular de palomas. Constituye una infección propia de sujetos susceptibles: receptores de trasplantes de órganos, pacientes con linfomas, sarcoidosis o con síndrome de inmunodeficiencia adquirida¹.

En nuestro medio esta entidad tiene una incidencia relativamente baja en receptores de aloinjertos renales y se observa en pacientes procedentes de áreas donde es frecuente la colombofilia².

Recientemente estudiamos en nuestro servicio a una paciente que recibió un aloinjerto renal procedente de un donante cadáver en 1994.

En la inmunosupresión de inducción fue empleado un protocolo cuádruple secuencial con anticuerpos monoclonales anti CD₃³.

Tres años después fue evaluada por presentar edema asimétrico en la pierna izquierda. Una flebografía no reveló anomalías y el diagnóstico de trombosis venosa profunda fue eliminado.

Después de varios días de tratamiento diurético fue evidente la existencia de tres nodulaciones indoloras, de aspecto ovoideo, con diámetro mayor de 5 cm y el transversal de 2 cm, localizadas en la cara externa de la pierna. En estos momentos la inmunosupresión consistía en: ciclosporina A 2 mg por kilo por día, azatioprina 2,5 mg por kilo por día y prednisona 0,25 mg por kilo por día.

Fue realizada la exéresis de uno de los nódulos que fue dividido en dos partes, una de ellas fue cultivada en medios específicos para hongos y micobacterias y la otra fue enviada al departamento de Anatomía Patológica.

La coloración con plata metenamina (fig. 1) reveló la presencia de numerosas estructuras celulares redondeadas, con cápsula bien definida y citoplasma claro, que fueron clasificadas como criptococcus. El resultado del cultivo micológico reveló idéntico resultado. No se encontraron signos clínicos ni radiológicos evocadores de participación visceral del proceso. El cultivo de la orina en medio apropiado y el examen citológico de la misma también fueron negativos para criptococcus. El diagnóstico de crip-

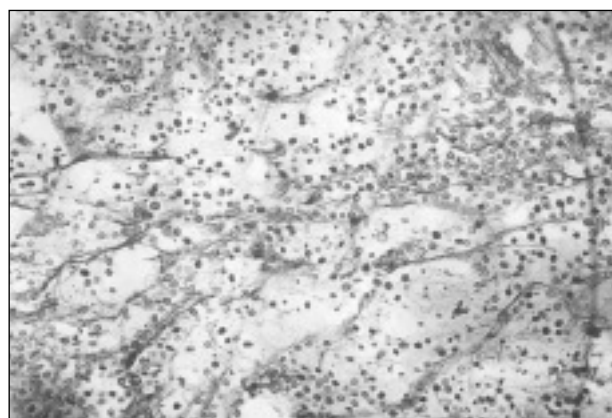
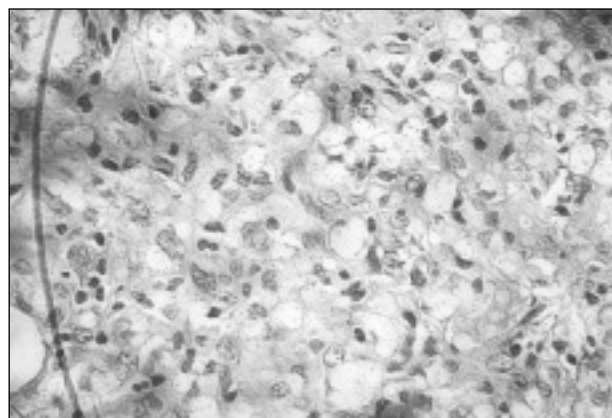


Fig. 1.—*Criptococosis cutánea aislada en trasplantada renal.*

Correspondencia: Dr. Dario Moreno Vega
Servicio de Trasplantes
Instituto de Nefrología
Hospital Clínico Quirúrgico Joaquín Albarrán
Avenida 26 y Rancho Boyeros
La Habana. Cuba

tocosis cutánea aislada fue establecido aunque ha sido reportado que las lesiones cutáneas suelen acompañarse de infección diseminada siendo el resultado de émbolos sépticos en el tejido subcutáneo¹.

La infección micótica en esta paciente se presentó tardíamente en el postrasplante, en concordancia con la clásica cronología de las infecciones de este tipo de pacientes⁴.

En el seguimiento clínico de 220 receptores de aloinjertos renales en nuestro centro, en el período comprendido entre 1989 y 1993 no se encontró este tipo de infección durante los dos primeros años de evolución².

Por último, la monoterapia con fluconazol a la dosis de 150 mg diarios durante 6 meses, permitió la regresión del resto de las lesiones que no habían

sido resecaadas. Un año después de finalizado el tratamiento no se ha producido recidiva de la infección.

BIBLIOGRAFIA

1. John E Bennet: Fungal infections. En: Jean D. Wilson y cols. *Harrison's Principles of Internal Medicine*. 12 th ed. McGraw-Hill Inc 743-751, 1991.
2. Mármol A, Hernández VC, Alfonso J, Moreno D, Bernaza J: Infectious disease complications postrenal transplant in 220 patients. *Transp Proc* 28 (6): 3306, 1996.
3. Herrera R, Moreno D, Enamorado A, Cuéllar C, Alfonso J, Bernaza J y cols.: Profilaxis del rechazo en el trasplante renal con el anticuerpo monoclonal (AcM) IORT₃. *Rev Esp Trasp* Vol. 3, N.º 1-37, pp. 44-49.
4. Robert H Rubin: Infectious disease complications of renal transplantation. *Kidney Int* 44: 221-236, 1993.