

CASOS CLINICOS

Hemorragia digestiva por fístula aorto-entérica en dos pacientes en hemodiálisis

A. Gándara, A. J. Pérez Pérez*, E. Peláez, A. Pereira y E. Domínguez**

Servicios de Nefrología y **Cirugía. Hospital Montecelo. Pontevedra. *Servicio de Nefrología. Hospital Xeral Cies. Vigo.

RESUMEN

Se estudian dos pacientes con insuficiencia renal crónica en hemodiálisis (HD), portadores de una prótesis aórtica que presentaron sangrado digestivo masivo como consecuencia de una fístula entre la prótesis y la tercera porción del duodeno. En uno de ellos el diagnóstico se hizo durante la laparotomía. En el otro se realizó TAC abdominal, que demostró la presencia de signos radiológicos sugestivos de esta complicación.

Se revisan las características clínicas y evolutivas de esta rara complicación de la cirugía de aorta abdominal. Analizamos algunos factores que concurren en los pacientes en HD, como la malnutrición, la utilización de heparina o la administración de calcioantagonistas, que le pueden conferir características propias en este tipo de enfermos.

Conocer la existencia de esta complicación puede acortar el retraso diagnóstico, tal vez la medida más importante para disminuir su elevada mortalidad.

Palabras clave: **Fístula aorto-entérica. Hemodiálisis**

GASTROINTESTINAL BLEEDING SECONDARY TO AORTO-ENTERIC FISTULA IN TWO PATIENTS UNDERGOING HEMODIALYSIS

SUMMARY

We describe two patients with chronic renal failure receiving hemodialysis (HD) who each experienced massive gastrointestinal bleeding secondary to aortic graft-enteric fistula. In the first case the diagnosis was made during surgical intervention. Because of a high degree of suspicion, a computed tomography (CT) was made in the other case and suggestive findings for aorto-enteric fistula were found.

Recibido: 18-III-97.
En versión definitiva: 9-V-97.
Aceptado: 12-V-97.

Correspondencia: Dr. A. Gándara Martínez.
Sección de Nefrología.
Hospital Montecelo.
Av. Montecelo.
36071 Pontevedra.

We report the clinical course and characteristics of this uncommon complication of aortic reconstructive surgery with prosthetic grafts now commonly employed for the treatment of abdominal aortic aneurysms. We suggest that some factors associated from hemodialysis such as malnutrition, use of heparin and administration of calcium channel blockers may predispose to this complication. Awareness of this complication should facilitate diagnosis and reduce mortality.

Key words: **Aorto-enteric fistula. Hemodialysis**

INTRODUCCION

La presencia de aneurismas aórticos, intervenidos o no, es frecuente entre los pacientes en diálisis y se ve favorecida por la edad cada vez más avanzada y la arteriosclerosis propia de estos enfermos. La fístula aorto-enterica es una complicación rara que ocurre en pacientes con aneurisma aórtico abdominal o portadores de una prótesis aórtica. Es difícil de diagnosticar y a menudo tiene una evolución catastrófica por sangrado masivo.

Recientemente hemos tenido ocasión de observar en nuestra Unidad de Hemodiálisis dos pacientes que presentaron esta complicación. Nos parece de interés su comunicación por tratarse de una entidad muy poco frecuente y que puede ser favorecida por algunos factores que concurren en los pacientes en hemodiálisis (HD). El retraso en el diagnóstico puede influir de forma muy negativa en cuanto a la evolución.

CASOS CLINICOS

Caso 1

Paciente de 67 años con insuficiencia renal (IRC) secundaria a enfermedad renal poliquística del adulto. Recibía tratamiento sustitutivo con HD desde 18 meses antes. Presentaba hipertensión arterial que se controlaba adecuadamente con nifedipino.

Era portador de una prótesis aorto-bifemoral que había sido colocada 12 años antes en Francia por sintomatología muy florida de claudicación intermitente, la cual había desaparecido completamente desde la intervención. Se desconocía la técnica quirúrgica utilizada y el tipo de material protésico implantado.

Acudió al servicio de urgencias por un cuadro de hematemesis y melenas de unas horas de evolución. A su ingreso el paciente estaba hipotenso y sin soplo audible en su fístula de HD. Se realizó una endoscopia digestiva alta, que tan sólo reveló una mucosa ulcerada con fondo fibrinoide en la unión esofagástrica, interpretándose como un síndrome de

Mallory-Weiss. El bulbo y la segunda porción duodenal, hasta donde se introdujo el endoscopio, no presentaron alteraciones. Fue transfundido y se estabilizó hemodinámicamente, permaneciendo estable y sin signos de sangrado en las 48 horas siguientes. Al tercer día de su ingreso presentó un cuadro severo de rectorragias de sangre roja. Una nueva endoscopia alta no reveló alteraciones hasta la segunda porción de duodeno. Se realizó una colonoscopia, muy limitada por realizarse sin preparación previa, que tan sólo mostró múltiples divertículos, sin puntos de sangrado activo, pese a alcanzarse hasta la primera porción de colon transverso. A las pocas horas el paciente empeoró clínicamente, con hipotensión y shock hipovolémico, por lo que se decidió su intervención quirúrgica urgente. Durante la misma se visualizó sangrado masivo en duodeno distal procedente de una erosión en el material aórtico protésico, que aparecía íntimamente ligado a la pared intestinal. Durante la intervención, el paciente sufrió parada cardíaca que no se pudo revertir y falleció.

Caso 2

Varón de 66 años incluido en 1986 en programa de HD por uremia terminal de etiología no filiada. En 1988 tuvo una apendicitis aguda complicada que motivó resección de íleon terminal y anastomosis ileocólica. Presentaba además hiperparatiroidismo secundario moderado, broncopatía crónica e hipertensión arterial en tratamiento con diltiazem. Por estenosis valvular aórtica severa, en agosto de 1995 se le practicó un recambio valvular aórtico y un by-pass aorto-coronaria derecha con vena safena y se instauró tratamiento anticoagulante dicumarínico.

En marzo de 1996 se intervino de un aneurisma aórtico abdominal infrarrenal de 6×6 cm, implantándose una prótesis aorto-aórtica de Dacron de 16 mm de diámetro en el interior del saco aneurismático. El postoperatorio inmediato fue normal, con buena permeabilidad del injerto. El 27/3/96 presentó una hemorragia digestiva alta,

demostrándose endoscópicamente una úlcera sangrante activa de cara posterior de duodeno de aspecto «serpigiforme», úlceras esofágicas y hernia de hiato. El test rápido de ureasa fue negativo. Las biopsias de los bordes ulcerosos mostraron signos histológicos sugestivos de infección por virus herpes. Se instauró tratamiento con aciclovir y al alta se reanudó el tratamiento anticoagulante.

El 21/11/96 ingresó en el Hospital Montecelo por dolor abdominal y melenas. Una endoscopia alta hasta segunda porción de duodeno sólo mostró ligeras erosiones esofágicas. Mediante colonoscopia hasta la anastomosis ileocólica terminolateral se apreciaron restos hemáticos de color negruzco sin detección de puntos de sangrado activo. Se trasladó al servicio de Cirugía Vasculardel Hospital Xeral de Vigo con el diagnóstico de presunción de fístula aortoentérica y sangrado en intestino delgado. Mediante TAC abdominal sin contraste se detectó la presencia de una imagen aérea correspondiente a intestino delgado en íntimo contacto con el extremo proximal de la prótesis aórtica abdominal (fig. 1). Tras la inyección de contraste se apreció relleno del saco aneurismático periprotésico (fig. 2) y aumento secuenciado de densidad en la pared de la tercera porción duodenal y grasa adyacente periaórtica (fig. 3), hallazgos que permitieron inferir el diagnóstico de fístula aortoentérica. El 27/11/96 se intervino quirúrgicamente apreciándose relleno hemático del antiguo saco aneurismático, y se confirmó fístula de la anastomosis aórtica a la tercera porción duodenal. Tras un intento en primera instancia de sutura del punto de fuga se produjo un sangrado masivo inmediato, obligando a realizar clampaje aórtico, sección de la prótesis aórtica con sutura de ambos extremos y, finalmente, implante de un

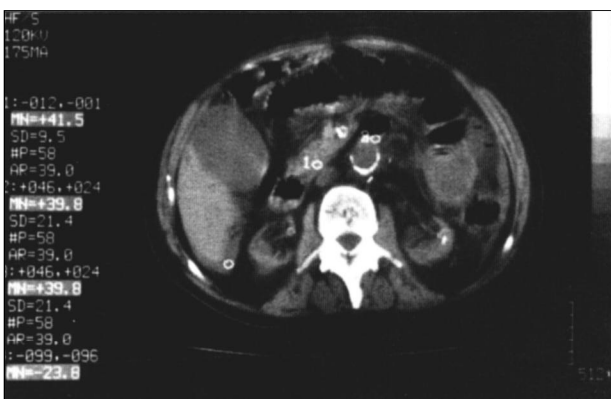

Fig. 1.—TAC sin contraste. Ausencia de plano de clivaje entre la zona yuxtaanastomótica de la aorta abdominal y la 3.ª porción duodenal.

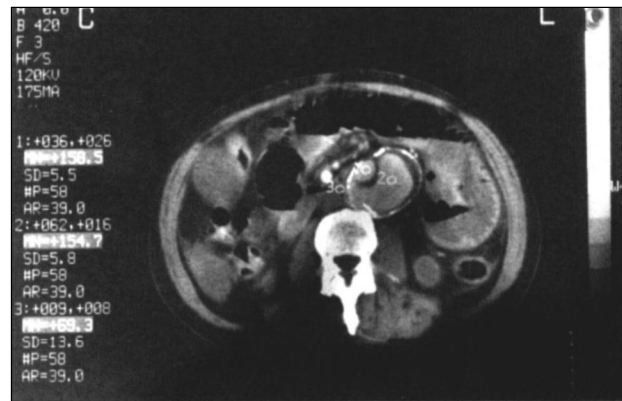


Fig. 2.—TAC con contraste. Relleno del saco aneurismático periprotésico original.

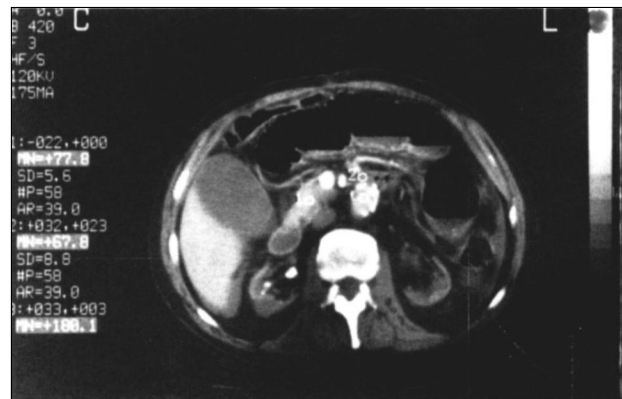


Fig. 3.—TAC con contraste. Aumento de la densidad de la grasa periaórtica y de la pared de la 3.ª porción duodenal (incremento de 30-35 unidades Hounsfield respecto de figura 1).

nuevo by-pass desde arteria axilar derecha a ambas arterias femorales comunes, de buen funcionamiento inicial. Posteriormente el paciente presentó necrosis distal de los dedos de ambos pies, demostrándose ausencia de pulsos pedios, aunque se palpaban a nivel poplíteo bilateral. Fue politransfundido y precisó soporte inotrópico con aminas. Tras presentar dehiscencia de suturas de la pared abdominal, falleció el 26/12/96 (37 día de evolución) de un shock séptico refractario originado por *pseudomonas aeruginosa*.

DISCUSION

El sangrado gastrointestinal es una complicación frecuente en los pacientes urémicos y obedece a múltiples causas, siendo las más frecuentes la gastritis hemorrágica, la duodenitis y la úlcera péptica.

Las alteraciones de la hemostasia que ocurren en la IRC, y que conlleva una mayor tendencia hemorrágica, explicarían además la mayor incidencia de sangrado y una mayor morbimortalidad que en la población general^{1,2}.

La comunicación entre un injerto aórtico y la luz intestinal es una causa excepcional de sangrado gastrointestinal y es una complicación poco frecuente de los procedimientos de cirugía de aorta abdominal, estimándose su frecuencia entre el 0,4 y el 4% de estas intervenciones^{3,4}. Representó tan sólo el 0,4% de los episodios de sangrado digestivo en una gran serie de pacientes con IRC². Ocurre meses o años después de la intervención quirúrgica y puede afectar al tracto gastrointestinal en cualquier nivel, desde el estómago hasta el colon; alrededor del 75% se localizan en el duodeno, por lo general en la 3.^a porción. Habitualmente la fístula se establece entre el intestino y la línea de sutura proximal de la prótesis. Más raramente, la comunicación se establece con el cuerpo de Dacron del injerto mediante erosión; estos casos se asocian a infección de la prótesis y pueden cursar con datos clínicos de sepsis. Excepcionalmente la comunicación se produce con un aneurisma aórtico no intervenido (fístula primaria)^{4,5}.

La forma de presentación de esta complicación es muy inespecífica. La mayoría de los pacientes presentan melenas, siendo menos frecuente la aparición de hematemesis y hematoquecia. En más de la cuarta parte de los pacientes no se detectan signos de hemorragia. Clásicamente se describe un signo característico de la fístula aorto-entérica: la «hemorragia precursora», episodio de sangrado que desaparece de forma espontánea antes de que se desencadene un sangrado masivo. El tiempo transcurrido entre el primer episodio hemorrágico y la hemorragia masiva puede variar entre horas y meses, pero en la mayoría de los casos ocurre en el curso de la primera semana⁵. Es difícil hacer un diagnóstico preoperatorio visualizando endoscópicamente la lesión y el sangrado⁶. Generalmente la endoscopia digestiva alta y baja sirven para descartar otras fuentes de sangrado, pero no es infrecuente que mediante esta técnica se encuentren alternativas para explicar el sangrado, tal como ocurrió inicialmente en los 2 casos presentados, lo que conlleva un retraso en el diagnóstico. Es importante también que el estudio endoscópico alcance la 3.^a porción del duodeno, que a menudo se omite y es donde se localiza la lesión con más frecuencia. La arteriografía es de poca utilidad diagnóstica, aunque si el estado del paciente permite realizarla puede resultar importante para planificar la intervención quirúrgica. La TAC abdominal es la

prueba diagnóstica más útil para localizar la fístula. Los signos radiológicos que pueden aparecer son el engrosamiento de la pared intestinal y tejidos blandos que rodean al injerto y la presencia de una colección líquida o de gas ectópico⁷. Sin embargo, y debido a la inespecificidad de estos signos, el diagnóstico radiológico es difícil a no ser que se tenga un alto índice de sospecha. En general, el diagnóstico preoperatorio, aun utilizando todas las técnicas disponibles, sólo puede hacerse con certeza en una tercera parte de los casos⁷, y lo habitual, como ocurrió en el caso número 1, es llegar a la laparotomía sin haber realizado el diagnóstico. En el caso número 2 aparecieron datos muy sugestivos en la TAC abdominal porque se buscaron específicamente al sospechar el diagnóstico después de la experiencia que habíamos tenido en el primer caso.

El tratamiento es quirúrgico, aunque las nuevas técnicas de implantación de endoprótesis por cateterismo pueden tener en el futuro alguna aplicación, como lo tienen ya en el tratamiento no quirúrgico de los aneurismas aórticos⁸.

La aparición de esta complicación en 2 pacientes en HD, lejos de considerarse como una simple asociación casual, merece a nuestro juicio algunas consideraciones. En primer lugar, en cuanto a la patogenia de las fístulas aorto-entéricas, el único mecanismo que se ha implicado con seguridad es la infección⁴, mecanismo que se pudo descartar en nuestros 2 pacientes. Sin embargo, el papel de la malnutrición en la aparición de complicaciones en pacientes en diálisis adquiere cada día mayor relevancia. Desconocíamos los parámetros concretos relativos al estado nutricional de los dos pacientes presentados, pero la prevalencia de desnutrición es alta entre los pacientes en diálisis y alcanza el 72% en nuestra unidad⁹. Está demostrado que la malnutrición, incluso sin ser severa, altera la capacidad de depósito de colágeno, retrasando la curación de las heridas, y experimentalmente se ha encontrado un aumento de la incidencia de fracasos de anastomosis intestinales cuando se realizan a animales desnutridos¹⁰. Estas alteraciones derivadas de la malnutrición podrían justificar una mayor incidencia de fístula aorto-entérica en los pacientes en HD, especialmente en aquellos pacientes en los que la complicación aparece tras un período relativamente corto después de la cirugía, tal como ocurrió en el caso número 2.

Un segundo aspecto a considerar es la necesidad de administración de heparina en cada sesión de hemodiálisis, con la consiguiente alteración periódica de la hemostasia, que aumentaría la inci-

dencia y severidad del sangrado, tal como ocurre en otras lesiones sangrantes del tubo digestivo que presentan con frecuencia estos pacientes^{1,2}.

Recientemente se ha sugerido un mayor riesgo de hemorragia gastrointestinal en pacientes hipertensos que utilizan calcioantagonistas (especialmente verapamilo y diltiazem), riesgo que vendría determinado por el efecto vasodilatador e inhibidor de la agregación plaquetaria que se reconoce a estos fármacos¹¹. Los dos pacientes presentados recibían calcioantagonistas, nifedipino uno y diltiazem el otro, y es bastante frecuente el uso de estos fármacos para tratar la hipertensión en diálisis. Por ello, creemos importante tener en cuenta todos estos factores, que conjuntamente pueden incidir negativamente en la evolución de este cuadro. El paciente del caso número 2 recibía además tratamiento anticoagulante con dicumarínicos, que sin duda repercutió en la severidad del sangrado inicial.

En resumen, pensamos que se debe tener siempre presente la posibilidad de una fístula aorto-entérica en pacientes portadores de un injerto protésico aórtico que presentan sangrado digestivo con el fin de reducir en lo posible el tiempo de diagnóstico; tal vez sea ésta la medida más importante para disminuir la elevada mortalidad de la fístula aorto-entérica que se presenta con hemorragia digestiva.

BIBLIOGRAFIA

1. Boyle JM y Johnston B: Acute upper gastrointestinal hemorrhage in patients with chronic renal disease. *Am J Med* 75: 409-413, 1983.
2. Zuckerman GR, Cornette GL, Clouse RE y Harter HR: Upper gastrointestinal bleeding in patients with chronic renal failure. *An Intern Med* 102: 588-592, 1985.
3. Kiernan PD, Pairolero PC, Hubert JP, Mucha P y Wallace RB: Aortic graft-enteric fistula. *Mayo Clin Proc* 55: 731-737, 1980.
4. Case Records of the Massachusetts General Hospital: Case 51-1992. *N Engl J Med* 327: 1869-1874, 1992.
5. O'Mara CS, Willians GM y Ernst CB: Secondary aortoenteric fistula: a 20 year experience. *Am JSurg* 142: 203-209, 1981.
6. Abernethy W y Sekijima J: Aortoenteric fistula. *N Engl J Med* 336: 27, 1997.
7. Low RN, Wall SD, Jeffrey RB, Sollitto RA, Reilly LM y Tierney LM: Aortoenteric fistula and perigraft infection: evaluation with CT. *Radiology* 175: 157-162, 1990.
8. Blum U, Voshage G, Lammer J, Beyersdorf T, Tölnner D, Kretschmer G, Spillner G, Polterauer P, Nagel G, Hölzenbein T, Thurnher S y Langer M: Endoluminal stent-grafts for infrarenal abdominal aortic aneurysms. *N Engl J Med* 336: 13-20, 1997.
9. García A y Peláez E: Modificaciones del estado nutricional de los pacientes en hemodiálisis tras un trasplante renal. *Nutr Clin* 16: 17-24, 1996.
10. Masson JB y Rosenberg IH: Protein-energy malnutrition, cap. 71, 406-411. En Wilson JF, Braunwald E, Isselbacher KJ, Petersdorf RG, Martin JB, Fauci AS y Root RK (eds.): *Harrison's principles of internal medicine*, 12 th edit. New York, McGraw-Hill, 1991.
11. Pahor M, Guralnik JM, Furberg CD, Carbonin P y Havlik RJ: Risk of gastrointestinal haemorrhage with calcium antagonists in hypertensive persons over 67 years old. *Lancet* 347: 1061-1065, 1996.