

# Glomerulonefritis rápidamente progresiva tipo I asociada a tiroiditis de Hashimoto

J. Ara, J. Robert, J. Pascual, L. Pérez, A. Botey, E. Mirapeix, A. Torras y A. Darnell

Servei de Nefrologia. Hospital Clínic i Provincial. Barcelona.

## RESUMEN

*La glomerulonefritis rápidamente progresiva (GNRP) tipo I es una enfermedad autoinmune caracterizada por insuficiencia renal y evidencia de anticuerpos séricos anti-membrana basal glomerular (anti-MBG). La tiroiditis de Hashimoto se define por la presencia de anticuerpos antitiroideos o el hallazgo de un infiltrado linfocitario en la biopsia de tiroides, con o sin afectación funcional. Se describe un caso de nefropatía por anticuerpos anti-MBG, sin hemorragia pulmonar, diagnosticada de GNRP tipo I, asociada a la presencia de anticuerpos antitiroideos y de hipotiroidismo subclínico. Esta asociación sólo se ha descrito en dos casos, pero el sustrato patogénico común de naturaleza autoinmune en ambas afecciones sugiere que su frecuencia puede ser mayor de la hasta ahora descrita.*

Palabras clave: **Glomerulonefritis rápidamente progresiva tipo I. Tiroiditis de Hashimoto.**

## CRESCENTIC GLOMERULONEPHRITIS TYPE I ASSOCIATED WITH HASHIMOTO'S THYROIDITIS

### SUMMARY

*Crescentic glomerulonephritis type I is an autoimmune disease characterised by acute renal failure and presence of antiglomerular basement membrane antibodies. Hashimoto's thyroiditis is defined by the presence in serum of antithyroid antibodies or lymphocytic thyroid infiltration in the thyroid biopsy, with or without thyroid dysfunction. We describe a case of antiglomerular basement membrane antibody mediated glomerulonephritis without pulmonary hemorrhage, diagnosed as a type I crescentic glomerulonephritis associated with the serum antithyroid antibodies and subclinical hypothyroidism. This association has only been described in two cases but the common autoimmune pathogenesis in the two diseases suggests that its frequency may be higher than described till now.*

Key words: **Type I crescentic glomerulonephritis. Hashimoto's thyroiditis**

Recibido: 14-VI-97.

En versión definitiva: 6-VI-97.

Aceptado: 7-VI-97.

Correspondencia: Dr. J. Ara.

Servei de Nefrologia. Hospital Clínic.

Villarroel, 170.

08036 Barcelona (España).

## INTRODUCCION

La glomerulonefritis rápidamente progresiva (GNRP) por anticuerpos anti-membrana basal glomerular (anti-MBG) es una entidad de etiología autoinmune, que se observa de forma característica en el síndrome de Goodpasture. La afectación exclusivamente renal, sin hemorragia pulmonar, se denomina GNRP tipo I primaria<sup>1</sup>. Este tipo de GNRP está caracterizado por la presencia sérica de anti-MBG<sup>1-4</sup> y por la presencia a nivel renal de depósitos lineales IgG, y raramente de IgA, a lo largo de la membrana basal glomerular<sup>5</sup>.

La tiroiditis de Hashimoto es otra enfermedad autoinmune, caracterizada por la presencia de anticuerpos anti-tiroglobulina y anti-peroxidasa<sup>6</sup>. Desde la descripción hecha por Hashimoto el año 1912, en que definía esta tiroiditis como una infiltración crónica linfocitaria tiroidea que evolucionaba hacia el hipotiroidismo<sup>7</sup>, se han descrito sólo 2 casos de asociación entre la citada enfermedad y patología dependiente de anticuerpos anti-MBG<sup>8,9</sup>.

Presentamos el tercer caso de asociación entre estas dos entidades y discutimos las posibles hipótesis patogénicas que las relacionan.

## CASO CLINICO

Paciente mujer de 84 años sin antecedentes patológicos de interés que consulta por un cuadro de un mes de evolución de astenia, anorexia y adinamia, iniciado después de un cuadro viral de vías respiratorias altas. A la exploración física destacaba una buena hidratación de piel y mucosas en una paciente estable hemodinámicamente. No se apreciaban signos clínicos de hipotiroidismo ni se palpaba bocio. El hemograma demostró unos leucocitos de 8.709  $\mu$ /L con una fórmula normal, una Hb 8,8 g/L, unos hematíes  $2,65 \times 10^{12}$ /L, un Hto 26% y un VCM 75,6 fL. Se practicó una bioquímica que aportó los siguientes resultados: Glu, 96 mg/dL; Creat, 9,6 mg/dL; BUN, 136 mg/dL; Ac. úrico, 9 mg/dL; colesterol, 200 mg/dL; triglicéridos, 93 mg/dL; Na, 133 mEq/L; K, 5,1 mEq/L; Ca, 6,7 mg/dL; P, 8 mg/dL; PCR, 26,27 y VSG, de 80 mmHg 1.<sup>a</sup> hora. Proteínas totales, albúmina, proteinograma, perfil hepático y coagulación normales. El sedimento urinario mostró una microhematuria de 20-50 hematíes por campo sin leucocituria. La proteinuria de 24 horas fue de 480 mg. La radiografía de tórax y abdomen fueron normales y la ecografía abdominal puso de manifiesto unos riñones de tamaño normal sin dilatación de la vía excretora. La inmunología aportó los siguientes resultados: anticuerpos anti-MBG

1.699 U/mL (normal < 10 UI/mL); ANCA: negativos; anticuerpos anti-tiroglobulina (anti-TBG) 53,3 UI/mL (N < 18 UI/mL), anticuerpos antiperoxidasa (anti-TPO), 198 UI/mL (normal < 18 UI/mL); anticuerpos antirreceptor de TSH: negativos. Los anticuerpos anti-nucleares, anti-DNA, ssRO, ssLA, antimúsculo liso y el complemento resultaron negativos o normales. Ante la positividad de los anticuerpos antitiroideos se solicitó un examen de función tiroidea: T3, 0,76 ng/mL (normal: 0,8-1,6 ng/mL); T4 libre, 1,26 ng/mL (normal: 0,8-2,0 ng/mL), y TSH, 8,95 mU/mL (normal: 0,4-4 mU/mL).

Se practicó una biopsia renal guiada por ecografía, que mostró una GNRP tipo I (fig. 1) con un patrón lineal de IgG, C3 y fibrinógeno en la inmunofluorescencia (fig. 2).

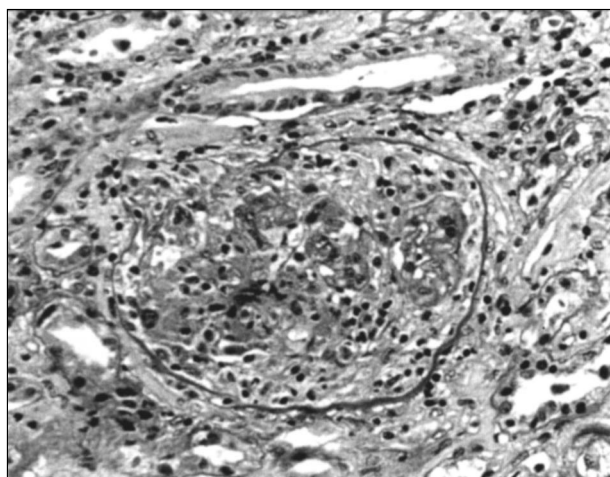


Fig. 1.—Microfotografía mostrando un glomérulo con proliferación endo y extracapilar (semiluna epitelial) (PASx 320).

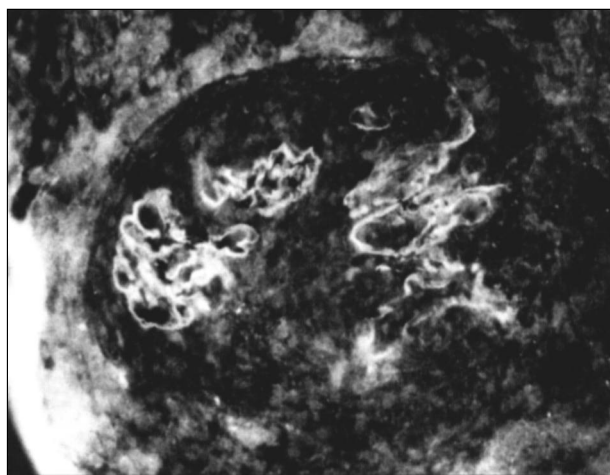


Fig. 2.—Glomérulo teñido con antisero anti-IgG marcado con fluoresceína. Fijación lineal a lo largo de la MBG del flóculo glomerular, rechazado por una semiluna epitelial (IFx 240).

Se inició tratamiento de sustitución renal con hemodiálisis e inmunosupresor con prednisona 50 mg/día y ciclofosfamida 50 mg/día, y 7 sesiones de plasmaféresis. Con este tratamiento se consiguió la negativización de los títulos de anticuerpos anti-MBG, sin mejoría de la función renal. A los pocos días de acabar las sesiones de plasmaféresis, la paciente falleció como consecuencia de un shock séptico de probable origen diverticular.

## DISCUSION

La GNRP tipo I es una enfermedad autoinmune caracterizada por la presencia de anticuerpos anti-MBG y que clínicamente cursa en forma de insuficiencia renal. La tiroiditis de Hashimoto es otra enfermedad de etiología autoinmune que se caracteriza histológicamente por la presencia de una infiltración tiroidea linfocitaria crónica<sup>7</sup>. Actualmente se acepta como definición de esta entidad, la existencia de la mencionada alteración histológica en la biopsia tiroidea o la presencia sérica de anticuerpos antitiroideos (antiTBF y/o antiTPO), con o sin afectación funcional del tiroides<sup>6</sup>.

Presentamos un caso de TH, diagnosticada en base a la presencia sérica de anticuerpos antitiroideos y de hipotiroidismo subclínico acompañante, asociada a GNRP tipo I.

La TH se ha relacionado con distintas entidades autoinmunes. Entre ellas destacan la insuficiencia ovárica<sup>10</sup>, enfermedad de Addison<sup>10</sup>, anemia perniciosa<sup>8,11</sup>, miastenia gravis<sup>11,12</sup>, diabetes mellitus<sup>13</sup>, serositis<sup>14</sup>, colitis ulcerosa<sup>15</sup>, arteritis de células gigantes<sup>16</sup>, encefalopatía autoinmune<sup>17</sup> y neuropatía vasculítica<sup>18</sup>. Así mismo se ha encontrado en esta enfermedad una alta incidencia de otros autoanticuerpos: ANA, 18%; anti músculo liso, 27%, y anti-DNA, 31%<sup>19</sup>. Estos hallazgos sugieren la existencia de una posible relación entre distintas patologías autoinmunes.

La TH se ha descrito asociada a algunas enfermedades renales como el síndrome de Alport<sup>20</sup> y la glomerulonefritis mediada por inmunocomplejos tiroglobulina-antitiroglobulina<sup>21,22</sup>. En la literatura sólo aparecen dos casos de GNRP por anti-MBG y TH; uno de ellos era una GNRP tipo I asociada a anemia perniciosa<sup>8</sup> y el otro un síndrome de Goodpasture<sup>9</sup>.

Aunque la afectación tiroidea está poco descrita en relación con la enfermedad por anti-MBG, y podría pensarse que la asociación entre ambas entidades es casual, nosotros pensamos que puede responder a la existencia de una misma base patogénica. Esta consistiría en una disminución de la tolerancia a autoantígenos<sup>8</sup> o en una exagerada expresi

ón de éstos a nivel tisular en distintos órganos, estimulada por un factor común (infeccioso, tóxico). La demostración reciente de anticuerpos antitiroideos es un alto porcentaje de pacientes con anticuerpos anti-MBG apoya esta hipótesis<sup>23</sup>.

Harán falta más estudios para determinar la incidencia exacta de TH, con o sin disfunción tiroidea, en los pacientes con GNRP tipo I o síndrome de Goodpasture, para avanzar en los mecanismos que unen ambas enfermedades y para decidir si es conveniente un screening inmunológico y funcional del tiroides en los enfermos con anti-MBG positivos.

## BIBLIOGRAFIA

1. Glasscock R, Cohen A, Adler S: Primary glomerular diseases. En Brenner BM, Rector FC Jr (eds.): *The kidney* 5 th de WB Saunders, 1343-1471, Philadelphia, 1996.
2. Briggs WA, Johnson JP, Tiechman S y cols.: Antiglomerular basement membrane antibody-mediated glomerulonephritis and Goodpasture's syndrome. *Medicine (Baltimore)* 58: 348-358, 1979.
3. Turner N, Rees AJ: Antiglomerular basement disease. En Cameron J, Davison A, Grunfeld JP, Ritz E (eds.): *Oxford Text - book of Clinical Nephrology-Oxford medical publishers*, 438-452. London, 1992.
4. Kelly PT, Haponik EF: Goodpasture's syndrome. Molecular and clinical advances. *Medicine (Baltimore)* 73: 171-185, 1994.
5. Border WA, Bachler RW, Bhatehna D, Glasscock RJ: IgA antibasement membrane nephritis with pulmonary hemorrhage. *Ann Inter Med* 91: 21-23, 1979.
6. Anonymous: Autoimmune thyroid disease and thyroid antibodies (editorial). *Lancet* 1: 1261-1262, 1988.
7. Hashimoto H: Zue Kenntnis der lymphomatosen veränderung der schildruse (struma lymphomatosa). *Arch Klin Chir* 97: 219-248, 1912.
8. Wüthrich RP: Pernicious anemia, autoimmune hypothyroidism and rapidly progressive anti-GBM glomerulonephritis. *Clin Nephrol* (letter) 42: 404, 1994.
9. Kalderon AE, Bogaars HA, Diamond Y: Ultrastructural alterations of the follicular basement membrane in Hashimoto thyroiditis. *Am J Med* 55: 485-491, 1973.
10. Vázquez AM, Kenny FM: Ovarian failure and antiovarian antibodies in association with hypoparathyroidism, moniliasis and Addison's and Hashimoto's diseases. *Obstet Gynecol* 41: 414-418, 1973.
11. Krol TC: Myasthenia gravis, pernicious anemia, and Hashimoto's thyroiditis. *Arch Neurol* 36: 594-595, 1979.
12. Thorlacius S, Aarli JA, Riise T, Matre R, Johnsen HJ: Associated disorders in myasthenia gravis: autoimmune diseases and their relation to thymectomy. *Acta Neurol Scand* 80: 290-295, 1989.
13. Yamaguchi, Chikuba N, Ueda Y, Yamamoto H, Yamasaki H, Nakanishi T: Islet cell antibodies in patients with autoimmune thyroid disease. *Diabetes* 40: 319-322, 1991.
14. Tucker WS, Niblack GD, Mclean RH, Alspaugh MA, Wyatt RJ, Jordan SC: Serositis with autoimmune endocrinopathy: Clinical and immunogenetics features. *Medicine* 66: 138-147, 1987.
15. Shneerson JM: Lung bullae, bronchiectasis and Hashimoto's thyroiditis associated with ulcerative colitis in patient with Turner's syndrome (letter) *JAMA* 357: 254-256, 1985.

16. Dent RG, Edwards OM: Autoimmune thyroid disease and the polymyalgia rheumatica-giant cell arteritis syndrome. *Clin Endocrinol* 9: 215-219, 1978.
17. Shaw PJ, Walls TJ, Newman PK: Hashimoto's encephalopathy: A steroid responsive disorder associated with high antithyroid antibody titers. Report of 5 cases. *Neurology* 41: 228-233, 1991.
18. Awaki E, Onada K, Takahashi K, Tanaka J: A case of chronic thyroiditis associated with vasculitic neuropathy. *Clin Neurol* 28: 501-506, 1988.
19. Morita S, Arima T, Matsuda M: Prevalence of nonthyroid specific autoantibodies in autoimmune thyroid diseases. *J Endocrinol Metab* 80: 1203-1206, 1995.
20. De Marchi S, Cecchin E: Asymptomatic autoimmune thyroiditis and thyroid dysfunction in Alport's syndrome. A report of three families. *Nephrol Dial Transplant* 6: 79-85, 1991.
21. Verger MF, Droz D, Vantelon J: Maladies thyroïdiennes auto-immunes associées à une néphropathie glomérulaire. *Presse Méd* 12: 83-86, 1983.
22. Jordan S, Buckingham B, Sakai R, Olson D: Studies of immune-complex glomerulonephritis mediated by human thyroglobulin. *N Engl J Med* 304: 1212-1215, 1981.
23. Ara J, Robert J, Pascual J, Pérez L, Botey A, Mirapeix E, Darnell A: Alta prevalencia de tiroiditis de Hashimoto en pacientes con anticuerpos antimembrana basal glomerular. *Nefrología* 16 (Supl. 1): 21 (abstract) 1996.