

# Poliangeítis microscópica: aspectos clínicos y tratamiento

J. E. Ruiz Laiglesia, A. Argoitia, A. López Unzu\* e Y. Laplaza\*

Servicio de Nefrología. Servicio de Anatomía Patológica\*. Hospital Comarcal Ntra. Sra. de la Antigua. Zumárraga (Guipúzcoa).

Señor director:

La poliangeítis microscópica (PAM) es una vasculitis necrotizante sistémica de pequeños vasos con manifestaciones clínicas similares a la panarteritis nodosa (PAN). El cuadro se caracteriza por la presencia constante y temprana de una glomerulonefritis rápidamente progresiva y afectación pulmonar, habitualmente ausentes en la PAN<sup>1-3</sup>.

## CASO CLINICO

Varón de 62 años, sin antecedentes personales de interés, que ingresa para estudio de astenia intensa de varias semanas de evolución. En la anamnesis cuenta esputos hemoptoicos sin clínica respiratoria. A los pocos días, lesiones purpúricas en EELL. Afebril. No edemas ni historia nefrourológica. TA, 130/80.

Analítica: creatinina, 5 mg/100 ml; urea, 188 mg/100 ml; proteinuria, 4,9 g/24 h; Hcto, 19%. Complemento e inmunoglobulinas normales. ANA, anti DNA, crioglobulinas y Ac. anti-MBG negativos. Ac anticitoplasma neutrófilo con patrón perinuclear (P-ANCA) > 320 (positivo). Rx tórax: condensación parahiliar izquierda. Ecografía: ecogenicidad renal aumentada. Biopsia renal: 95% glomérulos afectados parcial o totalmente por proliferación celular con semilunas. Glomerulonefritis extracapilar rápidamente progresiva (GNRP). Biopsia piel: vasculitis necrotizante de pequeños vasos. Biopsia mucosa nasal: inflamación crónica inespecífica. No se observan granulomas. Con el diagnóstico de PAM se inició tratamiento con prednisona 1 mg/kg/día y ciclofosfamida 2 mg/kg/día, estabilizándose la creatinina en 4 mg/100 ml.

La poliangeítis microscópica (PAM), descrita por Davson<sup>4</sup> en 1948 como forma microscópica de la PAN, es un término recientemente aceptado<sup>5</sup> que incluye: la poliarteritis microscópica, la GNRP inmunonegativa tipo III y la capilaritis pulmonar hemorrágica. Ligeramente más frecuente en el varón<sup>6</sup> (1,5-1,8 varón/1 mujer), aunque hay guos que no han observado diferencias<sup>7</sup>. La edad media de presentación es alrededor de los 50 años<sup>1,3</sup>. El dato clínico más importante y frecuente (100% en todas las se-

ries revisadas) es la afectación renal por una GNRP<sup>1,7,8</sup>, desarrollando FRA oligúrico<sup>1</sup> entre un 20 a 40% de los casos. La hemoptisis<sup>6,7</sup>, consecuencia de la capilaritis hemorrágica pulmonar, aparece entre el 12 a 29% acompañado o no de disnea. Otras manifestaciones clínicas<sup>1,3</sup>: musculoesqueléticas, 65-72%; cutáneas, 44-58%; dolor abdominal, 32-58%; neuropatía periférica, 14-35%.

La asociación entre P-ANCA y PAM oscila entre el 60<sup>9</sup> al 99%<sup>10</sup> según los grupos de trabajo. La presencia de P-ANCA en otras vasculitis y el hecho de que un 15% de PAM pueda presentar C-ANCA<sup>9</sup> hace que su potencial inmunodiagnóstico sea aún limitado. El interés actual es la relación entre ANCA y actividad clínica y el valor predictor de recidivas<sup>1,5</sup>. La histología renal<sup>8</sup> se caracteriza por: GN necrotizante sin granulomas, trombosis y proliferación extracapilar con semilunas. Necrosis fibrinoide de pequeños vasos.

El tratamiento básico inicial es con corticoides y ciclofosfamida<sup>2,5</sup>. La azatioprina se puede utilizar en la fase de mantenimiento, sustituyendo la ciclofosfamida y evitando su toxicidad. La plasmaféresis se aplica en formas fulminantes de afectación renal y hemorragias pulmonares severas. Inmunoglobulinas i.v. y Ac monoclonales son objeto de ensayos clínicos prospectivos, que los convertirán indudablemente en terapéuticas alternativas de futuro<sup>1</sup>.

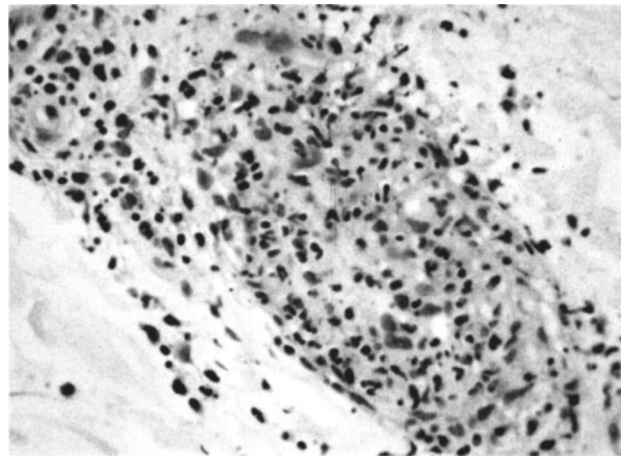


Fig. 1.—Biopsia de piel: pequeño vaso con necrosis fibrinoide, infiltrado inflamatorio perivascular y trombosis (H-E × 300).

Correspondencia: Dr. J. E. Ruiz Laiglesia.  
Catalina de Erauso, 20, 2.º A.  
20010 San Sebastián (Guipúzcoa).

La supervivencia global a los 5 años es alrededor del 65%, y la renal, del 55%<sup>1</sup>. Los criterios de peor pronóstico<sup>1,2,9</sup> son: edad mayor de 50 años, afectación renal fulminante, enfermedad activa de forma crónica y presencia de C-ANCA (recidivas más frecuentes que con P-ANCA).

Finalmente, ante la sospecha clínica de PAM, la determinación de ANCA y la biopsia renal precoz permitirán su diagnóstico e iniciar tempranamente el tratamiento, lo que ha demostrado mejorar el pronóstico de la enfermedad.

## BIBLIOGRAFIA

1. Lhote F, Guillevin L: Polyarteritis nodosa, microscopic polyangiitis, and Churg-Strauss syndrome. *Rheum Dis Clin North Am* 21 (4): 911-947, 1995.
2. Lhote F, Guillevin L: Treatment of polyarteritis nodosa and microscopic polyangiitis. *Ann Med Interne* 145, 8: 550-565, 1994.
3. Guillevin L, Lhote F: Polyarteritis nodosa and microscopic polyangiitis. *Clin Exp Immunol* 101. Suppl. 1: 22-23. Jul 1995.
4. Davson J, Ball J, Platt R: The kidney in periarteritis nodosa. *Q J Med* 17: 175, 1948.
5. Mirapeix E: Servicio de Nefrología. Hospital Clínic. Barcelona: ANCA: vasculitis y glomerulonefritis. *Medicine* 6 (61): 2717-2726, 1994.
6. Adu D, Howie AJ, Scott DGI y cols.: Polyarteritis and the kidney. *Q J Med* 62:221, 1987.
7. D'Agati V, Chander P, Nash M y cols.: Idiopathic microscopic polyarteritis nodosa: Ultrastructural observations on the renal vascular and glomerular lesions. *Am J Kidney Dis* 7: 95, 1986.
8. Jennette C, Falk RJ: The pathology of vasculitis involving the kidney. *Am J Kidney Dis* 24 (1): 130-141, 1994.
9. Hauschild S, Schmitt WH, Csernok y cols.: ANCA in systemic vasculitides, collagen vascular disorders and inflammatory bowel diseases. En Gross WL (ed): *ANCA-Associated vasculitis*. New York and London. Plenum 245, 1993.
10. Kallenberg C, Leontine Mulder A, Cohen Tervaert J: Anti-neutrophil cytoplasmic antibodies: a still-growing class of autoantibodies in inflammatory disorders. *Amer J Med* 93: 675-682, 1992.