

Fracaso renal agudo secundario a rabdomiólisis en el curso de una infección por Salmonella enteritidis

M. R. Palomar, C. García-Cantón, A. Moreno, A. Toledo, P. Rossique, S. Suria, N. Esparza y M. D. Checa
Servicio de Nefrología. Hospital Insular de Gran Canaria. Las Palmas.

RESUMEN

Se presenta el caso de un paciente de 55 años que presentó un fracaso renal agudo (FRA) secundario a rabdomiólisis severa en el curso de una infección por Salmonella enteritidis, permaneciendo en anuria durante 40 días y siendo necesaria la realización de múltiples sesiones de hemodiálisis.

Palabras clave: **Fracaso renal agudo. Rabdomiólisis. Salmonella Enteritidis**

ACUTE RENAL FAILURE ASSOCIATED WITH RHABDOMYOLYSIS IN A PATIENT WITH SALMONELLA ENTERITIDIS INFECTION

SUMMARY

We describe a 55 year-old man who presented with acute renal failure (ARF) due to rhabdomyolysis during a Salmonella enteritidis infection; he remained in anuria for 40 days during which he needed multiple hemodialysis sessions.

Key words: **Acute renal failure. Rhabdomyolysis. Salmonella Enteritidis**

INTRODUCCION

El fracaso renal agudo (FRA) ha sido descrito como una de las complicaciones que pueden surgir en el curso de la sepsis por Salmonella¹. En la mayoría de los casos el mecanismo etiopatogénico implicado es la deshidratación e hipovolemia secundaria a gastroenteritis, aunque de manera excepcional se ha comunicado la asociación de salmonelosis con rabdo-

miólisis, pudiendo ser la mioglobinuria asociada a ésta un factor desencadenante del mismo².

La rabdomiólisis se define como una necrosis muscular que puede o no ser reversible y que produce una alteración de las membranas celulares que conlleva una salida de su contenido (enzimas, electrolitos) al espacio extracelular^{3,4}. Su etiología puede ser isquémica, tóxica (fármacos, drogas, etanol), actividad muscular excesiva o metabólica,

Recibido: 14-VI-96.
En versión definitiva: 22-X-96.
Aceptado: 25-X-96.

Correspondencia: M. R. Palomar Fontanet.
Servicio de Nefrología.
Hospital Insular de Gran Canaria.
Avda. Doctor Pasteur, s/n.
35016 Las Palmas de Gran Canaria.

siendo descrita su asociación a infecciones, principalmente de origen bacteriano^{2, 4}; excepcionalmente se puede presentar en el curso de una sepsis por *Salmonella*.

Presentamos el caso de un paciente que desarrolló un FRA secundario a rabdomiólisis en el seno de una infección por *Salmonella* enteritidis.

CASO CLINICO

Varón de 55 años de edad sin antecedentes de interés que acudió a nuestro hospital por un cuadro de 24 horas de evolución consistente en dolor abdominal de tipo cólico, vómitos y diarreas verdosas, anuria y dificultad respiratoria tras ingesta de mahonesa 48 horas antes. En urgencias se objetiva dificultad ventilatoria progresiva, por lo que se procede a intubación orotraqueal y ventilación mecánica con posterior ingreso en la unidad de medicina intensiva (UMI).

A su ingreso estaba afebril, hipertenso (210/110), con una frecuencia cardíaca de 125 latidos por minuto (l.p.m.), con presión venosa central (PVC) de +7 cm de agua. A la exploración física sólo destacaba un aumento del peristaltismo intestinal. Analíticamente: hemograma: Hb, 17 mg/dl; Hto, 49%; leucocitos, 12.400 m/l (93,9%; N, 3,7%; L, 2,02%; M, 0%; E, 0,3% B); plaquetas, 22.400/ml; tests de coagulación: normales; bioquímica: urea, 90 mg/dl; creatinina (cr.s), 3,8 mg/dl; Na, 133 mmol/l; K, 4,9 mmol/l; cloro, 100 mmol/l; proteínas totales, 5,1 mg/dl; albúmina, 2,8 mg/dl; colesterol total, 199 mg/dl; triglicéridos, 369 mg/dl; lactato, 3,3 mmol/l; calcio, 7,2 mg/dl; fósforo, 6,3 mg/dl; CPK, 163856 U/l; LDH, 11.808 U/l; GOT, 2758 U/l; GPT, 667 U/l; gasometría: pH, 7.13; pCO₂, 52 mmHg; pO₂, 77 mmHg; CO₃H, 17,3 mmol/l; EB, 10,6 mmol/l; anion-gap, 15,7 mEq/l. El factor de riesgo al ingreso, calculado según la

fórmula de Gabow (tabla I)⁵, para el desarrollo de fracaso renal fue de 1,92. Tanto los hemocultivos como el coprocultivo resultaron positivos para *Salmonella* entérica, subespecie I, serotipo enteritidis. La Rx de tórax fue normal. El EKG con taquicardia sinusal a 150 l.p.m. En la ecografía abdominal no se objetivaron hallazgos patológicos; el Eco-doppler demostró que las resistencias vasculares a nivel de ambas arterias renales eran normales. El TAC abdominal evidenció una importante hipotrofia de la musculatura que tapizaba el iliaco izquierdo (fig. 1).

Se inició tratamiento con reposición hidroelectrolítica y antibioterapia con ciprofloxacino a dosis de 400 mg/12 h durante 10 días. A pesar de las medidas aplicadas persistió con FRA anúrico durante 40 días, llegando a cifras máximas de urea de 270 mg/dl y de creatinina de 7 mg/dl, precisando de 20 sesiones de hemodiálisis. A las 5 semanas, y tras la mejoría de la función respiratoria, se extubó al paciente; reinició diuresis entrando en fase poliúrica, recuperando así progresivamente la función renal, siendo la Cr.s. al alta de 1,66 mg/dl. A los 4 meses el paciente permanece normotenso, con cifras de Cr.s. 1,47 mg/dl y un Ccr. 76 ml/minuto.

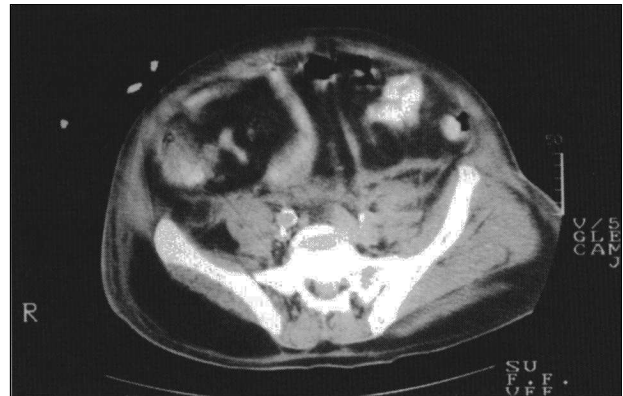


Fig. 1.—TAC abdominal: Hipotrofia de la musculatura situada sobre el iliaco izquierdo.

Tabla I. Factor de alto riesgo de Gabow para la insuficiencia renal.

$$R = 0,7 * K + 1,1 * Cr + 0,6 * A - 6,6$$

R ≥ 0,1: alto riesgo

R ≤ 0,1: bajo riesgo

R = índice de Gabow.
K = potasio sérico en mmol/l.
Cr = creatinina sérica en mg/dl.
A = albúmina sérica en g/dl.

DISCUSION

Ya desde 1977, cuando Rheingold y cols.⁶ describieron el primer caso de rabdomiólisis asociada a infección por *S typhi*, y posteriormente en 1985, Vargas y cols.⁷ notificaron su asociación con infec-

ción por *S. enteritidis*, se ha considerado ésta como una complicación grave, aunque poco frecuente, de la sepsis por *Salmonella* sp.

La patogenia de la lesión que en músculo esquelético produce dicho germen no se conoce, al igual que sucede con otras infecciones bacterianas asociadas a rabiomiólisis, aunque se han propuesto varios mecanismos, como la invasión muscular directa, la producción de toxinas y efectos inespecíficos asociados a cualquier tipo de infección². Clowes y cols. describieron la existencia de una proteólisis del músculo humano⁸; también Baracos ha demostrado que la IL-1 aumenta el catabolismo proteico del músculo mediante la producción de PGE₂ muscular⁹. La etiología del fracaso renal agudo secundario a rabiomiólisis es multifactorial, siendo la deshidratación e hipotensión arterial debida a gastroenteritis la más frecuentemente implicada. Por otro lado, la toxicidad de la mioglobina y los productos resultantes de su degradación, el depósito intratubular de ácido úrico, la isquemia cortical y la presencia de coagulación intravascular también se han implicado en su patogenia, aunque sin poder dar una explicación concluyente¹⁰. Aunque la mioglobina *per se* no sea nefrotóxica, su asociación con deshidratación y acidosis la convierte en un potente agente nefrotóxico, ya que en presencia de orina ácida ésta se disocia y el radical ferrihemato que se produce interfiere en el transporte tubular y conduce a la producción de radicales libres¹¹⁻¹³, y también se sabe que precipita en el túbulo renal cuando la orina es muy concentrada.

Otras causas de FRA asociada a infección por *Salmonella* son la glomerulonefritis transitoria con proliferación mesangial y depósitos de IgM y C3¹⁴ y el síndrome hemolítico-urémico¹⁵, descritas en asociación a infección por *S. typhi*, pero sin que existan referencias de estas complicaciones para *S. enteritidis*¹.

En el caso que presentamos, nuestro paciente desarrolló un FRA secundario a rabiomiólisis severa con gran destrucción de masa muscular, que le llevó a un cuadro de insuficiencia respiratoria aguda que precisó de ventilación mecánica. La severidad de la destrucción muscular se evidenció no sólo por los altos niveles de CPK y otros enzimas musculares circulantes, sino también por la pérdida de masa muscular a nivel del ilíaco izquierdo observado en el CT abdominal. Consideramos, que a pesar de haber sufrido el paciente múltiples deposiciones diarreas, y al presentar un estado de hidratación aceptable (PVC + 7) sin signos externos de déficit de líquido, la etiopatogenia de la insuficiencia renal probablemente estuviera relacionada principalmente con el depósito de mioglobina y detritus producidos por la

rabiomiólisis. Es importante destacar en nuestro caso, respecto a otros descritos en la literatura, la severidad del cuadro y del FRA, que persistió en anuria y con necesidad de ventilación mecánica durante más de un mes, presentando una evolución favorable hacia la resolución tras múltiples sesiones de hemodiálisis.

Consideramos interesante la notificación de este caso, ya que la rabiomiólisis es una complicación posible, aunque excepcional, en el curso de una gastroenteritis aguda por salmonella y que puede empeorar el pronóstico del paciente de forma significativa, especialmente si se acompaña de FRA.

Bibliografía

1. Rincón B, Bernis C, Jiménez ML, Noguerado A, Traver JA: Incidencia del fracaso renal agudo secundario a gastroenteritis por *Salmonella* en un área de la Comunidad de Madrid. *Nefrología*, XIV, 1: 112-115, 1995.
2. Pérez-Villa F, Campistol JM, Montolíu J, Trilla A: Rabiomiólisis e insuficiencia renal aguda asociados a infección por *Salmonella enteritidis*. *Med Clin (Barc)* 92: 78, 1989.
3. Iturralde Yaniz J, Izura Cea J, Sanchez Nicolay Y: Rabiomiólisis e infección por *Salmonella enteritidis*. A propósito de un caso. *Med Intensiva* 5: 266-269, 1987.
4. Rabiomyolysis and myohemoglobinuric acute renal failure (editorial review). *Kidney International* 49: 314-316, 1996.
5. Gabow PA, Kaehny WD, Kelleher SP: The spectrum of rabiomyolysis. *Medicine (Baltimore)* 61: 141-152, 1982.
6. Rheingold OJ, Greenwald RA, Hayes PJ y cols.: Myoglobinuria and renal failure associated with typhoid fever. *JAMA* 238: 341, 1997.
7. Vargas V, Accarino A, Monteaguda M y cols.: Rabiomiólisis e infección por *Salmonella enteritidis*. *Med Clin Barc* 85: 815, 1985.
8. Clowes GHA, George BC, Villee CA y cols.: Muscle proteolysis induced by a circulating peptide in patients with sepsis or trauma. *N Engl J Med* 308: 545-552, 1983.
9. Baracos V, Rodeman HP, Dinarello CA y cols.: Stimulation of muscle protein degradation and prostaglandin E₂ release by leukocytic pyrogen (interleukin-1). *N Engl J Med* 3308: 553-558, 1983.
10. García de Vinuesa S, Ahijado FJ: Rabiomiólisis y fracaso renal agudo. *Nefrología*, XII. Supl. 4: 165-171, 1992.
11. Flamenbaum W, Mc Neil JS, Kotchen TA: Glycerol-induced acute renal failure after acute plasma renin activity suppression. *J Lab Clin Med* 82: 587, 1973.
12. Braun SR, Weiss FR y Feller AL: Evaluation of the renal toxicity of heme proteins and their derivatives: a role in the genesis of acute tubular necrosis. *J Exp Med* 131: 443-469, 1970.
13. Edwards DH, Griffith TM y Ryley HC: Haptoglobin-Hemoglobin complex in human plasma inhibits endothelium-dependent relaxation: Evidence that endothelium-derived rela-

- xing factor acts as a local autocoid. *Cardiovasc Res* 20: 549, 1986.
14. Friman G, Ilback NG, Reisel WR: Effects of streptococcus pneumoniae, salmonella typhimurium and francisella tularensis infections on oxidative, glycolytic and lysosomal enzyme activity in red and white skeletal muscle in rat. *Scand J Infect Dis* 16: 111-119, 1984.
15. Musa AM, Salch SY, Abu Asha H: Transient nephritis during typhoid fever in five Sudanese patients. *Ann Trop Med Hyg* 75: 181-184, 1981.