

## CARTAS

# Glomerulosclerosis focal y segmentaria en un paciente con historia familiar de síndrome nefrótico

J E Ruiz Laiglesia y A. Argoitia

Servicio de Nefrología. Hospital Comarcal de Zumárraga (Guipúzcoa).

Señor director:

La glomerulosclerosis focal y segmentaria (GEFS) es una enfermedad de causa desconocida que en ocasiones puede tener presentación familiar<sup>1-3</sup>. En estos casos se ha sugerido un mecanismo hereditario implicado en la etiopatogenia. Presentamos el caso clínico de tres hermanos con síndrome nefrótico (SN), insuficiencia renal crónica (IRC) progresiva y datos histológicos de GEFS en uno de ellos.

Caso A: Varón de 28 años de edad que acude a nuestra consulta para estudio de proteinuria. A. personales de obesidad. Clínicamente asintomático. No presenta edemas ni historia nefrourológica. TA, 140/80. Analítica: Creatinina plasmática, 1,99 mg/100 ml; urea plasmática, 75 mg/100 ml; aclaramiento creatinina, 56 ml/min; proteinuria, 4,6 g/24 h. Hcto, 48%; plaquetas, 16.100; estudio coagulación normal. Crioglobulinas, complemento, ANA, serologías hepatitis B, C y VIH todo negativo. IgG, 765 mg/100. Ecografía renal: riñones de características normales. Biopsia renal (fig. 1): GEFS con depósitos intensos de IgM y C3. Tipaje HLA A<sub>32</sub>/B<sub>7</sub> B<sub>44</sub>/DR<sub>15</sub> DR<sub>11</sub>.

Caso B: Mujer de 16 años que en 1978 ingresa de urgencia por insuficiencia renal crónica (IRC) terminal de etiología no filiada. Proteinuria >4 g/24 h. Tras un tiempo en hemodiálisis se trasplanta en 1981. Exitus a los pocos meses. Tipaje HLA A<sub>w32</sub>/B<sub>12</sub>/C<sub>w60</sub>.

Caso C: Mujer de 32 años de edad a la que se realiza estudio renal debido a sus antecedentes familiares (2 hermanos con IRC y SN). Clínicamente asintomática. TA, 140/90. Datos analíticos: Creatinina plasmática, 2,7 mg/100 ml; urea plasmática, 109

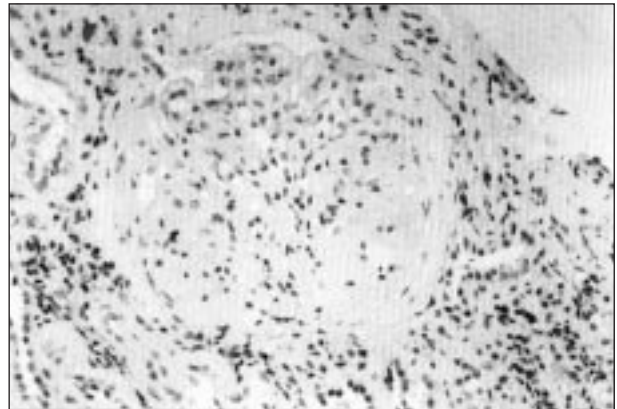


Fig. 1.—Glomérulo con lesiones de esclerosis focal. Hematoxilina-eosina.

mg/100 ml; aclaramiento creatinina, 47,9 ml/min; proteinuria, 3,5 g/24 h. Ecografía renal: agenesia renal derecha. Hiperecogenicidad cortical renal izquierda. No se biopsió al ser monorrena. Tipaje HLA A<sub>24</sub> A<sub>29</sub>/B<sub>27</sub> B<sub>44</sub>/D<sub>R7</sub> D<sub>R11</sub>.

## DISCUSION

La GEFS supone el 10% de los SN idiopáticos del niño y el 20% de los adultos. Se estima entre el 3 y 6% la incidencia de SN en hermanos hijos del mismo padre<sup>4</sup>. Al revisar la bibliografía vemos que los casos de SN familiar cuyas biopsias correspondían a GEFS presentan una herencia poligénica cuyo patrón más frecuente es autosómico dominante con diferentes grados de penetración<sup>5, 6</sup>.

El estudio de los factores genéticos (tipaje HLA) que predisponen al desarrollo de la GEFS en más de un miembro de la familia centran las investigaciones actuales. Entre los HLA con una incidencia significativamente más elevada se encuentran: A<sub>24</sub><sup>7</sup>, A<sub>28</sub> (más frecuente en raza negra)<sup>6</sup>, B<sub>w52</sub><sup>7</sup>, D<sub>Rw8</sub>

Correspondencia: Dr. J E Ruiz Laiglesia.  
Catalina de Erauso, 10, 5º B.  
20010 San Sebastián (Guipúzcoa).

(presente en el 75% de familias de origen español)<sup>3</sup>, D<sub>R4</sub><sup>6</sup>, D<sub>RW3</sub> y D<sub>RW5</sub><sup>8</sup>. En nuestro caso disponemos del tipaje de los 3 hermanos, observando el HLA D<sub>R11</sub> común a dos de ellos. El caso B carece de DR al no determinarse en 1981. Si bien su significado no está claro, el estudio del locus DR en el desarrollo de la GEFS podría tener carácter predictivo<sup>5, 8</sup>.

El cuadro clínico se caracteriza por proteinuria en rango nefrótico, IRC progresiva y corticorresistencia<sup>2</sup>. A pesar de las alteraciones analíticas, nuestro caso y la mayoría de los revisados estaban asintomáticos en el momento del diagnóstico<sup>7</sup>. Se debe a que, en fases iniciales, las proteínas séricas se mantienen dentro de la normalidad. Otros datos, como HTA, microhematuria y edemas, suelen estar presentes. Los primeros síntomas aparecen alrededor de la primera década de la vida. En cuanto al sexo, unos han observado más hombres afectados que mujeres (2:1), mientras que otros no han encontrado diferencia<sup>1</sup>.

El diagnóstico diferencial se hará con otras nefropatías hereditarias, siendo la biopsia renal quien contribuye al diagnóstico definitivo, mostrando cambios de esclerosis glomerular focal y segmentaria. La membrana basal glomerular es normal en el estudio al microscopio electrónico. Normalidad al microscopio óptico e hiper celularidad mesangial también han sido descritas<sup>1, 7</sup>.

La presencia de proteinuria y microhematuria en

pacientes jóvenes y miembros de la segunda generación se relaciona con un peor pronóstico<sup>1</sup>.

Creemos que ante todo paciente con SN por GEFS idiopática se debe proceder al estudio del resto de miembros de la familia. Teniendo en cuenta que el cuadro es asintomático al inicio, contribuiremos al diagnóstico precoz de la enfermedad.

## Bibliografía

1. Sánchez Tomero JA, Arrieta J, Alguacil A, Alonso A, Macías J, Tabernero JM: Focal segmental glomerular sclerosis in three generations of a single family. *Int J Pediatr Nephrol* 6: 199-204, 1985.
2. Conlon PJ, Butterly D, Albers F y cols.: Clinical and Pathologic Features of familial focal segmental glomerulosclerosis. *Am J Kidney Dis* 1: 34-40, 1995.
3. Tejani A, Nicastrì A, Phadke K, Sen D, Adamson O, Dunn I, Calderón I: Familial focal segmental glomerulosclerosis. *Int J Pediatr Nephrol* 4: 231-234, 1983.
4. McCurdy F, Butera PJ, Wilson R: The familial occurrence of focal segmental glomerular sclerosis. *Am J Kidney Dis* 6: 467-469, 1987.
5. Bader PI, Grove J, Trygstad CW, Nance WE: Familial nephrotic syndrome. *Am J Med* 56: 34-43, 1974.
6. Glicklich D, Haskell L, Senitzer D, Weiss RA: Possible genetic predisposition to idiopathic focal segmental glomerulosclerosis. *Am J Kidney Dis* 1: 26-30, 1988.
7. Kadotani H, Suzuki T, Sirane H, Nakajima Y: Focal segmental glomerulosclerosis in a patient with a family history of the disease. *Nephron* 65: 314-315, 1993.
8. Training EB, Gómez-León G: HLA identity in siblings with focal glomerulosclerosis. *Int J Pediatr Nephrol* 4: 59-60, 1983.