

# Feocromocitoma. Un lugar en el diagnóstico etiológico de la hipertensión arterial.

## Valor de la ecografía

R. E. Cruz\*, M. Alejandro\*\*, T. A. Machado\*\*\* y J. O. Verson\*

\* Unidad de Nefrología. \*\* Departamento de Imagenología. \*\*\* Servicio de Cirugía General. Hospital Provincial Docente Clínico Quirúrgico Arnaldo Milián Castro. Santa Clara, Villa Clara, Cuba.

Señor director:

El feocromocitoma se define como un paraganglioma de la médula suprarrenal y constituye el tumor mejor conocido de esa localización, denominándosele el tumor del 10 % dada su presentación: maligna, bilateral, extraadrenal e infantil en ese porcentaje<sup>1</sup>. El tumor se presenta por igual en ambos sexos y en cualquier edad, aunque la incidencia mayor oscila entre la cuarta y quinta décadas de la vida<sup>2-5</sup>. Como causa de hipertensión arterial (HTA) secundaria representa el 0,1-1 % (0,5 % de los pacientes hipertensos diagnosticados *de novo*). La incidencia real del tumor se desconoce al existir feocromocitomas que cursan totalmente asintomáticos<sup>6</sup>. De los 106 casos estudiados por Schürmeyer se constató elevación persistente de la TA en el 58 %, crisis hipertensivas paroxísticas en el 20 % y el 22 % no presentaba hipertensión<sup>7</sup>.

Hemos asistido a una mujer de 33 años de edad, piel blanca, con historia de ser asmática grado I, que ocho meses previos a su admisión hospitalaria le detectaron cifras de TA elevadas con diastólicas que rebasaban los 130 mmHg y alternancias súbitas a valores subnormales. Al ingreso se inició tratamiento con metildopa, cilasapril e hidroclorotiacida, lográndose control estable de la TA. Las investigaciones realizadas no arrojaron elementos sugerentes de posible etiología de la HTA: fondo de ojo normal, al igual que la analítica sanguínea y el sedimento urinario. Los exámenes imagenológicos (radiografías simples y ecografía) no aportaron datos de valor; sin embargo, el electrocardiograma mostraba taquicardia sinusal. Al ingreso se consideró que se trataba de una HTA esencial moderada. Dos meses más tarde, en consul-

ta externa, se constató que la paciente mostraba pérdida de 8 kg de peso, toma del estado general, acusaba laxitud, cefalea frontoorbitaria perenne, insomnio y estado de ansiedad. Las cifras tensionales, 200/135 mmHg y la frecuencia cardíaca radial de 120 latidos/minuto, a pesar del tratamiento. Se decide admitir nuevamente, dado el difícil control tensional, que requirió incrementar las dosis de antihipertensivos y añadir hidralazina 150 mg/día. Los exámenes de laboratorio no experimentaron variación significativa, mientras que la ecografía abdominal describía una imagen ecogénica de 4 × 5 cm que se proyectaba hacia el polo superior del riñón izquierdo (RI), pero que era independiente de éste (fig. 1). La tomografía axial computarizada contrastada confirmaba la sospecha de una tumoración de la glándula suprarrenal izquierda. Se precisaron niveles de ácido vanil-mandélico urinario positivos, concentración plasmática elevada de epinefrina y BAAF del tumor sugerente de feocromocitoma. Se descartó la posibilidad de localización tumoral extraadrenal y de neoplasia endocrina múltiple asociada. La paciente fue intervenida quirúrgicamente, sin compli-

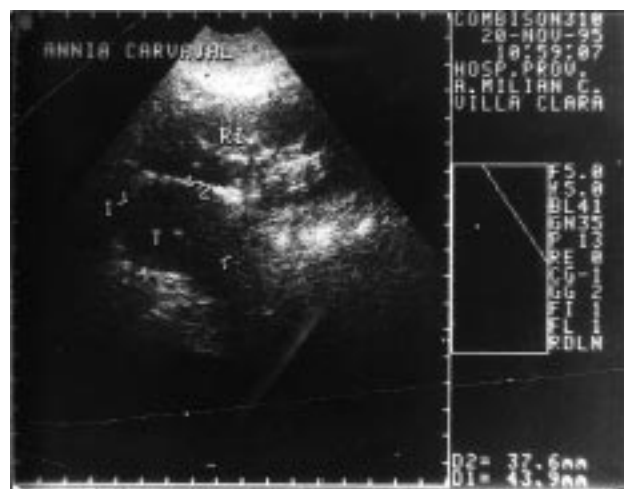

Fig. 1.—Ecografía diagnóstica compatible con imagen ecogénica que mide 43,9 × 37,6 mm a nivel de la glándula suprarrenal izquierda de aspecto tumoral.

Correspondencia: Dr. Rafael E. Cruz Abascal.  
Unidad de Nefrología.  
Hospital Provincial Docente Clínico Quirúrgico Arnaldo Milián Castro.  
Ave. Nuevo Hospital e/ Doble Vía  
y Circunvalación. Santa Clara 2.  
Villa Clara. Cuba. CP 50200.

caciones trans ni postoperatorias, lográndose reseca la totalidad de la glándula suprarrenal izquierda y con ella la tumoración. En dos meses de seguimiento postoperatorio la TA se controlaba sin medicamentos, la frecuencia cardíaca era normal y no se encontraron vestigios tumorales ecográficamente demostrables (fig. 2).

*Comentario:* El feocromocitoma resulta ser un tumor poco frecuente y en muchas ocasiones pasar

inadvertido<sup>6</sup>; es por ello que la exploración ecográfica del abdomen, al considerarse un proceder asequible y no invasivo, bien pudiera contribuir al pesquise de un número no despreciable de casos, siempre y cuando la localización del proceso sea a nivel de la glándula suprarrenal, a pesar de que a veces no se obtiene una imagen adecuada por pequeño tamaño, difícil acceso ecográfico y falta de entrenamiento.

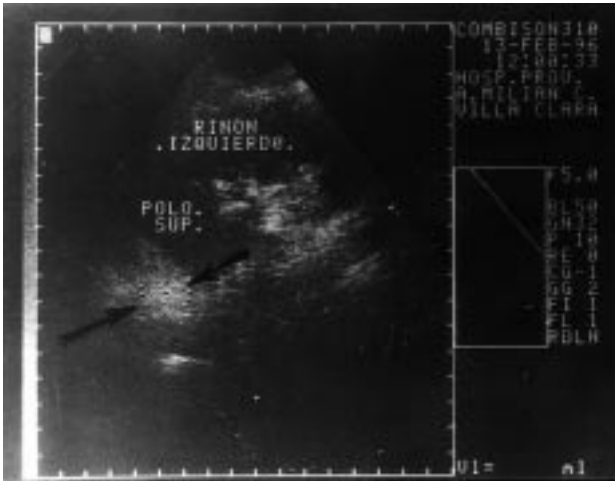


Fig. 2.—Vista ecográfica que muestra el sitio de suprarrenalectomía en el segundo mes de postoperatorio.

## Bibliografía

1. Sumner HW y Rosai J Suprarrenal y otros órganos paraganglionares. En: *Patología quirúrgica* (Ackerman) 3.ª ed. T-2. Editorial Científico Técnica. Ciudad de la Habana, pp. 715-745, 1983.
2. DeQuattro V, Myers M y Campese VM: Pheochromocytoma: diagnosis and therapy. En: DeGroot IJ (ed.). *Endocrinology*. W. B. Saunders, Filadelfia, pp. 1770-1797, 1989.
3. Sabría M, Cuevas J y Tallada N: Feocromocitoma y muerte súbita. *Med Clin (Barcelona)* 73:371-373, 1979.
4. Rey-Joly C: Feocromocitoma. En: Foz M, Erill S y Soler Argilaga C (eds.). *Terapéutica en Medicina Interna*. Barcelona. Doyma, pp. 752-755, 1987.
5. Foz M: Enfermedades de las glándulas suprarrenales. En: Farreras Rozman (ed.). *Medicina Interna*. Barcelona. Doyma, pp. 1904-1939, 1988.
6. Bravo L: Clinical aspects of endocrine hypertension. *Clin Med Nort* 71 (5):907, 1987.
7. Shürmeyer TH, Engeroff B, Von zur Muhlen A y Dralle H: Symptoms and endocrinologic features of catecholamine-secreting tumors. Results in 106 consecutive patients. *Dtsch Med Wochenschr* 119 (50):1721-1727, 1994.

## FE DE ERRATAS

En el número 1 del volumen XVI de la revista nefrología, en el artículo: «Informe sobre la formación post-graduada en Nefrología en España 1994», se menciona por error que los MIR del Hospital General acuden al Hospital La Fé para su formación en DPCA, cuando la realidad es que acuden al H. Clínico, según ha sido corregido por el Dr. A. Miguel, tutor de docencia.