

Síndrome de absceso hepático piógeno con hemólisis masiva intravascular y fracaso renal agudo

M. L. Amoedo, M. Borrás, E. Fernández, J. M. Peña, B. País y J. Montoliú

Servicio de Nefrología. Departamento de Medicina y Cirugía. Universidad de Lleida. Hospital Arnau de Vilanova. Lleida.

RESUMEN

Un paciente de 79 años presentó hemólisis intravascular masiva y fracaso renal agudo asociado. Tras las exploraciones realizadas se descubrió la existencia de un absceso hepático piógeno. Se instauró tratamiento con antibióticos y drenaje del absceso mediante control radiológico. El curso clínico posterior fue favorable, con recuperación completa de la función renal. No se aisló ningún germen responsable.

La asociación de absceso hepático piógeno, hemólisis intravascular masiva y fracaso renal agudo ha sido descrita anteriormente en la literatura en tres casos, siendo el microorganismo responsable en dos de ellos el Clostridium perfringens. Este caso se añade a los previamente reportados en la literatura y se discuten los posibles mecanismos patogénicos de la hemólisis.

Palabras clave: **Absceso hepático. Hemólisis intravascular masiva. Fracaso renal agudo.**

LIVER ABSCESS, INTRAVASCULAR HEMOLYSIS AND ACUTE RENAL FAILURE

SUMMARY

A 79 year old man developed massive intravascular hemolysis with subsequent acute renal failure. Investigations disclosed the existence of a pyogenic liver abscess. Treatment consisted of antibiotics, radiologically guided drainage of the abscess and hemodialysis. He ultimately recovered and renal function returned to normal. No microorganism. The association of pyogenic liver abscess, massive intravascular hemolysis and acute renal failure has been previously reported in three cases in the literature and in most instances is caused by Clostridium perfringens infection. Our report adds to the existing literature and explains hypothetical pathophysiological mechanisms.

Key words: **Liver abscess. Hemolysis massive intravascular. Acute renal failure.**

INTRODUCCION

La asociación de absceso hepático piógeno, hemólisis masiva intravascular (HMI) y fracaso renal agudo sólo la hemos encontrado en 3 casos descritos en la literatura¹⁻³. En 2 de estos casos se aisló *Clostridium perfringens* (CP) en la sangre y en el absceso, respectivamente, y en el tercer caso todos los cultivos resultaron negativos¹. Los tres pacientes tuvieron un curso fatal, falleciendo a las pocas horas del ingreso.

El paciente que describimos presentaba un absceso hepático con hemólisis intravascular masiva y fracaso renal agudo asociado, configurando un síndrome clínico probablemente causado por *Clostridium perfringens*, que sólo ha sido reseñado anteriormente en una ocasión en la literatura española².

CASO CLINICO

Varón de 79 años previamente sano que ingresa por fiebre de 38° C, ictericia, dolor a nivel de epigastrio e hipocondrio derecho y anuria de cuarenta y ocho horas de evolución. Estaba en tratamiento domiciliario con indapamida por hipertensión arterial. En la exploración física realizada al ingreso, el paciente estaba normohidratado, la tensión arterial era de 120/70 y llamaba la atención una marcada ictericia de piel y mucosas, con una hepatomegalia de 2 traveses de dedo y dolor selectivo a dicho nivel.

Exploraciones complementarias: las muestras obtenidas, en el momento del ingreso, para el hemograma y bioquímica ya presentaban un aspecto hemolizado. Hemograma: hematócrito, 33 %; hemoglobina (Hb), 11,5 g/dl; VCM, 90 fL, HCM, 30 pg; leucocitos, 54×10^9 L (87 S, 6 C, 5 L, 2 Eo); plaquetas, 130×10^9 /L. Bioquímica: creatinina, 4,3 mg/dl; GOT, 228 IU/L; GPT, 140 IU/L; GGT, 25 IU/L; fosfatasa alcalina, 172 IU/L; LDH, 7.670 IU/L; bilirrubina total, 4,9 mg/dl; bilirrubina indirecta, 3,5 mg/dl; bilirrubina directa, 1,47 mg/dl; triglicéridos, 327 mg/dl; amilasas, 890 IU/L; CPK, 3.190 IU/L (fracción MB normal); sodio, 138 mEq/L; potasio, 3,9 mEq/L. Estudio de coagulación: tiempo parcial de tromboplastina activada, 35" (control, 27"); tasa de protrombina, 59 %; fibrinógeno, 490 mg/dL. En la ecografía abdominal apareció una imagen compatible con absceso hepático a nivel del lóbulo hepático derecho de 4 cm de diámetro con gas en su interior, microlitiasis y barro biliar. El páncreas y los riñones eran normales.

A las doce horas del ingreso se objetivó una caída brusca de la hemoglobina hasta 7 g/dl con un hematócrito de 20 %, hemoglobinemia intensa y haptoglobina indetectable, cumpliendo criterios de hemólisis intravascular masiva, por lo que se realizó la primera

transfusión de 2 concentrados de hematíes (fig. 1). El paciente siempre se mantuvo hemodinámicamente estable, no precisando en ningún momento el aporte de drogas vasoactivas.

El empeoramiento de la función renal y la persistencia de la anuria obligaron al inicio de hemodiálisis al vigésimo día del ingreso. En la figura 1 se refleja la evolución de la función renal, de la hemoglobina y las transfusiones realizadas durante el ingreso.

Para el diagnóstico de hemólisis se realizaron las siguientes pruebas: test de sucrosa, test de glicerol, determinación de piruvato cinasa y de glucosa-6-fosfato deshidrogenasa, prueba de Ham y de sacarosa, todas ellas con resultados normales. El Coombs directo y las pruebas cruzadas con 2 concentrados de hematíes resultaron negativas. Escrutinio de anticuerpos irregulares: negativo. Se realizó frotis de sangre periférica, en el que no había esquistocitos ni esferocitos.

Una vez extraídas muestras para hemocultivos se comenzó tratamiento inicialmente con piperacilina intravenosa y posteriormente con vancomicina, clindamicina y ceftriaxona. Con esta pauta la fiebre desapareció a las setenta y dos horas del ingreso, aunque el tratamiento antibiótico se prolongó hasta completar cuatro semanas.

Mediante control de TAC se realizó punción-aspiración del absceso hepático con obtención de un líquido de aspecto purulento, cuyo cultivo resultó negativo, con citología negativa para células malignas. Los hemocultivos también fueron negativos, así como las serologías para hidatidosis y amebiasis. Se realizó un enema opaco, que fue normal.

En el TAC abdominal se objetivó únicamente la existencia de un absceso hepático de 4 cm de diámetro con gas en su interior a nivel del lóbulo hepático derecho, sin ninguna otra patología añadida.

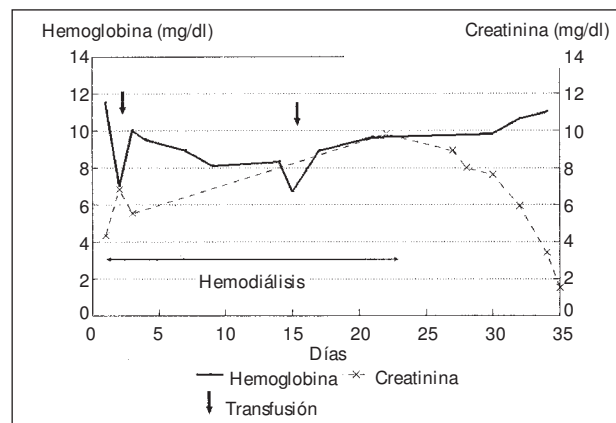


Fig. 1.—Evolución de la creatinina sérica y de la hemoglobina. Fechas de las transfusiones realizadas.

Debido a la persistencia de la anuria se decidió realizar una biopsia renal percutánea al decimoquinto día del ingreso. Al microscopio óptico los glomérulos eran normales y únicamente existían áreas parcheadas de pérdida del borde en cepillo y de necrosis tubular. La inmunofluorescencia fue negativa. Post-biopsia renal el paciente requirió una segunda transfusión por nuevo descenso de la hemoglobina, atribuida a hematoma renal post-punción, sin objetivarse nuevos datos de hemólisis.

La evolución clínica posterior fue favorable, con recuperación completa de la función renal, desaparición de la clínica abdominal y disminución progresiva del tamaño del absceso hepático en los controles ecográficos posteriores. Todos los datos analíticos alterados al ingreso se normalizaron completamente durante el curso evolutivo.

DISCUSION

En resumen, se trata de un paciente con un absceso hepático, una hemólisis masiva intravascular no autoinmune y, por último, un fracaso renal agudo (FRA), fundamentalmente secundario a la hemólisis, aunque también haya podido contribuir en cierto grado la rhabdomiólisis. Aunque la anuria no es una característica habitual de la necrosis tubular aguda y no se realizó un ecodo-plppler para descartar trombosis bilateral de las arterias renales, ni el cuadro clínico, a excepción de la propia anuria, ni la evolución posterior con recuperación completa de la función renal sugerían este diagnóstico.

El dato guía en este paciente es la hemólisis intravascular masiva con el consiguiente FRA asociado. Una vez descartadas la etiología inmune y corpuscular por alteración enzimática o de la membrana eritrocitaria, queda como causa más probable el propio absceso hepático. Los abscesos piógenos de hígado pueden ser producidos por embolización séptica vía portal de una diverticulitis, apendicitis aguda y, en general, de cualquier supuración en la región pélvica, o bien originarse a partir de un foco séptico de vías biliares como probablemente sucedía en este caso⁴. La existencia de barro y microlitiasis biliar en la ecografía abdominal apoya este último supuesto. Por otra parte, la normalidad del TAC abdominal y del enema opaco descartaron la existencia de otros focos sépticos a nivel pélvico.

Los gérmenes responsables de estos abscesos suelen ser, en general, gram negativos, aunque también puede tratarse de estafilococos o de anaerobios⁴.

Sin embargo, en la literatura revisada, la asociación entre absceso hepático y HMI sólo la hemos encontrado descrita para un agente etiológico concreto: *Clostridium perfringens*¹⁻³.

La hemólisis intravascular masiva es una complicación conocida, aunque infrecuente, de la infección por *Clostridium*. Generalmente, este tipo de infecciones se describen en el postparto, postaborto⁵ y en los pacientes neoplásicos⁶. Exceptuando estas situaciones y los casos neonatales, sólo hemos encontrado 8 casos descritos en la literatura de infección por *Clostridium* y hemólisis intravascular asociada^{1-3, 7-11}. En 6 de estos casos el origen de la infección estaba en el tracto hepatobiliar y clínicamente presentaban un absceso hepático¹⁻³ (3 casos) o una colecistitis aguda o enfisematosa⁹⁻¹¹ (3 casos).

Aunque en nuestro caso no tenemos la confirmación bacteriológica de una infección por *Clostridium*, la asociación de absceso hepático con HMI asociada y fracaso renal agudo constituye un síndrome clínico fuertemente sugestivo de tal hipótesis.

La mortalidad de este tipo de infecciones es muy elevada (71,4 % de los casos) y únicamente la precocidad en iniciar el tratamiento antibiótico adecuado y el drenaje quirúrgico mejora el pronóstico del paciente. La terapia de elección es la penicilina G intravenosa, pero también hay otros agentes alternativos, como las cefalosporinas, cloranfenicol, metronidazol y clindamicina, algunos de los cuales fueron administrados en este caso, determinando, probablemente, la buena evolución clínica del paciente.

La patogenia de la hemólisis asociada a infección por CP se debe fundamentalmente a la liberación de determinadas toxinas, como la alfa-toxina, capaz de hidrolizar directamente la membrana eritrocitaria o la neuraminidasa, que deja al descubierto un criptoantígeno de los hematíes¹². En este último supuesto, la hemólisis únicamente aparece tras la administración de productos hemoterápicos¹³ que contengan plasma, dando lugar a una reacción antígeno-anticuerpo. Nuestro paciente no recibió plasma en ningún momento, por lo que este segundo mecanismo queda descartado.

Finalmente, la hiperamilasemia y el dolor abdominal epigástrico que presentaba el paciente sugerían la existencia de una pancreatitis, que además es una de las reconocidas complicaciones que pueden asociarse a una hemólisis¹⁴. Sin embargo, ni la ecografía ni el TAC revelaron alteraciones pancreáticas, por lo que estos datos deben interpretarse más bien en el contexto de un cuadro infeccioso intraabdominal.

En conclusión, este paciente confirma la existencia de un síndrome clínico consistente en la asociación de absceso hepático con hemólisis masiva intravascular y fracaso renal agudo. Probablemente la mayoría de estos casos son provocados por una infección por *Clostridium perfringens* que no pudimos demostrar en nuestro paciente. Sin embargo, creemos de interés llamar la atención sobre la posibilidad de esta asociación, por otra parte ya reseñada

en la literatura, al evaluar pacientes con fracaso renal agudo asociado a una hemólisis de causa incierta u oscura.

AGRADECIMIENTOS

Este trabajo ha recibido el apoyo de DGICYT - SM 90-0003, SM 91-0024 (Ministerio de Educación y Ciencia).

Bibliografía

1. Judd WJ, Oberman HA y Flynn S: Fatal intravascular hemolysis associated with T-polyagglutination. *Transfusion* 22:345-346, 1982.
2. Borrego D, María-Tomé P, Cascales P, García JM, Pérez G y Abad A: Hemólisis intravascular masiva en septicemia por *Clostridium perfringens*. *Sangre* 36:315-317, 1991.
3. Mera CL y Freedman MH: *Clostridium* liver abscess and massive hemolysis. *Clin Pediatr* 23:126-127, 1984.
4. Sherlock Sy Dooley J En: *Diseases of the liver and biliary system*, 9.ª ed., pp. 471-474. Blackwell, Oxford, 1993.
5. Isham RL y Finch SC: Postabortal *Clostridium welchii* sepsis with massive hemolysis. *N Engl J Med* 254:317-320, 1956.
6. Bodey GP, Rodríguez S, Fainstein V y Elting LS: Clostridial bacteremia in cancer patients. *Cancer* 67:1928-1941, 1990.
7. Sweeting Jy Rosenberg L: Primary clostridial pneumonia. *Ann Intern Med* 51:805-810, 1959.
8. Alvarez ES y Sifuentes OJ: *Clostridium perfringens* bacteremia in prosthetic valve endocarditis: diagnosis by peripheral blood smear. *Arch Intern Med* 144:849-850, 1984.
9. Bennett JM y Healey PJM: Spherocytic hemolytic anemia and acute cholecystitis caused by *Clostridium welchii*. *N Engl J Med* 268:1070-1072, 1963.
10. Eliot DL, Goldberg L, Shlitt SC y Girard DE: Emphysematous cholecystitis following cardiopulmonary resuscitation. *Arch Intern Med* 144:635-636, 1984.
11. I-Kung T, Muh-Yong Y, I-Cheng H, Kwok WY, Cheng-Yi L y Deh-Lin C: *Clostridium perfringens* septicemia with massive hemolysis. *Scand J Infect Dis* 21:467-471, 1989.
12. Beutler E: Hemolytic anemia due to infections with microorganism. En Williams W, Beutler E, Erslev AJ y Lichtman MA. *Hematology*. Nueva York McGraw-Hill 3.ª ed., 63, 1983.
13. Seges RA, Kenny A, Bird GWG, Wingham J Baals H y Stanffer UG: Pediatric surgical patients with severe anaerobic infection: report of 16 T-antigen positive cases and possible hazards of blood transfusion. *JPediatr Surg* 16:905-910, 1981.
14. Druml W, Laggner AN, Lenz K, Grim G y Schneeweiss B: Pancreatitis in acute hemolysis. *Ann Hematol* 63:39-41, 1991.