

Nefropatía membranosa asociada a endometriosis

M. Goicoechea F. Gómez Campderá, R. Jofre, J. M. López Gómez, E. Niembro* y F. Valderrábano
Servicio de Nefrología y *Anatomía Patológica. Hospital General Universitario Gregorio Marañón. Madrid.

RESUMEN

Presentamos el caso de una paciente joven que ingresa con dolor en fosa ilíaca y lumbar derecha y edemas generalizados. En la analítica destaca proteinuria en rango nefrótico, motivo por el que se realiza una biopsia renal con el diagnóstico anatomopatológico de nefropatía membranosa (NM). Por la persistencia del dolor pélvico se realiza ecografía ginecológica y biopsia ovárica, con el diagnóstico de endometriosis. Tras el tratamiento de la endometriosis con un análogo LH-RH, la proteinuria desaparece. Al año y medio de la biopsia renal, la enferma está asintomática, sin proteinuria. Se discute la probable relación causal entre la endometriosis y la NM, asociación que no hemos encontrado previamente descrita.

Palabras clave: **Nefropatía membranosa. Endometriosis.**

MEMBRANOUS NEPHROPATHY AND ENDOMETRIOSIS

SUMMARY

A young patient was admitted to our hospital because of pelvic and lumbar pain and generalized edemas. She had a nephrotic proteinuria. Kidney biopsy was performed and it showed a membranous nephropathy by light and immunofluorescence microscopy. Pelvic pain persisted and a gynecological ecography and ovarian biopsy were performed with the diagnosis of endometriosis. The patient was treated with LH-RH analogues during three months and proteinuria disappeared. After eighteen months, the patient is asymptomatic and without proteinuria. We discuss the probable causal relationship between membranous nephropathy and endometriosis, an association what we have nor found described previously.

Key words: **Membranous nephropathy. Endometriosis.**

Recibido: 13-VII-93.
En versión definitiva: 10-XI-93
Aceptado: 11-XI-93.

Correspondencia: M. Goicoechea Diezhandino.
Servicio de Nefrología.
Hospital Gregorio Marañón.
Dr. Esquedo, 46.
28007 Madrid.

INTRODUCCION

Desde la introducción de la nefritis de Heymann y más tarde de su modelo pasivo², la nefropatía membranosa (NM) ha sido el modelo de glomerulonefritis humana más estudiado experimentalmente.

La lista de potenciales antígenos responsables de esta entidad patológica está aumentando cada vez más, cambiando en muchos casos el diagnóstico de «NM idiopática» por el término de secundaria.

Este artículo presenta el caso de una mujer joven con proteinuria por una NM, en la que se diagnosticó una endometriosis, cuya buena evolución tras el tratamiento se acompañó de una remisión completa de la proteinuria, que ha permanecido durante año y medio. Se discute la posible asociación patogénica entre estas dos entidades, que no hemos encontrado previamente descrita.

CASO CLINICO

Mujer de 29 años de edad que ingresa en el Servicio de Nefrología del Hospital General Gregorio Marañón en febrero de 1992 por presentar dolor en fosa ilíaca y en fosa lumbar derecha, astenia y edemas generalizados.

La paciente se encontraba bien hasta seis meses antes del ingreso, en que empezó a notar edemas generalizados y ganancia de peso, objetivándose proteinuria en análisis repetidos. Desde dos semanas antes del ingreso presentaba dolor en fosa lumbar derecha, que en ocasiones aumentaba con la micción. No refería disuria ni tenesmo vesical.

En el examen físico, la paciente presentaba buen estado general, coloración normal de piel y mucosas. Afebril; TA: 110/60 mmHg; peso: 60 kg. Auscultación cardiopulmonar normal. Abdomen sin alteraciones. Puñopercusión renal bilateral negativa. Edemas maleolares y pretibiales que dejaban fovea hasta tercio medio de ambas piernas. En la analítica tenía una Hgb de 14,5 g/l, Htco 42,5%, leucocitos 8.700 con fórmula normal y 290.000 plaquetas. Creatinina plasmática, 0,7 mg/dl, y urea, 29 mg/dl. Sodio, 137; potasio, 4; cloro, 115, y reserva alcalina, 23 meq/l. Triglicéridos, 75, y colesterol, 181 mg/dl. Glucosa, ac. úrico, bilirrubina total, alanino y aspartato aminotransferasas y fosfatasa alcalina fueron normales. Proteínas totales de 5,7 g/dl con el siguiente EEF: albúmina, 3,1 g/dl; alfa 1: 0,22; alfa 2: 0,74; beta: 0,79; gamma, 0,74 g/dl. Los anticuerpos antinucleares fueron negativos. Los niveles de complemento (C3: 129, y C4: 34 mg/dl) e inmunoglobulinas, normales. Marcadores virales para la hepatitis B, C y HIV negativos.

La orina era alcalina, con densidad 1.005, y en el sedimento había células descamativas y algún cristal

de fosfato amónico magnésico. Durante el ingreso persistió la proteinuria, oscilando entre 2 y 8 g/día (fig. 1). En la inmunoelectroforesis de orina no había paraproteínas y el urocultivo fue negativo.

La radiografía de tórax fue normal, al igual que el ECG. Se le realizó una ecografía abdominal, en donde los riñones presentaban tamaño y morfología conservados y en el polo superior del riñón izquierdo había una imagen compatible con quiste cortical; el resto era normal. La UIV fue normal.

Durante su estancia en el hospital, la paciente permaneció afebril, con edemas y dolor en fosa lumbar

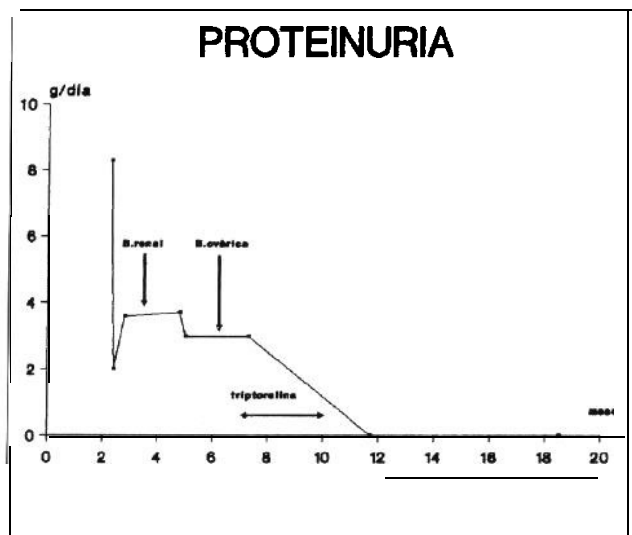


Fig. 1.—Evolución de la proteinuria.

e ilíaca derecha. Fue vista por el servicio de ginecología, quien le realizó una ecografía ginecológica y citologías de vagina y cérvix. En la ecografía se encontraron ambos anejos pegados al útero, el derecho de 61 x 46 mm con 2 cavitaciones de paredes gruesas y contenido puntiforme; el izquierdo de 41 x 38 mm y similares características ecogénicas, todo ello compatible con una endometriosis. La citología reflejó una vaginocervicitis.

Se realizó una biopsia renal percutánea. Al MO los glomérulos presentaban una membrana basal engrosada y la IF directa mostró una fijación difusa, periférica, según un patrón granular, de distribución subepitelial, para IgG; todo ello compatible con una NM estadio (fig. 2).

La enferma fue dada de alta con el diagnóstico de nefropatía membranosa idiopática, sin ningún tratamiento salvo dieta hiposódica.

A los dos meses del alta presenta buen estado general, aunque sigue con edemas y disuria, siempre

coincidiendo con la menstruación. En la analítica persiste una proteinuria de 3,7 g/día (fig. 1), con proteínas totales de 6,6 g/dl y función renal normal.

A los cinco meses se le realiza una biopsia ovárica: se toman 2 cuñas ováricas que presentaron cavidades quísticas revestidas en parte por tejido endometrial y en algunas zonas tapizadas con estroma endometrioide, con el diagnóstico anatomopatológico de endometriosis bilateral. La paciente fue tratada durante tres meses con triptorelina (análogo LH-RH). El dolor lumbar, la disuria y molestias menstruales tras el tratamiento desaparecieron y en la analítica la proteinuria remitió. Se realizaron dos ecografías ginecológicas, una tras finalizar el tratamiento y otra al año del mismo; en ambas el útero y anejos eran normales, las cavidades quísticas de los ovarios habían desaparecido y sólo aparecía en una de ellas una imagen pequeña redondeada quística que probablemente correspondía a un foliculo en el momento de la ovulación.

Al año y medio la paciente se encuentra asintomática y su analítica es totalmente normal.

DISCUSION

La NM se ha relacionado con muchas etiologías, entre las que destacan las neoplasias, infecciones (so-

bre todo por el virus de la hepatitis B) y las drogas³. También se han descrito asociaciones con gran número de enfermedades: artritis reumatoide⁴, tiroiditis de Hashimoto⁵, cirrosis biliar primaria⁶, enfermedad de Crohn⁷, LES y otra⁸, muchas de ellas con etiopatogenia autoinmune, sin saberse en la mayoría si realmente existe una relación patogénica directa.

Uno de cada cuatro pacientes con el diagnóstico de NM presenta una etiología definida, y la frecuencia es todavía mayor entre los niños y los adultos mayores de 60 años³. Cuando se diagnostica una NM por biopsia renal, cada vez más, se intenta descubrir una etiología subyacente, ya que el hecho de encontrarnos ante una NM secundaria y no «idiopática» supone una circunstancia de gran importancia pronóstica y terapéutica.

Nosotros presentamos el caso de una paciente joven con una NM, en la que no se encontró ningún signo clínico ni de laboratorio que hiciera pensar en alguna de las diversas etiologías que se han relacionado con la NM. El único hallazgo encontrado fue una endometriosis ovárica. Tras el tratamiento de la misma, la proteinuria y la sintomatología de la paciente remitieron.

Se sabe que un porcentaje de casos de NM remiten espontáneamente⁸, y además existen factores que se asocian a un mejor pronóstico, como: sexo femenino, edad joven, estadio I y proteinuria no persistentemente nefrótica⁹, todos ellos compartidos por nuestro caso. Sin embargo, la relación temporal entre el tratamiento de la endometriosis, la desaparición de la sintomatología de la enferma y la remisión de la proteinuria plantea una probable relación causa-efecto entre estas dos entidades. La endometriosis es la enfermedad más frecuente en ginecología en mujeres en edad reproductiva (10-15%)¹⁰, y por lo tanto la relación entre la NM y la endometriosis puede ser simplemente una coincidencia en el tiempo.

La etiopatogenia de la endometriosis, como la de la NM, no está claramente establecida. Se han propuesto numerosas teorías respecto a su etiología. Se habla de factores hormonales y mecánicos como las hipótesis más relevantes¹¹, y últimamente la teoría más reciente habla a favor de una alteración del sistema inmune¹². Weed y Arguembourg encontraron depósitos de C3 e IgG en el endometrio uterino de mujeres con endometriosis¹³, y Mathur y cols. identificaron autoanticuerpos IgG e IgA en suero y secreciones vaginales y cervicales de mujeres con endometriosis¹⁴. Además, una respuesta inmune alterada podría disminuir la capacidad de eliminar restos menstruales que favorecen la endometriosis¹⁵. Estos hallazgos hablan a favor de un probable papel autoinmune en la etiopatogenia de la endometriosis, relacionándose directamente con la etiopatogenia de la

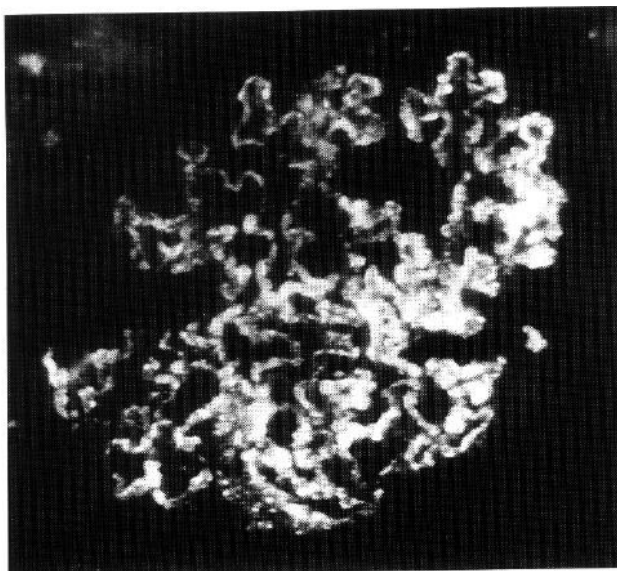


Fig. 2.- I.F. directa: Patrón granular, periférico dibujando el contorno externo de los Capilares glomerulares. (IgG x 300).

NM y pudiendo ser causa directa de ella, como sucede con otras enfermedades autoinmunes. En la bibliografía revisada por nosotros no hemos encontrado ningún caso en que existiera una relación directa entre la endometriosis y la NM, como en la paciente que describimos. No podemos asegurar, sin embargo, que exista una relación causal entre estas dos patologías, ya que, como hemos indicado anteriormente, la desaparición de la proteinuria también se puede interpretar simplemente como el propio curso evolutivo de una NM ^{8,9}.

Concluimos planteando la probable relación causa-efecto que puede existir entre la endometriosis y la NM, como con otras múltiples enfermedades, y que cambiaría el diagnóstico de NM idiopática a secundaria, con todo lo que esto conlleva.

Bibliografía

1. Heymann W y Lund HZ. Nephrotic syndrome in rats. *Pediatrics* 7:691-706, 1951.
2. Feenstra K, Lee R van der, Greben HA, Arends A y Hoedemaeker PhJ: Experimental glomerulonephritis in the rat induced by antibodies directed against tubular antigens. The natural history: a histologic and immunohistologic study at the light microscopic and the ultrastructural level. *Lab Invest* 32:235-242, 1975.
3. Glasscock R.: Secondary membranous glomerulonephritis. *Nephrol Dial Transplant*, vol 7, suppl. 1:64-71, 1992.
4. Evers J, Statz T, Dickmans HA y Renner E: Membranous glomerulonephritis in rheumatoid arthritis unrelated to gold or penicillamine treatment. *Clin Nephrol* 24:159, 1985.
5. Akikusa B, Kondo Y, Iemoto Y, Iesato K y Wakashin M: Hashimoto's thyroiditis and membranous nephropathy developed in progressive systemic sclerosis. *Am J Clin Pathol* 81:260-263, 1987.
6. Carella G, Marra L y Bevilacqua E: A case of membranous glomerulonephritis in the course of primary biliary cirrhosis (letter). *Am J Gastroenterol* 84:579-580, 1989.
7. O'Loughlin EV, Robson L, Scott B, Alexander F y Gall DG: Membranous glomerulonephritis in a patient with Crohn's disease of the small bowel. *J Pediatr Gastroenterol Nutr* 4:135-139, 1985.
8. Donadio JV, Torres V, Veiosa J y cols.: Idiopathic membranous nephropathy. The natural history of untreated patients. *Kidney Int* 33:708-715, 1988.
9. Schieppati A, Mosconi L, Pernna A, Pecca G, Bertani T, Garattini S y Remuzzi G: *N Engl J Med* 399:85-89, 1993.
10. Markham SM, Carpenter SE y Rock JA: Extrapelvic endometriosis. *Obstet Gynecol Clin North Am* 16:193-219, 1989.
11. Barbieri RL: Etiology and epidemiology of endometriosis. *Am J Obstet Gynecol* 162:565-567, 1990.
12. Rock JA y Markham SM: Endometriosis. *Lancet* 340:1264-1267, 1992.
13. Weed JC y Arguembourg PC: Endometriosis: can it produce an autoimmune response resulting in infertility? *Clin Obstet Gynecol* 23:885-93, 1980.
14. Mathur S, Peress MR, Williamson HO: Autoimmunity to endometrium and ovary in endometriosis. *Clin Exp Immunol* 50:259-266, 1982.
15. Olive AL y Schwartr LB: Endometriosis. *N Eng J Med* 328:1759-1769, 1993.