

Trombosis tardía de la arteria femoral precipitada por cateterismos femorales repetidos en pacientes en hemodiálisis

M. I. Alberola, R. Alcázar y C. Caramelo
Servicio de Nefrología. Fundación Jiménez Díaz. Madrid.

RESUMEN

El cateterismo de las arterias coronarias es un procedimiento que se realiza con frecuencia en pacientes en hemodiálisis debido a la elevada incidencia de enfermedad arteriosclerótica en estos enfermos. Las complicaciones de esta técnica son bien conocidas. Presentamos dos casos de pacientes en hemodiálisis que sufrieron una trombosis tardía de la arteria femoral tras angioplastias coronarias repetidas. Ambas presentaban una arteriosclerosis severa. El tiempo transcurrido entre la angioplastia y la aparición de la isquemia aguda fue de cuatro y seis meses. Esta complicación tardía no ha sido descrita con anterioridad. A la vista de estos dos casos, creemos que la indicación de cateterismo coronario por vía femoral en este tipo de pacientes debe ser cuidadosa e individualmente considerada.

Palabras clave. **Cateterismo femoral. Angioplastia coronaria. Isquemia arterial. Hemodiálisis.**

DELAYED FEMORAL ARTERIAL THROMBOSIS FOLLOWING CORONARY ANGIOPLASTY

SUMMARY

Selective coronary catheterization is a common procedure in haemodialysis patients, as they have an increased incidence of atherosclerotic disease. This technique is associated with well known complications. We report two haemodialysis patients with delayed femoral arterial thrombosis following repeated coronary angioplasty. Both of them had severe atherosclerotic disease. The time interval between angioplasty and acute limb ischaemia was four and six months. This late complication has not been described before. We believe that the indications for selective coronary catheterization by the femoral approach in these patients must be carefully and individually considered.

Key words: **Femoral catheterization. Coronary angioplasty. Arterial ischaemia. Haemodialysis.**

Recibido: 18-III-93.
En versión definitiva: 29-XI-93
Aceptado: 30-XI-93.

Correspondencia: C. Caramelo.
Unidad de Diálisis.
Fundación Jiménez Díaz.
Avda. Reyes Católicos, 2.
28040 Madrid.

INTRODUCCION

La cardiopatía isquémica es una complicación severa de los pacientes con larga estancia en hemodiálisis ¹. Por ello, el cateterismo coronario es un procedimiento que se practica frecuentemente tanto con fines diagnósticos como terapéuticos. En la población general, la incidencia de complicaciones tras el cateterismo coronario por vía femoral es de aproximadamente un 0,3 % ². Las más frecuentes son la formación de hematomas, falsos aneurismas y fistulas arteriovenosas ³. También se ha descrito la aparición de isquemia aguda en miembros inferiores ⁴.

Presentamos dos casos de pacientes en hemodiálisis en las que apareció una complicación rara, severa y tardía como consecuencia de la utilización de la arteria femoral como vía de acceso para angioplastia coronaria.

CASOS CLINICOS

Caso 1

Una paciente de 63 años ingresó en el hospital para ser sometida a paratiroidectomía debido a la aparición de lesiones de calcifilaxis. Había sido incluida en programa de hemodiálisis ocho años antes y presentaba un hiperparatiroidismo secundario severo que no había respondido al tratamiento médico, con cifras elevadas de calcio y fósforo en suero y extensas calcificaciones vasculares visibles en las radiografías. La enferma tenía una historia de repetidos episodios de angor durante las sesiones de hemodiálisis, por lo que se le había realizado una angioplastia coronaria tres años antes del ingreso. Posteriormente se le realizaron dos coronariografías por la persistencia de dolor anginoso. En estas exploraciones no se encontraron lesiones susceptibles de tratamiento con angioplastia. Ambos cateterismos se realizaron a través de la arteria femoral derecha utilizando la técnica de Seldinger. El último se practicó cuatro meses antes de la paratiroidectomía. En los dos procedimientos, así como en el caso de la segunda paciente, el dispositivo introductor se retiró seis a doce horas después. En los cuatro meses posteriores al último cateterismo no se encontraron signos de isquemia en el miembro en el que se había practicado la punción, y en una exploración realizada dos meses antes los pulsos eran normales.

No existieron alteraciones hemodinámicas durante la paratiroidectomía. Veinticuatro horas después de la cirugía, la paciente comenzó bruscamente con dolor intenso en el miembro inferior derecho. La exploración mostró frialdad, palidez y ausencia total de

pulsos en la extremidad. Se realizó una arteriografía urgente, que mostró una obstrucción completa de la arteria femoral común derecha y múltiples lesiones arterioscleróticas en otras arterias de ambas extremidades (fig. 1). Se efectuó cirugía de urgencia, que confirmó trombosis de la arteria femoral, no siendo posible realizar trombectomía ni un bypass de la oclusión, ya que los vasos estaban completamente calcificados. Finalmente se llevó a cabo la amputación supracondílea del miembro. El estudio anatómopatológico mostró extensas calcificaciones arteriales y focos de necrosis y calcificación en el tejido graso subcutáneo.

Caso 2

Una mujer de 68 años ingresó en el hospital por dolor súbito en la pierna derecha. Veinte meses antes había sido incluida en programa de hemodiálisis como consecuencia de una estenosis renal bilateral e hipertensión maligna. Catorce meses antes del ingreso había sufrido un infarto agudo de miocardio. Se le realizaron dos angioplastias coronarias por la aparición de angor postinfarto. Tras la desoclusión de la arteria coronaria descendente anterior, la paciente quedó asintomática. Bioquímicamente, presentaba un producto calcio x fósforo elevado e hipercolesterolemia y se habían encontrado extensas calcificaciones coronarias en el estudio angiográfico.

El día del ingreso, seis meses después de la angioplastia coronaria, la paciente comenzó con dolor, palidez y frialdad en la pierna derecha, con ausencia de pulsos, que se atribuyeron a trombosis de la arte-

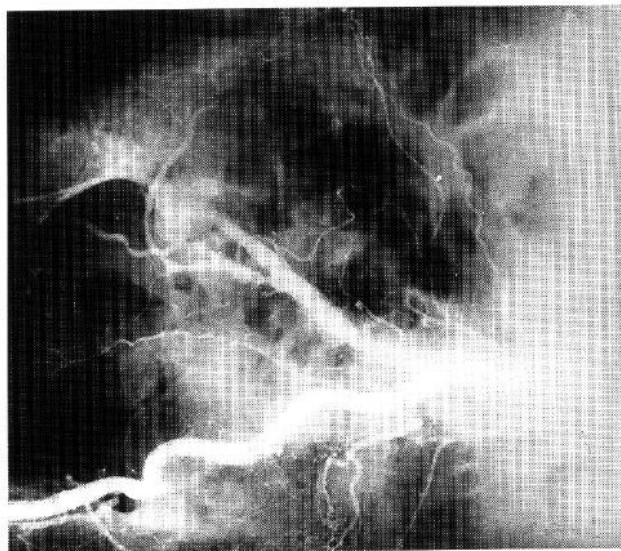


Fig. 1.—Trombosis tardía de la arteria femoral precipitada por cateterismos femorales repetidos en pacientes en hemodiálisis.

ria femoral, iniciándose el tratamiento con heparina intravenosa. Los síntomas desaparecieron en las primeras veinticuatro horas, aunque los pulsos continuaron abolidos y la enferma desarrolló claudicación intermitente en la extremidad.

Discusión

Presentamos dos casos de pacientes con insuficiencia renal crónica en programa de hemodiálisis y cardiopatía isquémica, que fueron sometidas a angioplastias coronarias repetidas por vía femoral. Ambas desarrollaron tardíamente isquemia aguda en el miembro de la punción.

Los pacientes en hemodiálisis tienen una mayor incidencia de enfermedad arteriosclerótica, que se relaciona con la presencia de hipertensión arterial, hiperlipemia e hiperparatiroidismo secundario con calcificaciones vasculares¹. Por lo tanto, la aparición de enfermedad vascular periférica y cardiopatía isquémica asociadas es usual en estos enfermos. El cateterismo coronario, consecuentemente, es una técnica que se realiza con frecuencia, con fines tanto diagnósticos como terapéuticos.

Este procedimiento conlleva un riesgo potencial de lesión en las arterias, ya que los traumatismos sobre la íntima de los vasos arterioscleróticos pueden acelerar la progresión de tales lesiones⁵.

El desarrollo de trombosis aguda de la arteria femoral se ha descrito como complicación de cateterismos arteriales, aunque en la literatura no se encuentran casos de aparición tardía como los que presentamos^{2,4,6-8}. Estas dos pacientes presentaban arteriosclerosis severa en el seno de un hiperparatiroidismo secundario a la insuficiencia renal, y probablemente las lesiones vasculares locales fueron agravadas tras la injuria que supone el cateterismo, desembocando en la trombosis de la arteria. La existencia de un producto calcio x fósforo persistentemente elevado pudo ser crítica en este proceso⁹. El hecho de que la trombosis de la arteria femoral sea extremadamente rara en mujeres¹⁰, incluyendo a las pacientes en hemodiálisis, apoya la existencia de una

posible relación causal entre el cateterismo femoral y la trombosis en los casos que presentamos.

Durante los cateterismos, las pacientes tuvieron un dispositivo introductor colocado en la arteria femoral durante 6-12 horas, como ocurre habitualmente cuando se practican estos procedimientos. En los pacientes urémicos con enfermedad arterial severa, esta circunstancia puede suponer un mayor daño vascular.

De acuerdo con las complicaciones descritas por otros autores y a la luz de nuestra experiencia con estas dos pacientes, creemos que la indicación de la coronariografía y angioplastia transluminal percutánea debe ser cuidadosamente valorada en enfermos en programa de hemodiálisis con arteriopatía periférica severa.

Bibliografía

1. Michael Lazarus J: *Medical Aspects of Hemodialysis*. En Brenner BM, Rector FC (eds.). *The Kidney*, 4th ed. WB Saunders, Philadelphia, p. 2221, 1991.
2. Groome J, Vohra R, Cuschieri RJ y Gilmour DC: Vascular injury after arterial catheterization. *Postgrad Med J*, 65: 86-88, 1989.
3. Belli AM, Cumberland DG, Knox AM, Procter AE y Welsh CL: The complication rate of percutaneous peripheral balloon angioplasty. *Clin Radiol*, 41:380-381, 1990.
4. McMillan I y Murie JA: Vascular injury following cardiac catheterization. *Br J Surg* 71:832-835, 1984.
5. Lange RA y Hillis D: Short- and long-term complications of coronary angioplasty. *Chest* 96: 111-157, 1989.
6. Richardson JD, Shina MA, Miller FB y Bergamini TM: Peripheral vascular complications of coronary angioplasty. *Am Surg* 55:675-680, 1989.
7. Kloster FE, Bristow JD y Briswald HE: Femoral artery occlusion following percutaneous catheterization. *Am Heart J* 79:175-180, 1970.
8. Burrows PE, Benson LN, Williams WC, Trusler GA, Coles J, Smallhorn JF y Freedom RM: Iliofemoral arterial complications of balloon angioplasty for systemic obstructions in infants and children. *Circulation* 82:1697-1704, 1990.
9. Campistol J, Almirall J, Martín E, Torrás A y Revert L: Calcium carbonate induced calciphylaxis. *Nephron* 51:549-550, 1989.
10. Malcom OP: Acute ischemia and its sequelae. En Rutherford RB (ed.). *Vascular Surgery*, 3rd ed., W B Saunders, Philadelphia, p. 541.547, 1989.