

Pancreatitis aguda hemorrágica y ruptura espontánea del bazo secundaria a mucormicosis en un paciente con trasplante renal

O. Rodríguez Ocampo, F. J. Mora* y R. García Muñoz**

*Servicio de Nefrología y **Servicio de Patología.
Hospital Dr. R. A. Calderón Guardia.
San José. Costa Rica.

Señor Director:

Los pacientes con trasplante renal, por causa de la inmunosupresión, están expuestos a sufrir colonización por microorganismos oportunistas como la mucormicosis, con un elevado índice de mortalidad; si estos pacientes han recibido antibióticos de amplio espectro por algún proceso infeccioso previo, esas posibilidades son mayores.

Hemos revisado la literatura médica y no encontramos ningún reporte de pacientes inmunocomprometidos o no, que hayan presentado una pancreatitis aguda hemorrágica y ruptura esplénica, secundaria a mucormicosis.

Paciente masculino de raza blanca de veintiséis años de edad, diagnosticado de insuficiencia renal terminal en enero de 1993, la biopsia renal mostró que se trataba de una enfermedad de Alport, entre los antecedentes personales se señala que padecía hipoacusia desde hacía diez años, en cuanto a los antecedentes familiares, varios hermanos con hipoacusia y un hermano con insuficiencia renal crónica secundaria a enfermedad de Alport. El paciente ingresó a hemodiálisis y recibió el primer trasplante de cadáver en junio de 1984, el cual perdió por rechazo crónico, reingresó a hemodiálisis en febrero de 1992, y en agosto de ese año recibió su segundo trasplante renal de cadáver, la inmunosupresión fue a base de azathioprine 2 mg por kilo de peso, prednisolona 0,25 mg por kilo de peso y ciclosporina 6 mg

por kilo de peso, vía oral. Desde el postoperatorio inmediato cursó con oliguria, varios estudios gammagráficos mostraron un riñón bien perfundido pero con signos de necrosis tubular aguda, el paciente se debió de mantener en hemodiálisis debido a lo elevado del nitrógeno ureico y creatinina. Al cuarto día postoperatorio presentó fiebre de 40 °C y tos con expectoración purulenta, la radiografía del tórax reveló neumonía de focos múltiples, el leucograma 18.000 leucocitos con 90 % de neutrófilos y cuatro bandas, el esputo cultivó *Haemophilus influenzae*, recibió tratamiento con cefotaxime 2 g i.v. cada ocho horas y clindamicina 1 g i.v. cada ocho horas, la evolución fue satisfactoria. La hemoglobina se mantuvo en 10 g, el nitrógeno en 120 mg y la creatinina en 9 mg prediálisis, los electrolitos dentro de límites normales. El día vigésimo sexto postoperatorio presentó durante el día dolor abdominal difuso de tipo moderado, sin signos de abdomen agudo, el día trigésimo octavo postoperatorio falleció súbitamente.

La autopsia mostró tres litros de sangre no coagulada dentro de la cavidad abdominal, el bazo pesó 525 g y presentaba una ruptura de 7 cm de longitud y 2 cm de profundidad. El riñón trasplantado tenía un aspecto macroscópico normal, e histológicamente mostró necrosis tisular aguda. Histológicamente, el intestino delgado mostró granulomas en la serosa y submucosa, con células gigantes multinucleadas tipo Langhans, dentro de esos granulomas se encontraron hifas no septadas de hongos del género mucor. El páncreas (fig. 1) mostró macroscópicamente áreas de necrosis con extensas zonas hemorrágicas y formación de pseudoquistes, histológicamente se encontró colonización de hifas de hongos del género mucor, tanto en el parénquima como dentro de las paredes de los vasos sanguíneos (fig. 2), causando ruptura y trombosis de los mismos.

Correspondencia: Dr. O. Rodríguez Ocampo.
Servicio de Hemodiálisis.
Hospital Dr. R. A. Calderón Guardia.
Barrio Aranjuez.
San José, Costa Rica. C.A.

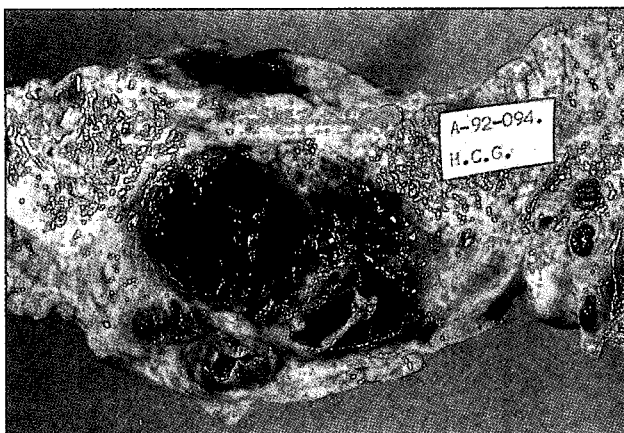


Fig. 1.




Fig. 2.

Starzl¹ fue el primero en señalar la pancreatitis aguda como complicación en pacientes con trasplante renal. Renning² señaló el creciente aumento de estos casos, su difícil diagnóstico y diferentes etiologías, entre las cuales se ha reportado: esteroides, azathioprina, y el hiperparatiroidismo de la insuficiencia renal crónica³⁻⁷. Johnson⁴ encontró pancreatitis aguda en el 2 % de pacientes con trasplante renal, con una mortalidad del 53 %.

La mucormicosis resulta de la infección por un grupo de hongos filamentosos del orden de los mucorales, de la clase zygomicetos, que se encuentran ampliamente distribuidos en la naturaleza.

Baker⁸ publicó 255 casos de mucormicosis, sin haber encontrado ningún caso de pancreatitis aguda, Thompson⁹ reportó 20 pacientes con mucormicosis intestinal, pero sin compromiso pancreático. Meyer¹⁰ reportó 26 casos de mucormicosis en pacientes con leucemia y linfoma, en un caso encontró el hongo en el páncreas, pero sin llegar a causar pancreatitis. Parfrey¹¹ encontró en uno de sus casos que el hongo invadió el páncreas sin causar pancreatitis, pero causó trombosis de la arteria esplénica e infarto del bazo.

Nosotros reportamos recientemente un caso de mucormicosis pulmonar y aneurisma falso de la arteria pulmonar¹².

También se han descrito casos de mucormicosis pulmonar sin causa predisponente¹³. Ingram¹⁴ hizo una excelente revisión de mucormicosis diseminada, encontró que el pulmón era el foco primario y la puerta de entrada para la infección.

En el presente caso la pancreatitis aguda hemorrágica fue muy extensa y contribuyó indudablemente a la muerte, pero nos llama la atención la poca sintomatología, por lo que no se pudo hacer el diagnóstico en vida del paciente.

La causa inmediata de la muerte fue la ruptura espontánea del bazo y la consecuente hemorragia de tres litros. Por no haber encontrado un caso semejante en la literatura médica, hemos creído de importancia esta publicación.

Bibliografía

1. Starzl TE: *Experience in renal transplantation*. Philadelphia WBS Saunders Co., 1964.
2. Renning JA y cols.: Pancreatitis after renal transplantation. *Am J Surg* 123:293-296, 1972.
3. Hakashima Y, Howard JM: Drug Induced acute pancreatitis. *Surg. Gynecol Obst* 145:105-109, 1970.
4. Johnson WC, Nasbeth DC: Pancreatitis in renal transplantation. *Ann Surg* 171:309-314, 1970.
5. Avran MM: High prevalence of pancreatitis disease in chronic renal failure. *Nephron* 18:68-71, 1970.
6. Renning JA y cols.: Pancreatitis after renal transplantation. *Am J Surg* 123:293-296, 1972.
7. Fernández JA, Rosenberg JC: Post transplantation pancreatitis. *Surg Gynecol Obst* 143:795-798, 1976.
8. Baker RD: *Human infection with fungi actinomycetes and algae*. New York Springer Verlag, 1971.
9. Thomson SR, Bade PG, Chrystal V: Gastrointestinal mucormycosis. *Br J Surg* 78:952-994, 1991.
10. Meyer RD, Rosen P, Armstrong D: Phycomycosis complicating leukemia and lymphoma. *Ann Int Med* 77:871-879, 1972.
11. Parfrey NA: Improved Diagnosis and Prognosis of Mucormycosis a Clinicopathologic Study of 33 cases. *Medicine* 65:113-123, 1986.
12. Mora F, Montalberth C, Rodríguez O: Abscesos pulmonares causados por *Strongyloides Stercolaris* en un paciente con trasplante renal que se complicó con una mucormicosis y aneurisma falso de la arteria pulmonar. *Nefrología (España)* 12:437-440, 1992.
13. Record NB Jr, Ginder DR: Pulmonary phycomycosis without obvious predisposing factors. *JAMA* 235:1256-1257, 1976.
14. Ingram CW, Sennesh J, Cooper JN, Perfect JR: Disseminated Zygomycosis: report of four cases and review. *Rev Infect Dis* 11:741-754, 1989.