

Correlaciones anatomopatológicas de la osteodistrofia renal en pacientes en hemodiálisis periódicas sin adecuado pretratamiento del agua

A. Alles, S. Vázquez, M. Farías, S. Marinovich, M. Giúdice y J. Gavosto

Servicio de Nefrología. Hospital Centenario. Facultad de Ciencias Médicas. Universidad Nacional de Rosario. República Argentina

Objetivos

Evaluar la incidencia de los tóxicos contenidos en el agua utilizada para hemodiálisis, sin un adecuado pretratamiento, sobre la osteodistrofia renal en pacientes en HP y correlacionar los distintos hallazgos clínicos, bioquímicos y radiológicos entre sí y con los resultados anatomopatológicos.

Material y métodos

Ocho pacientes en HD, expuestos a altas concentraciones de aluminio en el agua: \bar{x} : 189,7 $\mu\text{g/l}$ (130-280). Se trataba de cuatro hombres y cuatro mujeres. Edad: \bar{x} : 26,6 años (14-36) y tiempo en HD: \bar{x} : 22,6 meses (4-84). El 50 % de ellos manifestaban severa sintomatología clínica de dolor óseo, miopatía proximal, prurito, etc.

Se determinaron Ca^{++} , P^+ , F. alc, iPTH (RIE MM 44-69), Al^+ basal y tras test de DFO (TDFO). Asimismo se efectuó biopsia ósea (BO) transiliaca, realizándose coloración con tricrómica de Goldener, Von Kossa y Aluminón, así como estudios histomorfométricos para definir los distintos parámetros estáticos y dinámicos.

Resultados

1) *Marcadores bioquímicos*: Al^{3+} basal: 411,1 \pm 184 $\mu\text{g/l}$. Al en el TDFO: 1.012 \pm 574,9 $\mu\text{g/l}$; iPTH: 4.099 \pm 2.512 pg/ml; P^+ : 6,69 \pm 0,97 mg/%; F. alc: 639 \pm 246 mUI/ml. 2) *RX*: seis de los ocho pacientes (75 %) presentaban importante reabsorción subperióstica en cráneo y manos; no se hallaron fracturas ni líneas de

Looser. 3) *Hallazgos anatomopatológicos*: en siete pacientes¹, osteodistrofia mixta (ODM), y en un pacientes enfermedad ósea aplásica (EOA). De las ODM, cuatro pacientes tenían predominio de osteítis fibrosa (OF).

En el 100 % de las BO se encontraron depósitos de Al^{3+} en la interfase osteoide-hueso mineralizado, de distinta intensidad: *grupo I*: cinco pacientes con $\text{Al}^{3+} > 15\%$, \bar{x} = 53 % (28-97), y *grupo II*: tres pacientes con $\text{Al}^{3+} < 15\%$, \bar{x} = 10,3 % (9-13). Un mayor Al^{3+} basal (468 vs 178), ΔAl en el TDFO (716 vs 311) y tiempo en HD (32,6 vs 7,3 meses), así como una menor F. alc, correspondían al grupo I. Los valores de Ca^{++} , P^+ e iPTH eran similares (figura 1).

Los pacientes con ODM con predominio de OF tenían mayor Al^{3+} basal (422 vs 292), Al^{3+} estimulado (1.062 vs 446), iPTH (5.700 vs 3.764) y P^+ (7,53 vs 5,98 mg %) que las ODM «puras».

Finalmente, los pacientes sintomáticos² tenían mayores depósitos de Al^{3+} (45 vs 15 %), Al^{3+} basal (503 vs 291), Al (870 vs 240) e iPTH (4.680 vs 3.510) que los asintomáticos³. Los valores más «bajos» de iPTH correspondieron a la EOA (1.548) y al paciente con ODM con predominio de OF, con 97 % de depósitos de Al^{3+} (305 pg/ml).

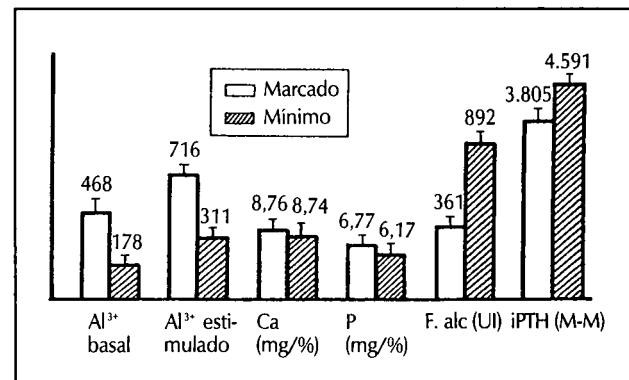


Fig. 1.—Relación entre depósitos de Al^{3+} y parámetros bioquímicos.

Correspondencia: J. Gavosto.
Servicio de Nefrología. Hospital Centenario.
Facultad de Ciencias Médicas.
República Argentina

Conclusiones

En pacientes de HD, sin adecuado pretratamiento del H2O, se encontraron marcadores globales de: a) *intoxicación aluminica*: $\uparrow\text{Al}^{3+}$ basal y estimulado en el TDFO, y b) *osteítis fibrosa*: $\uparrow\text{F. alc}$, $\uparrow\text{P}^+$, $\downarrow\text{Ca}^{++}$, $\uparrow\text{iPTH}$ y Rx ósea con reabsorción subperióstica. Asimismo, clínicas severas de osteodistrofia en el 50 % de los pacientes.

Los pacientes sintomáticos correspondían mayoritariamente a ODM con predominio de OF. Los pacientes asintomáticos, a ODM «puras».

A pesar de estar crónicamente expuestos a altas concentraciones de Al^{3+} y de presentar Al^{3+} basal y ΔAl en el TDFO patológicos y depósitos de Al^{3+} en la BO en todos los casos, el 87 % de los pacientes tenían patrón anatomopatológico de ODM. Ello implicaría una supremacía del efecto directo sobre el hueso vs el bloqueo de la glándula paratiroidea⁴.

De todos modos, éste también depende del grado de hiperp. 2.^a, presente antes y durante la exposición al Al^{3+} que en estos pacientes se mostró elevado, probablemente por la dudosa y/o escasa adscripción a la ingesta de quelantes de P^+ y/o de derivados de la vitamina D.

De todos modos, algunos marcadores (Al^{3+} basal y Al^{3+} estimulado) fueron eficaces para definir la presencia e in-

tensidad de los depósitos de Al^{3+} e identificar a los pacientes sintomáticos, aunque no para orientar el diagnóstico anatomopatológico⁵. Otros ($\uparrow\text{P}$ y $\uparrow\text{iPTH}$) fueron útiles para señalar el predominio de OF encontrado en las ODM.

Sin embargo, creemos que la BO es necesaria para el adecuado diagnóstico (y posterior tratamiento) individual en pacientes en HDP sin adecuado pretratamiento del H2O.

Bibliografía

1. Libbey NP, Chazan JA, London MR, Pono L, Abuelo JG: «The relevance of mineralization Lag Time in the evaluation of histologic changes in renal osteodystrophy». *J Bone Mineral Res* 5:5106, 1990.
2. Chazan JA, Libbey NP, London MR, Pono L, Abuelo JG: «The clinical spectrum of renal osteodystrophy in 57 chronic hemodialysis patients: a correlation between biochemical parameters and bone pathology findings». *Clinical Nephrology*, vol. 35, 2:78-85, 1991.
3. Milliner DS, Nebeker HG, Oh SM, Andress DL, Sherrard DJ, Alfrey AC, Slatopolsky EA, Coburn JN: «Use of the desferoxamine infusion test in the diagnosis of aluminium. Related osteodystrophy». *Ann Int Med* 101:775.
4. Mazzucchi N, Ambrosoni P, Petraglia A, Caorsi H, Campistrus N, Rodríguez P, Vorgetti V: «Osteodistrofia aluminica. Análisis clínico e histológico». *Nefrología* vol. IX, 1:78-85, 1989.
5. Sebert JL, Fardellone P, Noel C, Cohen Solal M, Bellony R, Marie A, Fournier A: «Bone biopsy studies in the diagnosis and treatment of renal osteodystrophy». *Contr Nephrol*, Karger, Basel, 64:49-57, 1988.