

## CASO CLINICO

# Nefropatía microvascular y síndrome antifosfolípido primario

J. Lacueva, R. Enríquez, J. Cabezuelo, A. Teruel\*, M. D. Arenas y C. González

Secciones de Nefrología y \* Anatomía Patológica. Hospital General de Elche.

### RESUMEN

Describimos dos casos de síndrome antifosfolípido primario (SAP) y microangiopatía renal. El primero presentó una pérdida lenta de la función renal junto a hipertensión arterial (HTA) como expresión clínica de una vasculopatía obliterante no inflamatoria. El segundo paciente debutó con un fracaso renal agudo, traducción de una microangiopatía trombótica aguda. Estos dos enfermos ilustran el espectro que puede adoptar la nefropatía microvascular en el SAP.

Palabras clave: **Síndrome antifosfolípido primario. Anticuerpos anticardiolipina. Microangiopatía renal. Insuficiencia renal.**

### MICROVASCULAR NEPHROPATHY AND PRIMARY ANTIPHOSPHOLIPID SYNDROME

### SUMMARY

We report two patients with Primary Antiphospholipid Syndrome (PAS) and renal microangiopathy. The first one developed slow loss of renal function and hypertension; on kidney biopsy it was found to have non-inflammatory occlusive vasculopathy. The second patient had sudden onset of acute renal failure due to acute thrombotic microangiopathy. These patients throw light on the spectrum of renal microvascular disease in PAS.

Key words: **Primary Antiphospholipid Syndrome. Anticardiolipin antibodies. Renal microangiopathy. Renal failure.**

Los anticuerpos antifosfolípido, anticoagulante lúpico y anticardiolipina (aCL) son autoanticuerpos dirigidos contra estructuras fosfolípicas de las membranas celulares. Se relacionan con la aparición de fenómenos trombóticos, trombocitopenia, abortos y alteraciones neurológicas<sup>1,2</sup>. Descritos inicialmente en el lupus eritematoso sistémico (LES), también se han asociado a otras enfermedades autoinmunes, fármacos, neoplasias, infecciones, edad avanzada e insuficiencia renal terminal. Los aCL y su

correlato clínico, en ausencia de enfermedad subyacente, constituyen el síndrome antifosfolípido primario (SAP)<sup>3,4</sup>.

La afectación renal en el SAP ha sido menos registrada que a nivel cutáneo, neurológico o cardiovascular; sin embargo, destaca la diferente expresividad clínica que puede adoptar<sup>5-13</sup>.

Describimos dos pacientes que muestran el espectro de la nefropatía microvascular en el SAP. El primero sufrió un deterioro lento y progresivo de la función renal junto a hipertensión arterial (HTA) crónica; el otro, un debut explosivo como síndrome hemolítico urémico (SHU).

#### Paciente 1

Varón de 40 años que ingresa por IRC moderada. A los 29 años presentó un episodio de pericarditis aguda y ele-

Correspondencia: Dr. R. Enríquez.  
Sección de Nefrología.  
Hospital General de Elche.  
Partida Huertos y Molinos, s/n.  
Elche (Alicante).

vación autolimitada de transaminasas. A los 34 se descubrió HTA, trombocitopenia e insuficiencia aórtica; el aclaramiento de creatinina era de 77 ml/min. A los 39 desarrolla tromboflebitis en miembro inferior derecho. No existía sintomatología cutánea, articular o neurológica. A la exploración física destacaba: 145/85, 36° C, obeso, soplo diastólico aórtico, fondo de ojo con retinopatía hipertensiva grado II. Las exploraciones complementarias demostraron: leucocitos, 7.500/microl con fórmula normal; hemoglobina, 14,9 g/dl; plaquetas, 60.000/microl; VSG, 68 mm; Quick, 100 %; tiempo de cefalina, 50 seg (control <39); fibrinógeno, 758 mg/dl; urea, 8,5 mmol/l; creatinina, 135 micromol/l; LDH, 615 U/l; resto de bioquímica elemental, ionograma y proteinograma normales; sedimento de orina normal, sin proteinuria y con cultivo negativo; aclaramiento de creatinina, 56 ml/min. Ecografía renal normal. La ecocardiografía mostró signos de hipertrofia de ventrículo izquierdo e insuficiencia valvular aórtica. La arteriografía renal fue normal. El examen inmunológico reveló: ANA, anti-DNA, anti-SSA, anti-SSB, anti-Sm negativos; IgG, 1.083 mg/dl; IgM, 248 mg/dl; IgA, 210 mg/dl; C3, 64 mg/dl (v. n., 64-19); C4, 17 mg/dl (v. n., 12-54); factor reumatoide, RPR y serología del virus B de la hepatitis negativos; anticoagulante lúpico positivo (test de Exner); aCL por ELISA IgG, 65,6 GPL/ml (v. n., <23), e IgM, 23,4 MPL/ml (v. n., <11). Se practicó biopsia renal, que demostró isquemia y esclerosis mesangial a nivel glomerular; atrofia tubular y fibrosis intersticial; cambios vasculares en las arterias de pequeño y mediano calibre, consistentes en proliferación y engrosamiento intimal con estrechamiento y oclusión de la luz sin infiltrado inflamatorio; con las técnicas de inmunofluorescencia se observaron ligeros depósitos de fibrina en los vasos (fig. 1).

Iniciamos tratamiento con prednisona (1 mg/kg/día) y AAS (250 mg/día), obteniendo discreta mejoría de los parámetros hematológicos y bioquímicos: VSG, 7 mm; tiempo de cefalina, 37 seg; plaquetas, 133.000/microl; LDH,




Fig. 1.—Cambios isquémicos glomerulares y proliferación intimal con estrechamiento y oclusión de la luz vascular sin infiltrado inflamatorio (HE  $\times$  100).

466 U/l; C3, 101 mg/dl; C4, 40 mg/dl; los aCL permanecían elevados a las ocho semanas (IgG, 507 GPL/ml e IgM, 10,7 MPL/ml). La creatinina no muestra modificaciones respecto a la del ingreso.

#### Paciente 2

Mujer de 33 años que ingresa por insuficiencia renal aguda oligúrica. Sin antecedentes de interés. En la exploración física sobresalía: 180/100, 37,6° C, livedo reticularis, semiología clínica de insuficiencia cardíaca congestiva, fondo de ojo con abundantes exudados y hemorragia peripapilar derecha. Las exploraciones complementarias revelaron: leucocitosis con desviación izquierda, hemoglobina, 8,8 g/dl; hematócrito, 26,1 %; plaquetas, 66.000/microl; Quick, 59 %; tiempo de cefalina, 64 seg; fibrinógeno, 649 mg/dl; PDF, 0,5 mg/dl; el frotis de sangre periférica mostró algunos esquistocitos; Coombs negativo; reticulocitos, 5 %; VSG, 105. Urea, 35 mmol/l; creatinina, 539 micromol/l; LDH, 2.099 U/l; resto de la bioquímica elemental sin anomalías. En la orina destacaba proteinuria de 500-700 mg/día y 4-5 hematias por campo. Ecografía renal, ECG y ecocardiografía normales. Los siguientes tests fueron negativos o normales: serología del virus B de la hepatitis, crioglobulinas, factor reumatoide, ANCA, anticuerpos antimembrana basal glomerular, ANA, anti-DNA, anti-SSA, anti-SSB, anti-Sm y anti-RNP. C3, 74 mg/dl; C4, 11 mg/dl (v. n., 12-54). El TAC craneal mostró un infarto frontal derecho. Serología luética falsamente positiva, anticoagulante lúpico positivo; aCL IgG, 29,7 GPL/ml e IgM, 15,1 MPL/ml; dos meses después los aCL permanecían elevados. Se realizó biopsia renal, que identificó a nivel glomerular lesiones isquémicas con colapso del ovillo, engrosamiento de membranas basales con imágenes de doble contorno, trombos de fibrina y hematias fragmentados; en el tubulointersticio había intenso infiltrado linfoplasmocitario e imágenes sugestivas de necrosis tubular aguda; las arterias de mediano calibre tenían proliferación subintimal; la inmunofluorescencia fue negativa (fig. 2).

Se realizaron ocho sesiones de recambio plasmático (40 ml/kg con reposición a base de plasma fresco congelado) con mejoría de la anemia y plaquetas y normalización de LDH. Posteriormente se instauró tratamiento con prednisona (1 mg/kg/día) y AAS (125 mg/día) con normalización del tiempo de cefalina y C4, así como estabilización del aclaramiento de creatinina en torno a 35-40 ml/min y creatininas que oscilaban entre 120-130 micromol/l.

#### Discusión

Ambos pacientes tenían títulos altos de aCL acompañados de dos o más de las manifestaciones clínicas características y en ausencia de otra enfermedad, por lo que pueden etiquetarse de SAP<sup>3</sup>; en particular, no cumplen

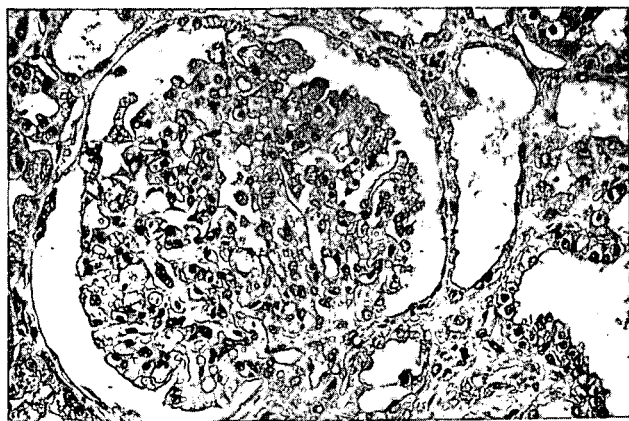


Fig. 2.—Microscopía óptica de un glomérulo que muestra engrosamiento de la pared capilar y hematíes fragmentados en la luz del capilar glomerular (HE  $\times$  400).

criterios de LES. Sin embargo, no puede predecirse el comportamiento futuro de ambos casos; de hecho, el primer paciente padeció una pericarditis, característica clínica más propia de esta conectivopatía.

Las manifestaciones relacionadas con los anticuerpos antifosfolípidos se han agrupado en dos categorías: debidas a las interacciones entre los aCL y las membranas celulares hematológicas, que ocasionaría trombopenia, neutropenia y anemia hemolítica; y las provocadas por la afectación vascular (proliferación oclusiva o trombosis), que motivaría livedo reticularis, tromboflebitis y estenosis arteriales<sup>2</sup>.

En el riñón, las manifestaciones microvasculares del SAP son un reflejo de lo que ocurre en otros territorios. A nivel sistémico se ha comunicado la presencia de fenómenos microtrombóticos u oclusivos, provocando úlceras cutáneas<sup>14</sup> e hipertensión pulmonar primaria de naturaleza plexogénica<sup>15</sup>. Su equivalente en el riñón consistiría fundamentalmente en una microangiopatía trombótica aguda traducida clínicamente con SHU<sup>5, 8, 9, 11-13</sup>. Más raramente se ha descrito la pérdida lenta e insidiosa de la función renal causada por una vasculopatía obliterante de pequeño vaso sin componente inflamatorio<sup>7, 10</sup>. Nuestros casos ilustran dos formas clínicas diferenciadas de la nefropatía microvascular en el SAP. El primer paciente sufrió un deterioro lento y progresivo de la función renal con sedimento anodino y sin proteinuria, en relación con una vasculopatía obliterante de pequeño vaso no inflamatoria. Dado el curso relativamente benigno de la HTA, consideramos que ésta es la consecuencia y no la causa de la vasculopatía; por otra parte, aunque en el SAP se ha descrito estenosis de la arterial renal, la arteriografía renal fue normal. La segunda paciente tuvo un comienzo brusco con fracaso renal agudo secundario a SHU, expresión de una microangiopatía trombótica aguda. Aunque la presentación clínica sea diferente, es plausible que desde el punto de vista patológico los dos casos representen la conti-

nuidad de un espectro. En este sentido, algunos autores sugieren que la vasculopatía proliferativa como la del primer paciente podía ser el resultado de la organización y recanalización de trombos intravasculares<sup>5</sup>. Se desconoce el motivo de las diferentes formas de presentación de este síndrome a nivel renal, pero no parece guardar relación con el título de aCL ni con la presencia simultánea de aCL y anticoagulante lúpico.

En ambos enfermos se detectaron niveles bajos, o en el límite inferior de la normalidad, de C3 y C4, que se normalizaron con el tratamiento. La hipocomplementemia en el SHU se ha relacionado con activación no inmunológica<sup>16</sup>, que también podría ser válida en el SAP, aunque no podemos descartar en éste la participación de fenómenos inmunológicos.

La patogenia de las manifestaciones trombóticas del SAP todavía no está aclarada. Parke y cols.<sup>17</sup> han demostrado niveles bajos de proteína S libre en algunas mujeres con aCL y abortos de repetición; esta proteína es esencial para que la proteína C desarrolle su efecto anticoagulante. También se ha invocado la acción de estos anticuerpos sobre las células endoteliales inhibiendo la producción de prostaciclina<sup>18</sup>. Recientemente se ha considerado la interacción de los aCL con un cofactor sérico, la beta-2 glicoproteína<sup>19</sup>, con función inhibitoria sobre la coagulación y agregación plaquetaria; asimismo se ha señalado que el estímulo inmunogénico para la producción de aCL estaría representado por complejos de beta-2 glicoproteína y antígenos exógenos<sup>20</sup>.

El objetivo terapéutico en el SAP es doble: por una parte, detener los fenómenos trombóticos sistémicos mediante el uso de antiagregantes plaquetarios y anticoagulantes, y por otra, controlar el proceso autoinmune subyacente con recambio plasmático, esteroides e inmunosupresores<sup>5, 7, 9, 11</sup>. Nuestros pacientes fueron sometidos a antiagregación y corticoterapia, añadiendo recambio plasmático en la paciente 2 por su curso agudo, con buena respuesta clínica y analítica en ambos casos, aunque los aCL continuaban elevados. Se ha señalado que los niveles de aCL pueden fluctuar independientemente del tratamiento y a veces en relación con el desarrollo de nuevos episodios trombóticos<sup>2</sup>. Quizá el tiempo de cefalina, cuando está prolongado, pueda ser un parámetro más útil que los aCL para valorar el grado de actividad del SAP. El tratamiento del SAP todavía no está estandarizado, aunque parecería aconsejable individualizarlo según la forma y severidad del cuadro.

## Bibliografía

1. Love PE y Santoro SA: Antiphospholipid antibodies: anticardiolipin and the lupus anticoagulant in Systemic Lupus Erythematosus (SLE) and in non-SLE disorders. Prevalence and clinical significance. *Ann Intern Med*, 112:682-698, 1990.
2. Alarcón-Segovia D, Pérez-Vázquez ME, Villa AR, Drenkard C y Cabiedes J: Preliminary classification criteria for the antiphospholipid syndrome within Systemic Lupus Erythematosus. *Semin Arthritis Rheum*, 21:275-286, 1992.
3. Asherson RA, Khamashta MA, Ordi-Ros J, Derksen RHWM, Machin

- SJ, Barquinero J, Outt HH, Harris EN, Phil M, Vilardell-Torres M y Hughes GRV: The «Primary» Antiphospholipid Syndrome: major clinical and serological features. *Medicine (Baltimore)*, 68:366-374, 1989.
4. Asherson A y Cervera R: The antiphospholipid syndrome: a syndrome in evolution. *Ann Rheum Dis*, 51:147-150, 1992.
  5. Kincaid-Smith, P, Fairley KF y Kloss M: Lupus anticoagulant associated with renal thrombotic microangiopathy and pregnancy-related renal failure. *Q J Med*, 69:795-815, 1988.
  6. Ramdane M, Gryman R, Bacques O, Callard P y Kleinknecht D: Ischémie rénale corticale, thrombose auriculaire droite et occlusion coronaire au cours d'un syndrome des anticorps antiphospholipides. *Néphrologie*, 10:189-193, 1989.
  7. Kleinknecht D, Bobrie G, Meyer O, Noël LH, Callard P y Ramdane M: Recurrent thrombosis and renal vascular disease in patients with a lupus anticoagulant. *Nephrol Dial Transplant*, 4:854-858, 1989.
  8. Kincaid-Smith P y Nicholls K: Renal thrombotic microvascular disease associated with lupus anticoagulant. *Nephron*, 54:285-288, 1990.
  9. Becquemont L, Thervet E, Rondeau E, Lacave R, Mougenot B y Sraer JD: Systemic and renal fibrinolytic activity in a patient with anticardiolipin syndrome and renal thrombotic microangiopathy. *Am J Nephrol*, 10:254-258, 1990.
  10. Leaker B, McGregor A, Griffiths M, Snaith M, Neild GH e Isenberg D: Insidious loss of renal function in patients with anticardiolipin antibodies and absence of overt nephritis. *Br J Rheumatol*, 30:422-425, 1991.
  11. Martínez Ara J, Fernández Reyes MJ, Picazo ML, Borrego F, Escuin F y Sánchez Sicilia L: Síndrome antifosfolípido primario y microangiopatía trombótica renal. *Nefrología*, 11:357-361, 1991.
  12. Kniaz D, Eisenberg GM, Elrad H, Johnson CA, Valaitis J y Bregman H: Postpartum hemolytic uremic syndrome associated with antiphospholipid antibodies. A case report and review of the literature. *Am J Nephrol*, 12:126-133, 1992.
  13. Lacueva J, Enríquez R, Cabezuelo J, Teruel A, Arenas MD y González C: Acute renal failure as the first clinical manifestation of the Primary Antiphospholipid Syndrome. *Nephron* (en prensa).
  14. Reyes E y Alarcón-Segovia D: Leg ulcers in the primary antiphospholipid syndrome. Report of a case with peculiar proliferative small vessel vasculopathy. *Clin Exp Rheumatol*, 9:63-66, 1991.
  15. Luchi ME, Asherson RA y Lahita RG: Primary idiopathic pulmonary hypertension complicated by pulmonary arterial thrombosis. Association with antiphospholipid antibodies. *Arthritis Rheum*, 35:700-705, 1992.
  16. Hebert LA, Cosio FG y Neff JC: Diagnostic significance of hypocomplementemia. *Kidney Int*, 39:811-821, 1991.
  17. Parke AL, Weinstein RE, Bona RD, Maier DB y Walker FJ: The thrombotic diathesis associated with the presence of phospholipid antibodies may be due to low levels of free protein S. *Am J Med*, 93:49-56, 1992.
  18. Carreras LO, Machin SJ, Deman R y cols.: Arterial thrombosis, intrauterine death and «lupus anticoagulant»: detection of immunoglobulin interfering with prostacyclin formation. *Lancet*, 1:244-246, 1981.
  19. McNeil HP, Hunt JE y Krilis SA: New aspects of anticardiolipin antibodies. *Clin Exp Rheumatol*, 8:525-527, 1990.
  20. McNeil HP, Simpson RJ, Chesterman CN y Krilis SA: Anti-phospholipid antibodies are directed against a complex antigen that includes a lipid-binding inhibitor of coagulation: beta 2-glycoprotein I (apolipo-protein H). *Proc Natl Acad Sci USA*, 87:4120-4124, 1990.