

Lesión renal tardía de la nefropatía asociada a infección asintomática por HIV

F. Rousaud, F. Algaba, E. Martínez, J. Martínez, T. Doñate y M. Rodá

Servicio de Nefrología. Fundación Puigvert.

RESUMEN

La presencia en un varón joven homosexual de proteinuria, insuficiencia renal, hipertensión arterial leve, riñones de tamaño normal a la ecografía renal y la objetivación histológica de extensa fibrosis glomerular con gran dilatación de los espacios de Bowman en glomérulos preservados, colapso del oville glomerular, células epiteliales prominentes con citoplasma espumoso y marcada atrofia tubular, junto con un hallazgo posterior de anticuerpos anti-HIV positivos, nos hizo sospechar de forma retrospectiva que la nefropatía que presentaba se enmarcaba dentro del complejo nefropatía asociada a la condición de portador asintomático del virus de la inmunodeficiencia humana. Se comentan los aspectos epidemiológicos, clínicos e histológicos de esta entidad, así como los rasgos distintivos que presenta nuestro paciente, que difieren sensiblemente a los descritos en la literatura.

Palabras clave: **VII. Glomerulonefritis.**

EVOLVED RENAL LESION TO THE HIV ASSOCIATED NEPHROPATHY

SUMMARY

A young male homosexual presented with proteinuria, renal failure and slight arterial hypertension. The kidneys appeared normal on ultrasonography. Histology showed extensive glomerular fibrosis; substantial dilatation of Bowman's space, secondary to capillary collapse, in the better preserved glomeruli; prominent epithelial cells with foamy cytoplasm; and marked tubular atrophy. Later discovery of raised titres of antibodies against HIV led us to suspect that this was a manifestation of the nephropathy associated with asymptomatic carriage of the human immunodeficiency virus. We discuss the epidemiological, clinical and histological features in our patients which differ markedly from those previously described in the literature.

Key words: **HIV. Glomerulonephritis.**

Recibido: 5-VIII-1991.
En versión definitiva: 2-XII-1991.
Aceptado: 4-XII-1991.

Correspondencia: Dr. D. Ferrán Rousaud.
Servei de Nefrologia
Fundació Puigvert.
Cartagena, 340-350.
08025 Barcelona.

Introducción

Posteriormente a la descripción de la nefropatía asociada al SIDA (NA-SIDA)¹, se acuñó el término de nefropatía asociada a HIV (NA-HIV) por la observación de lesión renal en pacientes portadores asintomáticos del virus de la inmunodeficiencia humana (HIV), fundamentalmente en población adicta a drogas por vía parenteral^{2,8}. La lesión histológica de la NA-HIV presenta características especiales que, sin ser patognomónicas, la diferencian de la NA-SIDA y de la nefropatía asociada a adictos a drogas vía parenteral (ADVP) sin SIDA. La diversidad de manifestaciones histológicas renales parecen depender de una variabilidad individual. Nos parece interesante presentar las características epidemiológicas, clínicas e histológicas que presenta nuestro paciente, dado que difieren sensiblemente a las descritas hasta el momento.

Caso clínico

Paciente varón de veinticinco años de edad, visitado en nuestro servicio en junio de 1986 para valoración de insuficiencia renal.

Sin antecedentes familiares de interés, negando cualquier antecedente de homosexualidad y drogadicción. Antecedentes patológicos de linfangitis en extremidad inferior izquierda un mes antes de su ingreso, detectándose hipertensión arterial leve e insuficiencia renal moderada (creatinina sérica, 3,5 mg/dl).

La exploración física muestra una presión arterial 130/90 mmHg, afebril. Exploración cardiopulmonar y abdominal anodina. Fondo de ojo grado I (espasticidad).

Análítica: Hemoglobina, 12,3 g/dl; hematócrito, 36%; VCM, 83 fl; HCM, 29 pg; leucocitos, $7.300 \times 10^9/l$, con fórmula normal; plaquetas, 166.000; urea plasmática, 116 mg/dl; creatinina plasmática, 3,5 mg/dl; sodio en plasma, 138 mEq/l; potasio en plasma, 4,9 mEq/l; aclaramiento de creatinina, 24 ml/min/1,73 m²; proteinuria veinticuatro horas, 1,73 g; no microhematuria ni leucocituria.

Inmunología sérica: IgG, 1.190 mg/dl (vn, 800-1.800); IgA, 101 mg/dl (vn, 90-4.590); IgM, 116 mg/dl (vn, 60-250); C4, 48 (vn, 20-50); C3c, 111 (vn, 53-120).

Ecografía renal: riñones de morfología, ecoestructura y tamaño normal.

Se practica biopsia renal por lumbotomía mínima. La microscopía óptica muestra que un 70% de glomérulos están totalmente fibrosados y el 30% restante tienen gran dilatación del espacio de Bowman, con colapso del ovillo glomerular (fig. 1), destacando en ellas la gran prominencia de las células epiteliales, con amplias áreas de citoplasma espumoso (fig. 2); el mesangio está moderadamente incrementado (fig. 3); los túbulos están atrofiados en múltiples zonas, sin ectasia de los mismos. La muestra fue insuficiente para inmunofluorescencia.

Catorce meses después de la primera visita, y coincidiendo con el inicio de las determinaciones serológicas de HIV de forma protocolizada a todos los pacientes con insuficiencia renal preterminal, se objetiva en nuestro caso serología positiva para HIV por método ELISA, confirmada por Western Blot; ante este hecho se reinterroga al paciente, manifestando entonces unos antecedentes personales de homosexualidad sin pareja fija de siete años de evolución.




Fig. 1.—Gran dilatación del espacio de Bowman con colapso del ovillo glomerular. (HE $\times 50$.)

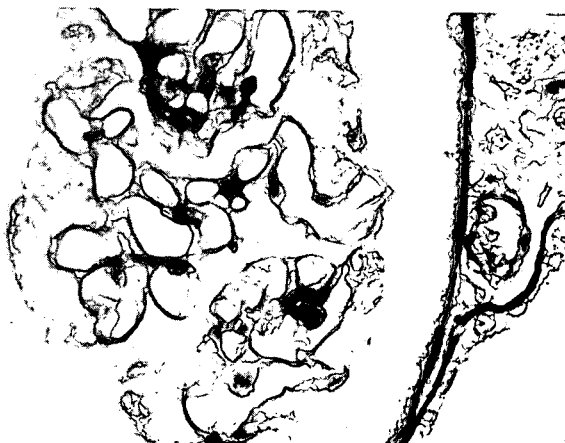


Fig. 2.—Células epiteliales prominentes con amplias áreas de citoplasma espumoso. (PAS $\times 500$.)

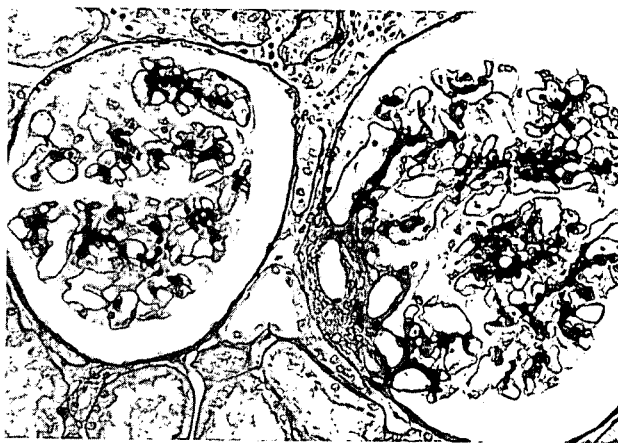


Fig. 3.—Incremento mesangial. (PAS $\times 200$.)

Por el deterioro progresivo de la función renal, el 23-III-89 inicia tratamiento sustitutivo renal con diálisis peritoneal ambulatoria continua (CAPD). Tras cinco meses de buena tolerancia al sistema, se objetiva peritonitis por *Pseudomona aeruginosa* resistente a todo tratamiento, que obliga el 10-X-89 a retirada del catéter Tenckhoff e inicio de hemodiálisis periódicas.

Hasta la actualidad lleva un total de 215 sesiones de hemodiálisis con una eficacia y tolerancia correctas, no habiendo presentado por el momento signos clínicos de SIDA.

El estudio de inmunidad celular muestra una disminución progresiva de las subpoblaciones linfocitarias CD4 y CD8: 24 %/1.024 mm³ y 63 %/2.688 mm³ vs 17 %/176 mm³ y 71 %/738 mm³, respectivamente, y en un año de diferencia. La ratio CD4/CD8 ha sido de 0,38 vs 0,23, respectivamente. Todo ello indicador de una inmunodepresión progresiva.

Discusión

Aunque la evidencia serológica no se obtuvo hasta catorce meses después del estudio histológico, así como el conocimiento de su condición de homosexualidad, la revisión retrospectiva clínica e histológica nos ha permitido tener la duda razonable de que la nefropatía presentada por el paciente se inscriba dentro del complejo NA-HIV. Son varias las circunstancias que hacen pensar en ello; en primer lugar, el paciente, por su condición de homosexual, pertenece a un grupo de riesgo de SIDA claramente definido³. En segundo lugar, las manifestaciones clínicas presentadas por el paciente encajan dentro de las descritas por Rao y otros autores^{2,8} en el contexto NA-HIV; es decir, ser varón y joven, presentar proteinuria o síndrome nefrótico, insuficiencia renal progresiva, sin microhematuria, con complemento sérico normal, normotensión o hipertensión leve y riñones de tamaño aumentado en etapas tempranas.

Es interesante la observación de algunos autores^{1,6,7} sobre la población de riesgo de adquisición de NA-HIV; en estos trabajos se observa que aunque todos los grupos de riesgo de infección por HIV pueden desarrollar nefropatía, esta asociación es rara en homosexuales blancos; en la gran mayoría de los casos los pacientes afectados son de raza negra, adictos a drogas por vía parenteral (ADVP) o bien inmigrantes haitianos; el motivo de esta predilección racial es desconocido⁹. Desde este punto de vista, nuestro paciente entraría dentro de un grupo epidemiológico de riesgo infrecuente para la adquisición de nefropatía relacionada con la infección por HIV.

Aunque el tamaño ecográfico renal al momento del estudio es normal, la lesión histológica observada es bastante característica, aunque no patognomónica, de una NA-HIV en fase avanzada. Este hecho va acorde con el deterioro analítico de la función renal que presenta al momento del estudio. Ello sugiere que probablemente el paciente tenía riñones agrandados en etapas previas al diagnóstico, hecho ya destacado como un aspecto clínico distintivo en pacientes con NA-HIV^{4,6,7}; efectivamente, en el contexto de la NA-HIV se han descrito riñones uniformemente agrandados de tamaño, tanto en etapas tem-

pranas como tardías, justificado fundamentalmente por una rápida pérdida de función renal, ausencia de fibrosis intersticial, edema intersticial y dilatación microquística tubular¹⁶.

Desde el punto de vista clínico y de forma característica, la enfermedad renal se manifiesta en forma de síndrome nefrótico; aunque ocasionalmente, como en nuestro caso, se puede presentar con grados menores y variables de proteinuria, probablemente en relación a una mayor proporción de glomérulos esclerosados.

Los casos publicados de pacientes con SIDA y uremia en tratamiento dialítico indican una escasa supervivencia con mal pronóstico a corto plazo. En cuanto a los pacientes seropositivos para anticuerpos HIV, asintomáticos y en diálisis, aunque la información es escasa, parece que pueden permanecer asintomáticos durante varios años, presentando en general una buena tolerancia a la hemodiálisis.

La aparición de una alteración renal en el contexto clínico del SIDA ha sido descrita por varios autores¹⁻⁶. Algunos pacientes con SIDA desarrollan insuficiencia renal aguda durante la fase diagnóstica o durante el tratamiento de la misma, secundaria a desórdenes volumétricos, drogas nefrotóxicas, agentes de contraste radiológico, nefritis intersticial alérgica u otras causas; este tipo de fracaso renal agudo no depende intrínsecamente de la propia enfermedad, sino más bien de los medios empleados en su diagnóstico y tratamiento, y no difiere de la observada en otro tipo de pacientes, no presentando asimismo características epidemiológicas especiales¹⁵.

Por otra parte, se ha descrito un síndrome renal relacionado directamente con el SIDA o bien con la condición de portador asintomático del virus de la inmunodeficiencia humana^{1,2,8}. Los rasgos clínicos distintivos ya han sido comentados anteriormente. Desde el punto de vista histológico, la lesión más frecuentemente descrita es una glomerulosclerosis focal y segmentaria o una hiperplasia mesangial difusa⁴. De hecho, la lesión puede afectar a todo el territorio renal, englobando glomérulo, intersticio y vasos.

Aparte de las comentadas se han descrito otras lesiones renales asociadas, como son glomerulonefritis por inmunocomplejos^{1,10}, glomerulonefritis proliferativa difusa¹¹, glomerulonefritis membranoproliferativa¹¹, nefropatía por cambios mínimos^{12,13} y lesiones glomerulares por citomegalovirus⁶.

Si bien la lesión histológica de glomerulosclerosis focal y segmentaria que presentan estos pacientes no difiere, en gran medida, de la presentada en otras circunstancias, como la asociada a la heroína o las formas idiopáticas, se han descrito sutiles rasgos distintivos, como una vacuolización citoplasmática del epitelio visceral, la mayor proporción de glomérulos colapsados con ectasia del espacio de Bowman, la atrofia tubular y dilatación microquística estrumoides, que, si bien no son diagnósticos del cuadro, nos lo han de sugerir como para confirmarlo con los métodos adecuados¹⁴.

Desgraciadamente, en nuestro caso no se practicó estudio histológico ultraestructural. Desde este punto de vista se han descrito alteraciones mucho más específicas de la NA-HIV, sobre todo la asociada a glomerulosclerosis focal y segmentaria, como son: las inclusiones tubuloreticulares a nivel del citoplasma de células endoteliales e intersticiales, transformación granulosa de la cromatina tubular y de células intersticiales, perfiles membranosos, formas en tubo de ensayo y anulares en núcleos y citoplasma a nivel de diversas células. Todas estas alteraciones morfológicas se pueden hallar meses antes de que se desarrolle la enfermedad, lo que ha hecho postular la hipótesis de que estos hallazgos sean diagnósticos de la misma¹⁶.

Probablemente la detección de un mayor número de casos de NA-HIV sería posible tomando las siguientes precauciones: en primer lugar, la conveniencia de practicar a todos los pacientes HIV positivos sedimentos de orina periódicos a fin de detectar de forma precoz cualquier cambio en el mismo que orientase hacia una lesión renal; en segundo lugar, determinar los anticuerpos anti-HIV a todo paciente con patología glomerular y sospecha de grupo de riesgo.

En definitiva, la importancia de los aspectos epidemiológicos y clínicos, junto con una histología compatible, conformarán el diagnóstico de NA-HIV. En nuestro caso, la presencia de infección asintomática por el virus de la inmunodeficiencia humana y el conocimiento de su condición de homosexualidad fueron las claves que permitieron, en el análisis retrospectivo de los aspectos clínicos e histológicos, el diagnóstico de NA-HIV.

Bibliografía

1. Rao TSK, Filippone EJ, Nicastrì AD, Landesman SH, Frank E, Chen CK y Friedman EA: Associated focal and segmental glomerulosclerosis in the acquired immunodeficiency syndrome. *N Engl J Med*, 310:669-673, 1984.
2. Rao TSK, Mallis LR y Friedman EA: Nephropaty as the initial manifestation of human immunodeficiency virus (HIV) disease. Abstract. American Soc. Neph., 29th Annual meetino, 58A, 1987.
3. Rao TSK: Diálisis en pacientes con síndrome de inmunodeficiencia adquirida (SIDA). En Llach F y Valderrábano F (eds.). *Insuficiencia renal crónica. Diálisis y trasplante renal*. Norma Ed. Madrid, 1990.
4. Pardo V, Meneses R, Ossa L, Jaffe DJ, Strauss J, Roth D y Bourgoignie JJ: AIDS related glomerulopathy, occurrence in specific risk groups. *Kidney Int*, 31:1167-1173, 1987.
5. Bourgoignie JJ, Meneses R y Pardo V: The nephropathy related to acquired immunodeficiency syndrome. *Adv Nephrol*, 17:113-124, 1988.
6. Pardo V, Aldana M, Colton RM, Fischl MA, Jaffe D, Moskowitz L, Hensley GT y Bourgoignie JJ: Glomerular lesions in the acquired immunodeficiency syndrome. *Ann Inter Med*, 101:429-434, 1984.
7. Rao TSK, Friedman EA y Nicastrì AD: The types of renal disease in the acquired immunodeficiency syndrome. *N Engl J Med*, 316:1062-1068, 1987.
8. Cohen AH y Nast CC: HIV-associated nephropathy: a unique combined glomerular, tubular and interstitial lesion. *Mod Pathol*, 1:87-97, 1988.
9. Bourgoignie JJ, Ortiz-Interian C, Green DF y Roth D: Race, a co-factor in HIV-1 associated nephropathy. *Transplant Proc*, 21:3899-3901, 1989.
10. Case records of the Massachusetts General Hospital. Case 11-1982. *N Engl J Med*, 306:657-668, 1982.
11. Gardenswartz MH, Lerner CW, Seligson GR y cols.: Renal disease in patients with AIDS: a clinicopathologic study. *Clin Nephrol*, 21:197-204, 1984.
12. Singer DJR, Jenkins AP, Gupta S y Evans DJ: Minimal change nephropathy in the acquired immunodeficiency syndrome. *Br Med J*, 28, 291(6499):868, 1985.
13. Cases A, Montoliu J, Baradad M, Torras A, Castel T, Lens XM y Revert L: Nefropatia por cambios mínimos asociada a un síndrome de inmunodeficiencia adquirida. *Med Clin (Barc)*, 86:684-686, 1986.
14. D'Agati V, Suh JJ, Carbone L, Cheng JT y Appel G: Pathology of HIV-associated nephropathy: A detailed morphologic and comparative study. *Kidney Int*, 35:1358-1370, 1989.
15. Cantor ES, Kimmel PL y Bosch JP: Effect of race on expression of acquired immunodeficiency syndrome-associated nephropathy. *Arch Intern Med*, 151:125-128, 1991.
16. Rao TSK y Friedman EA: AIDS (HIV). Associated nephropathy: Does it exist? An in-depht review. *Am J Nephrol*, 9:441-453, 1989.