

# Calcificación peritoneal en paciente en programa de diálisis peritoneal continua ambulatoria (DPCA)

A. Galán, M. García Vinuesa, F. Anaya, R. Pérez García, E. Gomis y F. Valderrábano

Servicio de Nefrología. Hospital General Gregorio Marañón. Madrid.

## RESUMEN

La calcificación peritoneal es una complicación poco habitual en los pacientes en tratamiento con diálisis peritoneal continua ambulatoria (DPCA), durante largos períodos de tiempo. Describimos el caso de una paciente mantenida seis años en tratamiento con DPCA, que cursó con 14 episodios de peritonitis. La presentación clínica se caracterizó por pérdida de ultrafiltración peritoneal, dolor abdominal y hemorragias intraperitoneales intermitentes con cultivos persistentemente negativos, y precedió en dos años a la demostración radiográfica de calcificaciones en el peritoneo. La paciente fue transferida a hemodiálisis.

Palabras clave: **Calcificación peritoneal, DPCA.**

## PERITONEAL CALCIFICATION IN A PATIENT WITH CONTINUOUS AMBULATORY PERITONEAL DIALYSIS (CAPD)

Peritoneal calcification is an uncommon complication observed in peritoneal dialysis patients. A patient treated with continuous ambulatory peritoneal dialysis (CAPD) for six years is reported. She had suffered 14 episodes of peritonitis and had asymptomatic secondary hyperparathyroidism. Initially presented with reduced peritoneal filtration, abdominal pain, occasional intraperitoneal bleeding with sterile effluent dialysate. The plain abdominal radiograph, computerised axial tomograph and ultrasounds showed calcified peritoneal plaques 2 years later. The patient was transferred to hemodialysis.

Key words: **Peritoneal calcification, CAPD.**

Recibido: 26-IV-1991.  
En versión definitiva: 4-VII-1991.  
Aceptado: 4-VII-1991.

Correspondencia: A. Galán Serrano.  
Servicio de Nefrología.  
Hospital General Gregorio Marañón.  
Doctor Esquerdo, 46.  
28007 Madrid.

### Introducción

La calcificación del peritoneo es una complicación poco frecuente en los pacientes mantenidos durante largos períodos en tratamiento con diálisis peritoneal continua ambulatoria (DPCA). Los casos descritos hasta la actualidad presentan una serie de características comunes, como son: un tiempo prolongado en tratamiento con DPCA, múltiples episodios de peritonitis bacterianas causadas tanto por gérmenes grampositivos como gramnegativos, coexistencia con un cierto grado de hiperparatiroidismo (HPT) secundario, en ocasiones poco severo, y unas manifestaciones clínicas también comunes: dolor abdominal, hemorragia intraperitoneal y pérdida de la capacidad de ultrafiltración peritoneal.

Describimos un caso de calcificación peritoneal en una paciente en programa de DPCA, de características similares a las mencionadas.

### Caso clínico

Mujer de cincuenta y ocho años de edad, diagnosticada de insuficiencia renal crónica causada por una nefropatía intersticial crónica, en programa de diálisis peritoneal ambulatoria continua (DPCA) desde mayo de 1984. En diciembre de 1985 recibió un trasplante renal que no llegó a funcionar a consecuencia de un rechazo vascular agudo irreversible, motivo por el cual se mantuvo en programa de DPCA durante todo el tiempo. A lo largo del tratamiento en DPCA, la paciente presentó múltiples

episodios de peritonitis, predominantemente por gérmenes grampositivos, relacionados con el catéter (tabla I), por lo que éste debió ser retirado en cuatro ocasiones; se recolocó por última vez en junio de 1988.

Desde mayo de 1984, fecha en la que comenzó el tratamiento con DPCA, se observaron alteraciones analíticas compatibles con hiperparatiroidismo secundario:  $Ca^{++}$ , 2,54 mEq/l; Ca, 10 mg/dl; PTH, 1,84 C-terminal (VN: 14-60), 170 pg/ml; F. alcalina, 326 U/l; P, 6,3 mg/dl, por lo que se inició tratamiento con hidróxido de aluminio y dosis bajas de calcitriol 1,25. En las radiografías de manos, clavículas y cráneo no se encontró ninguna alteración compatible con osteodistrofia, ni calcificaciones de partes blandas en ningún momento de la evolución. La radiografía de abdomen no mostraba alteraciones.

En septiembre de 1988, la paciente presentó efluente hemático, aumento progresivo del peso y edemas en miembros inferiores, sin variación en el volumen de diuresis, por lo que se realizó un test de equilibrio peritoneal<sup>1</sup> y se comprobó disminución de la ultrafiltración y difusión elevada.

La radiografía de abdomen era normal y los cultivos para gérmenes habituales, micobacterias y hongos fueron negativos. Se decidió aumentar el número y la concentración de glucosa de los intercambios peritoneales. Desde esta fecha, la paciente presentó hemorragias peritoneales de forma intermitente con cultivos repetidamente negativos.

En octubre de 1990 ingresó en el hospital por dolor abdominal y hemorragia peritoneal desde hacía quince días. A la exploración física la paciente estaba afebril, abdomen blando y depresible y no doloroso a la palpación. La analítica al ingreso: Ca, 102 mg/dl;  $Ca^{++}$ , 2,72 mEq/l; PTH, 1,84 C-terminal, 158 pg/ml; F. alcalina, 305 U/l; P, 5,7 mg/dl; Hb, 8,4; Hto, 24 %. El resto de la analítica no mostraba hallazgos significativos. El líquido peritoneal: hematíes, 200/ml; leucocitos, 5.900/ml; neutrófilos, 82 %. En el cultivo de líquido peritoneal, *Neisseria* spp.; los cultivos para micobacterias y hongos fueron negativos. En la radiografía simple de abdomen se observaban imágenes lineales de calcificación en fosa iliaca derecha (fig. 1). La ecografía de abdomen mostraba una marcada ecogenicidad en paredes intestinales, con algunos focos cálcicos (fig. 2), por lo que se llevó a cabo una tomografía axial computarizada abdominal, en la que se objetivaron extensas calcificaciones en peritoneo parietal posterior y en la serosa de algunas asas de intestino delgado (fig. 3).

Se inició tratamiento antibiótico con vancomicina y gentamicina, sin respuesta. Considerando las peritonitis recurrentes que había presentado la paciente durante el tratamiento con DPCA y la pérdida de capacidad de ultrafiltración peritoneal, probablemente en relación con la calcificación peritoneal, se decidió la retirada definitiva del catéter. La paciente pasó a tratamiento en programa de hemodiálisis (HD) periódicas y no ha presentado sintomatología abdominal desde entonces.

**Tabla I.** Peritonitis y retirada de catéter

Peritonitis	Fecha	Tratamiento
1. <i>S. aureus</i> .....	Jul. 1984	Cefazolina + tobramicina
2. <i>S. aureus</i> .....	Sept. 1984	Vancomicina
3. <i>S. aureus</i> .....	Dic. 1984	Vancomicina
		Retirada del catéter†
4. Cult. neg.....	Sept. 1985	Vancomicina
5. <i>S. aureus</i> +		
<i>St. coagulasa</i> (-).....	Dic. 1985	Vancomicina
6. <i>S. aureus</i> .....	May. 1986	Vancomicina
7. <i>S. aureus</i> .....	Jul. 1986	Vancomicina
8. <i>S. aureus</i> .....	Ago. 1986	Vancomicina
		Retirada del catéter†
9. <i>St. coagulasa</i> (-).....	Dic. 1987	Cefazolina + tobramicina
10. <i>Klebsiella</i> +		
<i>St. coagulasa</i> .....	Mar. 1988	Cefazolina + gentamicina
11. <i>S. epidermidis</i> .....	Abr. 1988	Vancomicina
12. <i>S. epidermidis</i> .....	May. 1988	Vancomicina
		Retirada del catéter†
13. <i>S. epidermidis</i> .....	Jun. 1990	Cefazolina + gentamicina
14. <i>N. catharralis</i> .....	Oct. 1990	Cefazolina + gentamicina
		Retirada definitiva del catéter‡

† Reimplantación del catéter tres-cuatro semanas tras la retirada.

‡ Retirada definitiva del catéter.

### Discusión

Marichal y cols.<sup>2</sup> refieren dos casos de calcificación peritoneal en pacientes en tratamiento con diálisis peritoneal ambulatoria continua. Uno de ellos se asociaba a HPT secundario, y ambos tenían historia de peritonitis múltiples. Ambos pacientes se presentaron con dolor abdominal, líquido hemático, cultivo estéril, disminución de la ultrafiltración peritoneal y alteraciones en la función in-

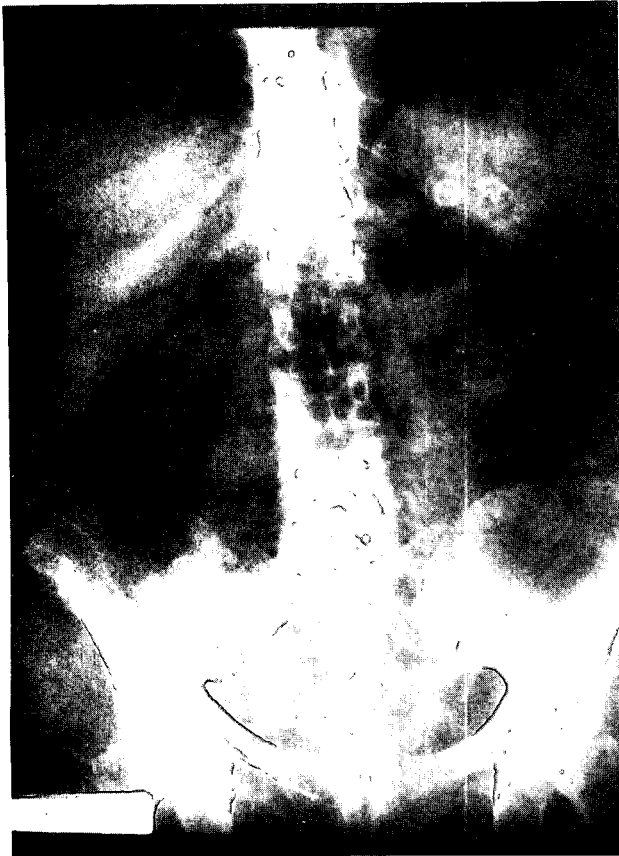


Fig. 1.—Radiografía simple de abdomen, en la que se aprecian imágenes de densidad calcio, más llamativas a nivel de fosa iliaca derecha. Catéter de diálisis peritoneal situado en pelvis menor.

testinal, por lo que ambos debieron ser transferidos a tratamiento con HD.

D. Francis y cols.<sup>3</sup> han publicado recientemente otro caso de calcificación peritoneal, en un paciente en tratamiento con DPCA con hiperparatiroidismo, hipercalcemia y episodios recurrentes de peritonitis. Este paciente también debutó con dolor abdominal, sangrado intraperitoneal y cultivo estéril.

La calcificación en partes blandas puede aparecer en pacientes con HPT secundario con elevado CaxP. Esta calcificación distrófica se da con mayor frecuencia en tejidos previamente degenerados por procesos inflamatorios crónicos<sup>4</sup> y puede verse en otras serosas como el pericardio, en el caso de la pericarditis constrictiva. Cuando el HPT es severo también puede reducir el aclaramiento peritoneal por la calcificación de los vasos peritoneales que ocasiona.

En el caso que nos ocupa llama la atención que en el seno de un HPT secundario poco relevante encontramos un proceso de calcificación distrófica, similar al descrito por otros autores, más frecuente en coexistencia con HPT secundario severo.

El propio líquido de diálisis y los episodios recurrentes de peritonitis podrían haber actuado en cierta medida, como elementos favorecedores de procesos de calcificación ectópica en peritoneo. Algunos autores han constatado que una elevada incidencia de peritonitis, así como el empleo de líquido de intercambio hipertónico, pueden ocasionar una disminución de la capacidad de ultrafiltración peritoneal<sup>5-8</sup>. En estos casos, el test de equilibrio peritoneal tiene un valor pronóstico<sup>9</sup>.

En resumen, la fibrosis y la calcificación peritoneal que se produce en los pacientes en tratamiento con DPCA a

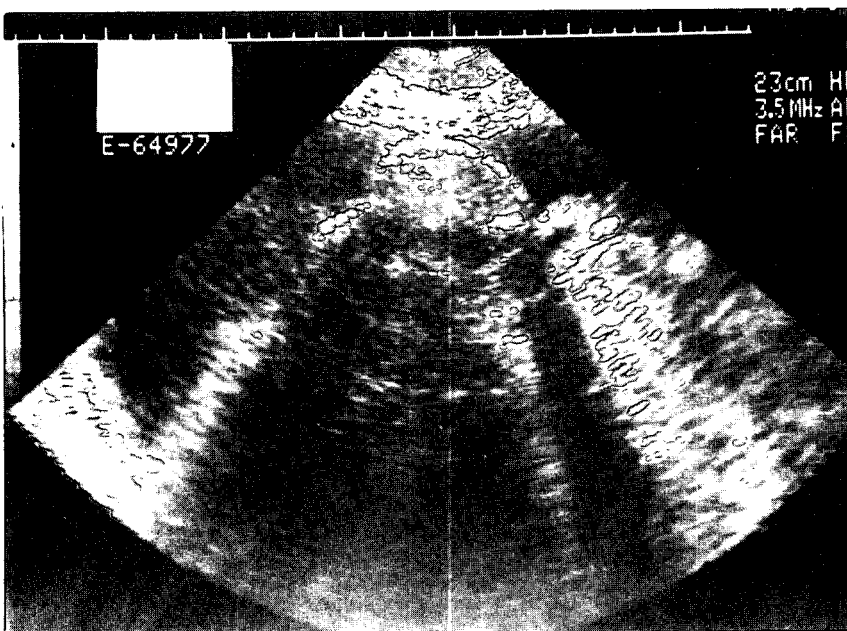


Fig. 2.—Ecografía abdominal, en la que se observan focos cálcicos en las paredes intestinales.

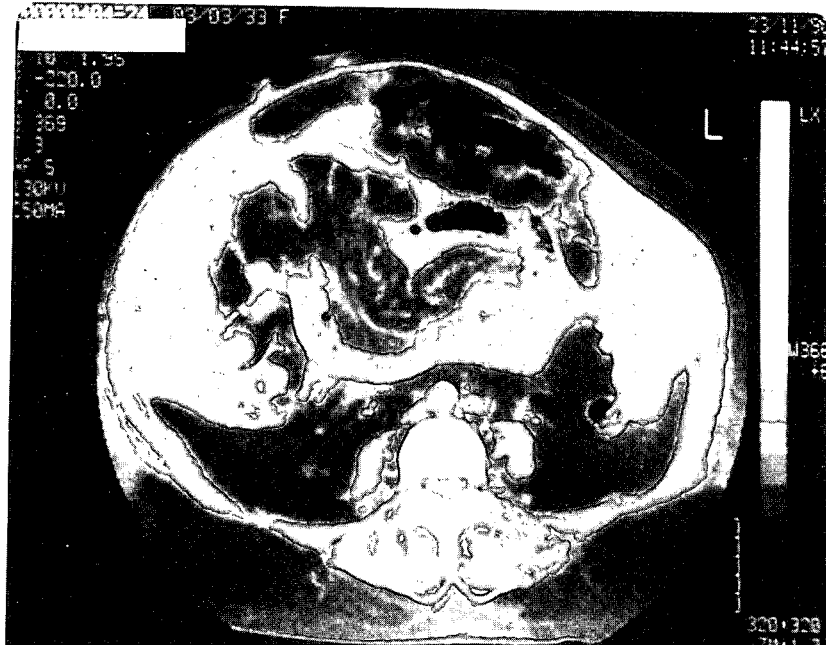


Fig. 3.—Tomografía axial computarizada de abdomen inferior, que muestra extensas calcificaciones en peritoneo parietal posterior y en la serosa de algunas asas de intestino delgado.

consecuencia de procesos inflamatorios crónicos, en concurrencia o no con HPT secundario, pueden manifestarse por una disminución del coeficiente de ultrafiltración peritoneal y a menudo por un cuadro clínico de dolor abdominal, hemorragia intraperitoneal y cultivos estériles. Esta complicación no es frecuente, aparece en pacientes con tiempo prolongado de tratamiento con DPCA y probablemente se vea con mayor frecuencia en el futuro, ahora que asistimos a un incremento de la población con IRC tratada mediante DPCA.

#### Bibliografía

1. Twardowski ZJ, Nolph KD y Khanna R: Peritoneal equilibration test. *Perit Dial Bull*, 7:138-147, 1987.
2. Marichal JF, Faller B, Brignon P, Wagner D y Straub P: Progressive cal-

cifying peritonitis: A new complication of CAPD? *Nephron*, 45:229-232, 1987.

3. Francis D, Busmanis I y Becker G: Peritoneal calcification in a peritoneal dialysis patient: a case report. *Per Dial Int*, 10:237-240, 1990.
4. Leaf A y Cotran RS: *Renal pathophysiology*, 2nd ed. New York. Oxford University Press, 1980.
5. Díaz-Buxo JA, Farmer CD y Walker PJ: Effects of hyperparathyroidism on peritoneal clearances. *Trans Am Soc Artif Intern Organs*, 28:276-278, 1982.
6. Nolph KD: Peritoneal clearances. *J Lab Clin Med*, 94:519-525, 1974.
7. Henderson IW y Nolph KD: Altered permeability of the peritoneal membrane after using hypertonic peritoneal dialysis fluid. *J Clin Invest*, 48:99-101, 1969.
8. Slingeneyer A, Mion C, Mourad G, Canaud B, Faller B y Beraud JJ: Progressive sclerosing peritonitis: a late and severe complication of maintenance peritoneal dialysis. *Trans Am Soc Artif Internal Organs*, 29:633-640, 1983.
9. Verger C, Larpent L y Dumontet M: Prognostic value of peritoneal equilibration curves in CAPD patients. En Maher, Winchester, *frontiers in peritoneal dialysis* Field, Risch Ass. New York, 1986).