

CARTAS AL DIRECTOR

Trombosis repetidas de fístulas arteriovenosas para hemodiálisis y anticuerpos antifosfolípidos

J. C. Rodríguez Pérez, R. Granados*, J. Antolín* y C. Plaza

Servicios de Nefrología y de Medicina Interna*. Hospital Nuestra Señora del Pino. Las Palmas de Gran Canaria.

Señor director:

Es conocida la presencia de niveles elevados de anticuerpos antifosfolípidos (AAF) en el suero de algunos pacientes con procesos autoinmunes, sobre todo en el de aquellos que presentan un lupus eritematoso sistémico (LES)¹⁻³. Existe, sin embargo, un grupo de pacientes con niveles elevados de AAF en ausencia de los criterios diagnósticos de LES y sin patología subyacente^{4,8}, que se manifiestan con una clínica variada y heterogénea. A este grupo, algunos autores, lo han englobado en una nueva entidad clínica «síndrome de los AAF primario»^{4,9,10-14}. La presencia de dichos AAF se ha relacionado con episodios repetidos de trombosis venosa y/o arterial, abortos o muertes fetales y trombocitopenia¹⁵⁻¹⁷.

Recientemente ha sido publicado el caso de una mujer con insuficiencia renal crónica (IRC), incluida en programa de hemodiálisis periódica, con trombosis repetidas de fístulas arteriovenosas¹⁸. El hallazgo de un nuevo caso de semejantes características justificaría, con la intención de incrementar la experiencia clínica, esta breve comunicación.

Mujer de cincuenta y dos años, que acude a nuestro hospital con el diagnóstico de IRC no filiada, destacando entre sus antecedentes un aborto espontáneo y un embarazo ectópico quince y trece años antes, respectivamente. Síndrome depresivo en tratamiento hasta treinta meses antes de su ingreso con clorpromazina. Tomadora habitual de AAS + cafeína + codeína, por cefaleas frecuentes. En la exploración clínica a su ingreso no existían datos de enfermedad sistémica, destacando en la analítica, además de los parámetros de insuficiencia renal: Hb, 8,4 g %; tiempo de protrombina normal; alargamiento dos veces superior al control de APTT; C₃ y C₄ normales; crioglobulinas negativas; IgG e IgA normales; IgM, 1.000 mg/dl policlonal; serología lúes negativa; ANA + 1/160, anti-DNA, anti-SM, RNP, SSA y SSB negativos. Proteinuria menor a 1 g/día y no hematuria. Ecografía abdominal: riñones pequeños, no existiendo dilatación de la vía biliar. Flebografía renal normal. Biopsia renal (microlumbotomía): esclerosis global con retracción del ovillo y de la cápsula de Bowman, notable fibrosis intersticial, con atrofia y

pérdida tubular (fig. 1). La inmunofluorescencia mostró depósitos mesangiales segmentarios y focales de IgM y complemento. Estudio de aspirado medular normal. Estudio de hemólisis intravascular negativo.

Por trombosis repetidas de sus accesos vasculares se determinaron anticoagulante lúpido (AL), que fue positivo, anticuerpos anticardiolipinas, por técnica de ELISA en fase sólida¹⁹, detectándose positividad para los ACA IgG (13,6 GPL, vn:<12,5) y ACA IgM (23,7 MPL, vn<9), presentando un descenso de los valores inmediatamente después de cada episodio de trombosis, con elevación posterior. Las determinaciones fueron confirmadas y controladas cada ocho semanas. La enferma sigue actualmente en programa de hemodiálisis (seis meses), utilizando como acceso vascular una prótesis de goretex (quinto acceso vascular), sin mediar tratamiento con esteroides y/o anticoagulantes.

Basándonos en los criterios de diferentes autores^{4,11,20}, diagnosticamos a esta paciente de síndrome de AAF primario.

De los diferentes tratamientos que se han utilizado en estos enfermos, ninguno se ha mostrado capaz de curar definitivamente la enfermedad. Por ahora, parece establecido que la sola presencia de AAF no es indicación de instaurar tratamiento, debido a que la incidencia de complicaciones es baja y a que se ha descrito la desaparición espontánea de estos anticuerpos^{21,22}. Dada la morbimortalidad potencial en la recurrencia de los fenómenos tromboembólicos, parece estar indicado un esfuerzo para eliminar los AAF. El problema radica en determinar qué tipo de terapéutica es la más idónea en estos casos⁸. El papel de los antiagregantes plaquetarios, esteroides, inmunosupresores, anticoagulantes orales y plasmáferesis es controvertido²³⁻²⁷, por lo que como en otras áreas de la medicina se precisa la realización de más trabajos para obtener un mayor conocimiento sobre los AAF y con ello demostrar la necesidad de su tratamiento.

Agradecimientos

Queremos agradecer la desinteresada ayuda prestada por la doctora Teresa Romero, del Servicio de Anatomía Patológica, y por las doctoras Inmaculada Alarcón y Teresa Rodríguez, de la Sección de Inmunología del Laboratorio General.

Correspondencia: Dr. J. C. Rodríguez Pérez.
Servicio de Nefrología.
Hospital Nuestra Señora del Pino.
35005 Las Palmas.

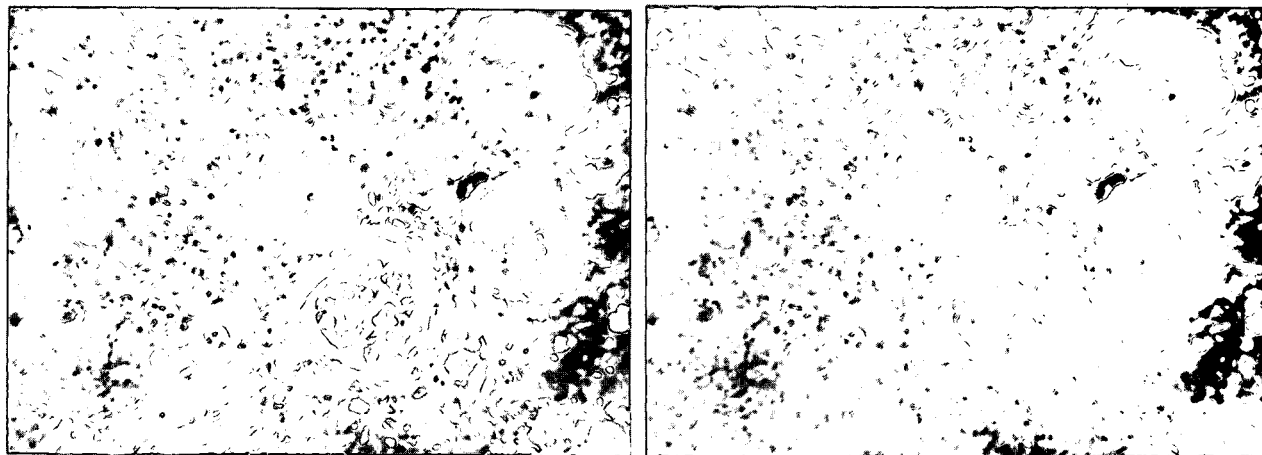


Fig. 1.—Esclerosis glomerular en distintos estadios evolutivos, con fibrosis intersticial, atrofia y pérdida tubular.

Bibliografía

- Fort J, Cowchock F, Abruzzo J y Smith J: Anticardiolipin antibodies in patients with rheumatic diseases. *Arthritis Rheum*, 30:752-760, 1987.
- Font J, Cervera R, Casals F, Bové A, Guerrero A, López-Soto A, Ingelmo M y Urbano-Márquez A: Estudio de la relación de los anticuerpos antifosfolípidos con los fenómenos trombóticos y la actividad clínica del lupus eritematoso sistémico. *Med Clin*, 90:490-493, 1988.
- Zea Mendoza A, Rodríguez García, Irigoyen Oyarzábal M, Vázquez M, Pardo A, Mampaso F y Ortuño J: Anticuerpos antifosfolípidos en el lupus eritematoso sistémico: incidencia, significación y relación con la nefritis lúpica. *Med. Clin*, 92:724-728, 1989.
- Barquinero J, Ordi J, Vilardel M, Jordana R, Tolosa C, Selva A y Monasterio Y: Síndrome antifosfolípido primario: estudio de 27 pacientes. *Med Clin*, 94:41-45, 1990.
- Beccquemont L, Thervet E, Rondeau E, Lacave R, Mougenot B y Sraer JD: Systemic and renal fibrinolytic activity in a patient with anticardiolipin syndrome and renal thrombotic microangiopathy. *Am J Nephrol*, 10:254-258, 1990.
- Kincaid-Smith P y Nicholls K: Renal thrombotic microvascular disease associated with lupus anticoagulant. *Nephron*, 54:285-288, 1990.
- Quereda C, Pardo A, Lamas S, Orofino L, García-Avelló A, Marcén R, Teruel J y Ortuño J: Lupus like in vitro anticoagulant activity in end-stage renal disease. *Nephron*, 49:39-44, 1988.
- Hughes G, Asherson R y Khamashta M: Antiphospholipid syndrome: linking many specialities. *Ann Rheum Dis*, 48:355-356, 1989.
- Rodríguez J, Francés A, Díaz J, Peña P, Rosas A, Gómez J y Betancor P: Anticuerpos antifosfolípido. Revisión. *Can Med*, 3:27-31, 1990.
- Khamashta M, Cervera R, López Soto A, Font J, Asherson R y Hughes G: El síndrome de los anticuerpos antifosfolípido. *Jano*, 38:4354-442, 1990.
- Alarcón-Segovia D y Sánchez-Guerrero J: Primary antiphospholipid syndrome. *J Rheumatol*, 16:482-488, 1989.
- Hughes G: The anticardiolipin syndrome. *Clin Exp Rheumatol*, 3:285-286, 1985.
- Sontheimer R: The anticardiolipin syndrome. *Arch Dermatol*, 123:590-595, 1987.
- Kochenour N, Branch D, Rote N y Scott J: A new postpartum syndrome associated with antiphospholipid antibodies. *Obstet Gynecol*, 69:460-467, 1987.
- Mueh J, Herbst K y Rapaport S: Thrombosis in patients with the lupus anticoagulant. *Ann Intern Med*, 92:156-159, 1980.
- Harris E, Chan J, Asherson R, Aber V, Gharavi A y Hughes G: Thrombosis, recurrent fetal loss and thrombocytopenia: predictive value of the anticardiolipin antibody test. *Arch Intern Med*, 146:2153-2156, 1986.
- Khamashta M, Harris E, Gharavi A, Derue G, Gil A, Vázquez J y Hughes G: Immune mediated mechanisms for thrombosis: antiphospholipid antibody binding to platelet membranes. *Ann Rheum Dis*, 47:849-854, 1988.
- De Arriba G, García F, Carrascosa T, Martín E, Val J, De Miguel R y Saiz F: Síndrome antifosfolípido y trombosis de accesos vasculares para hemodiálisis. *Nefrología*, 10:311-313, 1990.
- Loizou S, McCreagh J, Rudge A, Reynolds R, Boyle C y Harris EN: Measurements of anticardiolipin antibodies by an enzyme linked immunosorbent assay (ELISA): standardization and quantation of results. *Clin Exp Immunol*, 62:738-745, 1985.
- Harris EN: The clinical importance of standardising the anticardiolipin antibody test. III Congreso de la Sociedad Española de Trombosis y Hemostasia. *Biol Clin Hematol (Barc)*, 9 (supl. 2):64, 1987.
- Vermilyen J, Blockmans D, Spitz B y Deckmyn H: Thrombosis and immune disorders. *Clinics in Haematology*, 15:393-411, 1986.
- Regan M, Lackner H y Karpatkin S: Platelet function and coagulation profile in lupus erythematosus. *Ann Intern Med*, 81:462-470, 1974.
- Asherson R, Chan J, Harris E y Gharavi A: Anticardiolipin antibody, recurrent thrombosis, and warfarin withdrawal. *Ann Rheum Dis*, 44:823-825, 1985.
- Ordi J, Vilardel M, Vila M, Jonen J y Tomos J: Prednisone and maternal lupus anticoagulant. *Lancet*, 1:464, 1984.
- Branch W, Scott J, Kochenour N y Hershgold E: Obstetric complications associated with the lupus anticoagulant. *N Engl J Med*, 313:1322-1326, 1985.
- Lechner K: Lupus anticoagulants and thrombosis. *Thromb Haemost*, 58:525-547, 1987.
- Monereo A, Lahoz C, Khamashta M, Gil A, Arribas J y Amalich F: Anticuerpos antifosfolípido. *Rev Clin Esp*, 183:478-484, 1988.