

## ORIGINALES

# Malfunción de fístulas radiocefálicas para hemodiálisis

J. R. Polo, J. Luño \*, J. Sanabia, M. C. Menárguez \*, M. S. García de Vinuesa \* y A. Echenagusia \*\*

Servicios de Cirugía III, Nefrología \* y Radiología \*\*. Hospital General Gregorio Marañón. Madrid.

### RESUMEN

Se han analizado retrospectivamente 103 casos de malfunción en fístulas radiocefálicas (FRC) para hemodiálisis. En los centros de diálisis asociados al Hospital General Gregorio Marañón, de Madrid, se han estudiado dos períodos; en el primero, 1981-1985, se consideró malfunción en aquellos casos en que por dificultad de acceso o por cambios críticos en el flujo o la presión venosa era imposible realizar la diálisis. En el segundo período, 1986-1989, se consideró malfunción de un modo empírico cuando las disminuciones del flujo en diálisis estaban por debajo de 250 cc/min, cuando las presiones venosas eran mayores de 100 mmHg con flujos en diálisis de 300 cc/min o en presencia de malfunción bioquímica por disminución del KT/V (aclaramiento del dializador  $\times$  tiempo de diálisis/volumen de agua corporal) por debajo de 0,8.

Las fistulografías transvenosas, realizadas en todos los casos, mostraron estenosis vasculares significativas de más del 50 % de la luz. Se encontraron estenosis venosas en el 51,4 % de los casos, estenosis arteriales en el 39,8 % y estenosis mixtas en el resto. Se rescató el acceso vascular malfuncionante en el 69 % de los pacientes mediante nuevas FRC unos centímetros por encima de la antigua fístula (51 pacientes), que mostraron una permeabilidad acumulativa del 73 % a los siete años o fístulas en el pliegue del coso ipsilateral (20 casos). En el 31 % de los pacientes se realizó otra fístula utilizándose la malfuncionante hasta la maduración de esta última.

En los pacientes pertenecientes a centros de diálisis asociados a nuestro hospital, el estudio y tratamiento precoces, de un modo sistemático, de las malfunciones hemodinámicas y bioquímicas de las FRC ha disminuido significativamente el número de trombosis en estos accesos vasculares en el segundo período del estudio, evitando hospitalización y uso de accesos venosos para hemodiálisis temporal.

Palabras clave: **Accesos vasculares para diálisis. Malfunción de accesos vasculares.**

Recibido: 21-XI-1989.  
En versión definitiva: 8-II-1990.  
Aceptado: 8-II-1990.

Correspondencia: Dr. José R. Polo.  
Servicio de Cirugía III.  
Hospital General Gregorio Marañón.  
Doctor Esquerdo, 46.  
28007 Madrid.

## MALFUNCTION OF RADIOCEPHALIC FISTULAS FOR HEMODIALYSIS

## SUMMARY

103 cases of malfunction observed in radiocephalic fistulas for hemodialysis have been analyzed retrospectively. Malfunction has been considered with decrease of the blood flow below 250 cc/min., increase of venous dialysis pressure above 100 mmHg when the arterial dialysis flow was 300 cc/min. or decrease of  $KT/V$  (Dialyzer clearance  $\times$  dialysis time/total body water) below 0.8.

A transvenous fistulography was done in all cases. Venous stenosis were found in 51.4 % of the cases. Arterial stenosis were found in 39.8 % of the cases and arterial and venous stenosis were found in the rest of the fistulas studied. In 69 % of the cases the malfunctioning vascular access was recovered by means of a proximal arteriovenous anastomosis far away of the stenotic vessels (51 fistulas) or by construction of an elbow fistula in the same forearm (20 cases). The cumulative patency rate of the new proximal fistulas has been 73 % after seven years. Other fistula was made in the oposite upper limb in 31 % of the patients. In these cases the malfunctioning fistula was used for dialysis until the new fistula considered to be well developed. The early study by fistulography and the treatment with rescue procedures in cases of hemodinamic or biochemical malfunction of vascular access for hemodialysis have significantly decreased the number of thrombosis observed in the last years in our center.

Hospitalization or venous access for acute dialysis has been avoided in most cases because all the procedures were made in an ambulatory basis with local anesthesia.

Key words: **Vascular access for dialysis. Malfunction of vascular access.**

## Introducción

La inclusión en los programas de diálisis de pacientes que por su edad y condición no son susceptibles de trasplante renal, así como la escasez de donantes renales, hace que exista una gran población de enfermos que necesitan por un tiempo prolongado un acceso vascular. Esto da lugar a que surjan varias complicaciones que comprometen la fístula arteriovenosa, la más frecuente de las cuales, tanto en las fístulas autógenas como en las protésicas, es la trombosis tardía<sup>1</sup>. Aunque algunos autores han observado que las trombosis de las fístulas radiocefálicas (FRC) no tienen causa anatómica subyacente<sup>2</sup>, en la mayoría de los casos, si la fístula es meticulosamente evaluada por angiografía o estudios con doppler, se puede encontrar una estenosis vascular producida por exceso de pseudoíntima que generalmente asienta en la arteria y vena en las cercanías de la fístula autóloga<sup>3-5</sup>. Este fenómeno de estenosis vascular no es brusco, pudiendo ser detectado por los cambios hemodinámicos en los flujos y presiones medidos durante la diálisis o por evidencia bioquímica de mala eficacia de diálisis o recirculación.

Presentamos el estudio retrospectivo de 103 episodios de malfunción del acceso vascular en FRC reali-

zadas en 95 pacientes, analizando los diversos métodos diagnósticos y los procedimientos terapéuticos empleados para su corrección.

## Material y métodos

Desde marzo de 1981 hasta septiembre de 1988 hemos practicado en el Hospital General Gregorio Marañón, de Madrid, 1.032 procedimientos quirúrgicos para construcción y mantenimiento de acceso vascular para hemodiálisis.

De estos procedimientos, 430 fueron fístulas realizadas en pacientes sin acceso vascular previo y 214 en pacientes con fístulas fallidas no recuperables. De estos 644 accesos vasculares, 480 (74 %) fueron fístulas radiocefálicas. Las otras 388 intervenciones quirúrgicas fueron realizadas para rescate de fístulas con algún tipo de complicación, tal como trombosis, malfunción, infección periprotésica, etc.

Se analizaron retrospectivamente todos aquellos pacientes cuyas FRC presentaron algún tipo de malfunción. Durante el período comprendido entre 1981 y 1985 se consideró malfunción sólo en aquellos pacientes con imposibilidad de punción por falta de «maduración» o bien dificultad de diálisis por falta

de flujo adecuado o aumento de presión venosa en niveles críticos.

Desde 1986, todos los enfermos de las unidades de diálisis asociadas a nuestro hospital han sido monitorizados de acuerdo con el modelo cinético de la urea para ajustar la prescripción de la diálisis. La monitorización del  $KT/V$  (aclaramiento del dializador  $\times$  tiempo de diálisis/volumen de agua corporal) como índice de eficacia dialítica y de la tasa de catabolismo proteico, según la formulación de Gotch y Sargent<sup>6, 7</sup>, nos ha permitido detectar precozmente alguna de las alteraciones vasculares causantes de la malfunción de las FRC. Desde 1986 hemos considerado prospectivamente malfunción de un modo empírico en los siguientes casos:

a) Dificultad en la obtención de flujos arteriales de diálisis superiores a 250 ml/min o presencia de presiones venosas de retorno superiores a 100 mmHg con flujos de 300 ml/min y agujas 14 F.

b) Una disminución en el  $KT/V$  por debajo de 0,8 sin variaciones en los parámetros de diálisis.

Durante este último período del estudio se consideró malfunción del acceso vascular aunque se pudiera realizar una diálisis aceptable. Se empleó sistemáticamente en todos los casos como método diagnóstico la fistulografía venosa<sup>8, 9</sup>.

Con motivo de comprobar si el estudio y tratamiento sistemático de las malfunciones realizado desde 1986 tuvo repercusión en la disminución del número de trombosis, realizamos un estudio retrospectivo analizando las trombosis y malfunciones tratadas antes y después del mencionado período, empleando para comparación de dos proporciones el test de la  $X^2$  con la corrección de Yates.

Con el fin de evitar influencias perniciosas por el uso de diferentes métodos de diálisis o cuidado de las fístulas, este último estudio fue realizado exclusivamente en los centros de diálisis asociados a nuestro hospital. Las curvas actuariales de permeabilidad de las fístulas fueron halladas según la fórmula de Kaplan y Meier. Se empleó para los cálculos estadísticos el programa informático de bioestadística SIGMA (Horus, 1986. Madrid).

## Resultados

De los 103 casos tratados, 83 correspondieron a malfunción en FRC en posición convencional y 20 a FRC en la tabaquera anatómica. En los 103 casos las fistulografías transvenosas realizadas mostraron estenosis vasculares significativas, con disminución en algún punto de más de un 50 % de la luz. En todos los casos con disminución del  $KT/V$  por debajo de 0,8 en los que se ha realizado fistulografía se encontró una estenosis vascular significativa.

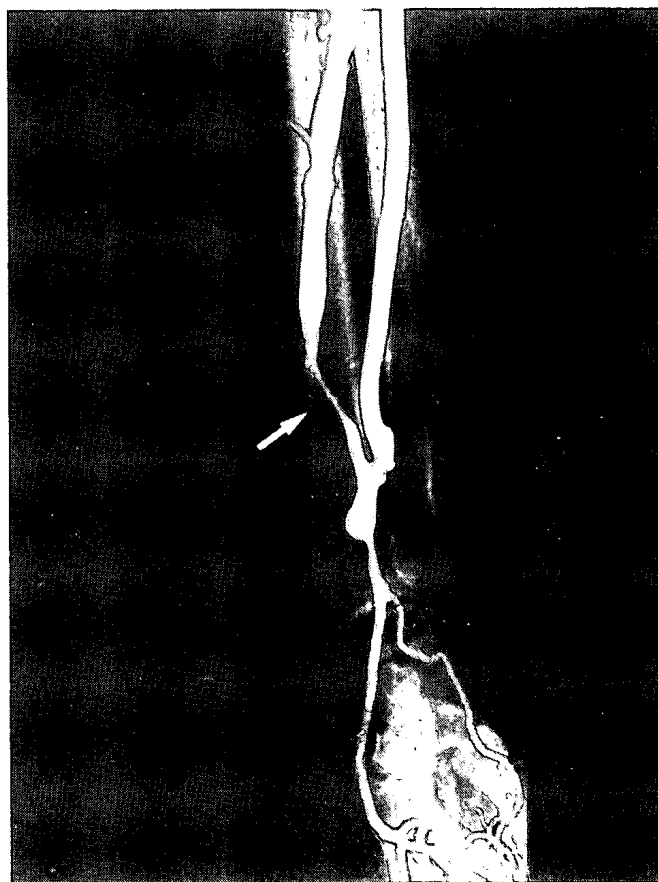


Fig. 1.—Fistulografía mostrando estenosis venosa crítica aislada (flecha).

En 53 casos (51,4 %) se halló en la fistulografía una estenosis venosa, que en 35 casos se situó en los primeros 5 cm a partir de la anastomosis arteriovenosa (fig. 1).

En 17 ocasiones la estenosis venosa se extendió hasta el pliegue del codo y en un caso la estenosis afectaba exclusivamente a la vena cefálica en el brazo. En 41 casos (39,8 %) la estenosis afectaba sólo a la arteria en la inmediata proximidad de la fístula (figura 2).

En tres casos existía una obstrucción completa de la arteria radial proximal, alimentándose la fístula exclusivamente por la arteria radial distal a través de un arco palmar permeable (fig. 3).

En ocho casos (7,7 %) la estenosis afectaba a ambos segmentos perifistulosos, arterial y venoso (figura 4). En todos los casos alguno de los segmentos estenóticos era menor que el 50 % del diámetro mayor de la arteria.

Se intervino a 95 pacientes en las dos primeras semanas después de practicada la fistulografía. Ocho de los pacientes, todos en la primera fase del estudio, sufrieron trombosis de la fístula entre el noveno y duodécimo día después de la fistulografía y fueron

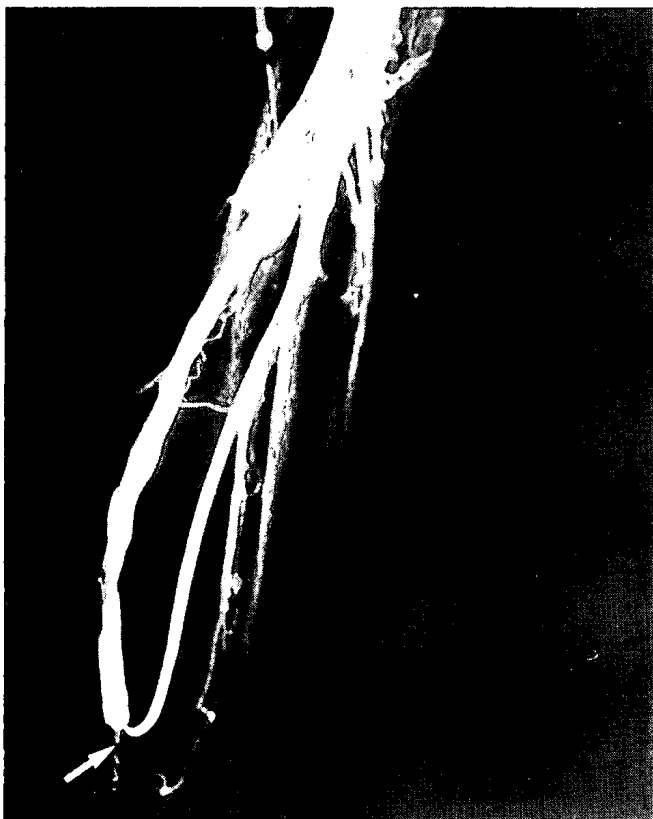

Fig. 2.—Fistulografía mostrando estenosis arterial crítica exclusiva (flecha).

intervenidos en las primeras doce horas después del episodio de trombosis.

En 44 pacientes se realizó una nueva fístula proximal por anastomosis laterolateral de los segmentos arterial y venoso no estenótico con ligadura venosa distal. Se utilizó el segmento venoso distal para dilatar el segmento arterial proximal después de terminar la anastomosis.

En siete pacientes con largas estenosis venosas se realizó la nueva fístula proximal por interposición de un segmento de PTFE (Goretex®) de 6 mm entre la arteria y la vena no estenótica más distal posible. En la figura 5 se muestra la curva acumulativa de supervivencia de las 51 nuevas fístulas proximales. Comparativamente, la permeabilidad acumulativa de 190 fístulas radiocefálicas convencionales (no reparadas con procedimientos de rescate) realizadas entre 1979 y 1986 fue del 65 % a los siete años.

En 20 casos (19,4 %) la estenosis venosa era muy extensa o las zonas de punción, con aneurismas venosos, dificultaban la disección de la vena para la construcción de una fístula radiocefálica proximal, por lo que se realizó una fístula arteriovenosa entre la arteria humeral y una de las venas del pliegue del codo ipsilateral.

De acuerdo con la vena dominante en este lugar se

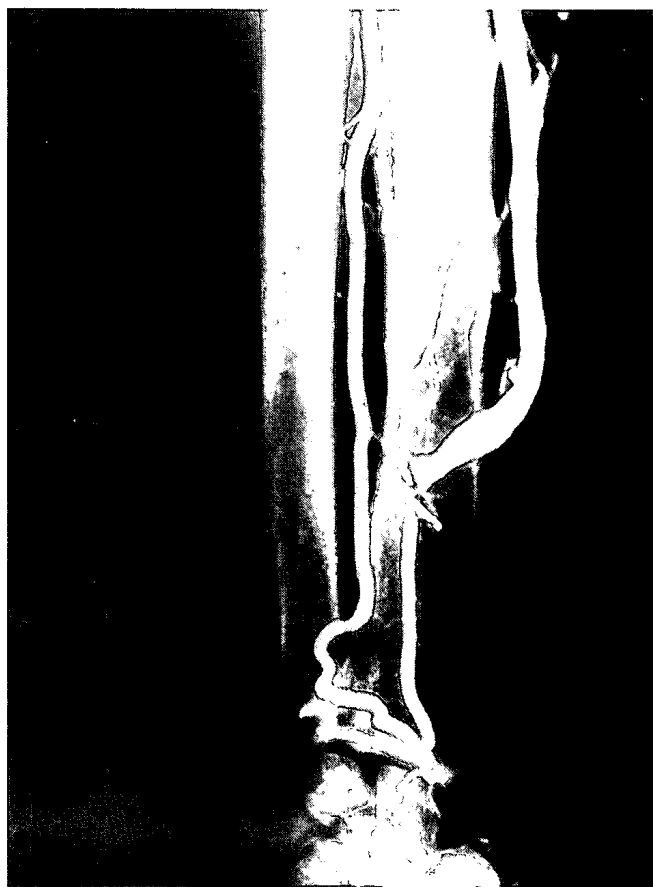

Fig. 3.—Fistulografía mostrando oclusión arterial proximal con insuficiente flujo exclusivo a la fístula desde la arteria cubital a través del arco palmar.

realizó una fístula humerobasílica laterolateral o una interposición de un corto segmento de PTFE (6 mm) entre la arteria humeral y la vena cefálica según la técnica previamente descrita por nosotros<sup>10</sup>, lo que al evitar la necesidad de gran disección venosa en la fosa antecubital y permitir una arterialización de las venas distales del antebrazo facilitó en todos los casos el uso del acceso vascular en los lugares previos de punción.

En estos 71 casos (69 % de todas las malfunciones tratadas), en que se realizaron nuevas fístulas proximales o fístulas en el pliegue del codo con la arteria humeral en posición laterolateral y, por tanto, con flujo retrógrado a las venas del antebrazo previamente dilatadas por la fístula anterior, se pudieron utilizar las fístulas inmediatamente en los mismos lugares de punción que previamente se venían utilizando y en la mayoría de los casos con flujos que exceden los 500 ml/min.

En 32 casos (31 %) no se consideraron adecuadas las venas del antebrazo o antecubitales y se realizaron otras fístulas en la otra extremidad. Los dos casos en que se hizo una angioplastia endoluminal necesitaron la realización de una nueva fístula proximal en

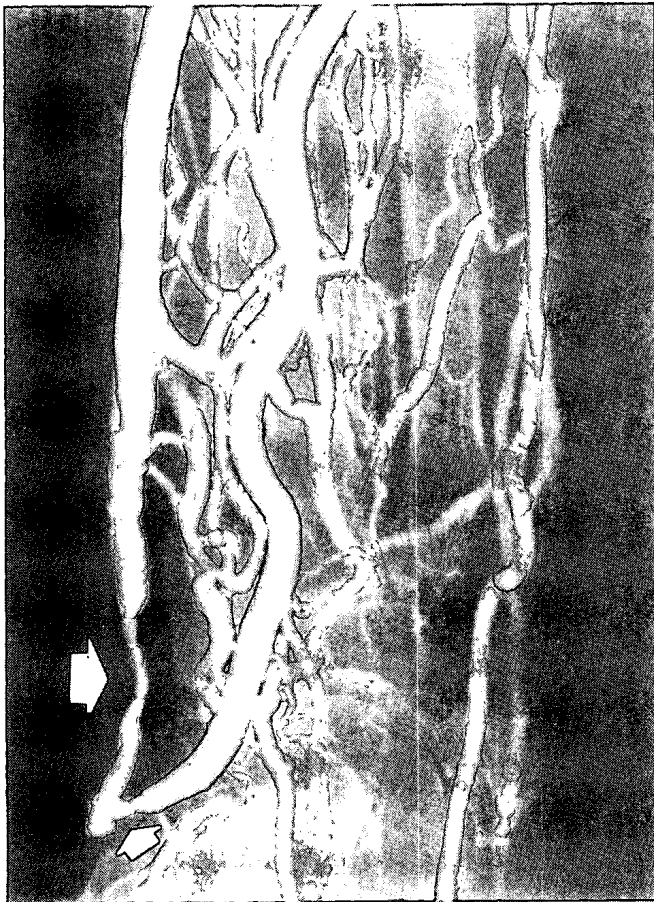


Fig. 4.—Fistulografía mostrando estenosis mixta arterial (flecha pequeña) y venosa (flecha grande).

los tres meses siguientes por recidivar la malfunción. En todos los casos en los que se realizó una fístula en la extremidad contralateral, ésta pudo madurar mientras se seguía utilizando la fístula malfuncionante. Debido a que todos los procedimientos quirúrgicos fueron realizados ambulatoriamente y no se interrumpió el uso de la diálisis habitual, se evitaron los accesos venosos para diálisis temporal.

Todas las fístulas malfuncionantes en las que se hizo un nuevo acceso vascular en la otra extremidad, excepto una, sufrieron trombosis entre dos semanas y tres meses después de construida la otra fístula.

Durante el período de tiempo comprendido entre marzo de 1981 y septiembre de 1988 se trataron en los centros de diálisis asociados a nuestro hospital 181 episodios obstructivos (malfunciones y trombosis) en fístulas radiocefálicas, relacionadas con estenosis vascular perifistulosa. De estos episodios, 120 fueron trombosis (66,2 %) y 61 malfunciones (33,7 %). En el período entre 1981 y 1985, en que sólo se estudiaron con fistulografía y trataron las fístulas cuya malfunción era extrema e impedía la diálisis, se trataron 90 episodios de trombosis y 32 episodios de malfunción.

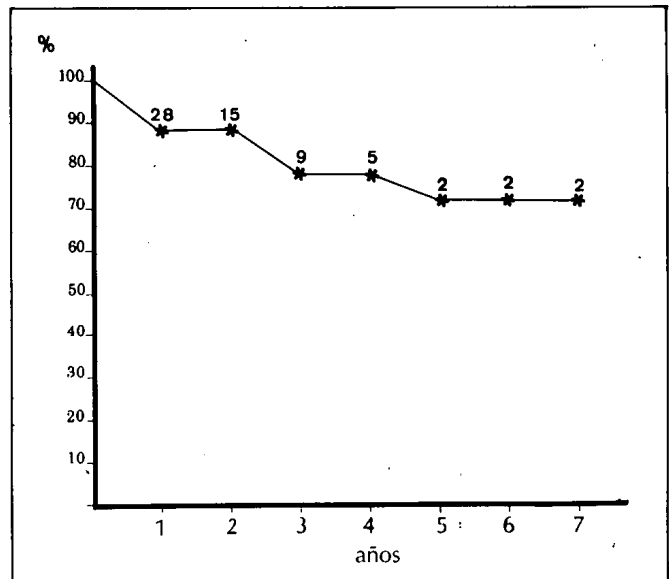


Fig. 5.—Curva actuarial de permeabilidad de nuevas fístulas proximales construidas para tratamiento de malfunción. Los números en la curva indican los pacientes en riesgo en cada punto.

Entre 1986 y 1988, en que se siguió el protocolo empírico de estudio de malfunción, se trataron 30 episodios de trombosis y 29 de malfunción. La disminución de los episodios de trombosis tratados en el segundo período del estudio (50,8 %) con respecto a los tratados en el primer período (73 %) es estadísticamente significativa ( $p < 0,01$ ).

En la figura 6 se muestran las variaciones anuales en los procedimientos empleados para tratamiento de trombosis y malfunción entre los años 1981 y 1988, mostrando una clara tendencia en los tres últimos años en la disminución del número de trombosis tratadas.

## Discusión

Es bien conocido que cuando una vena es sometida a los efectos hemodinámicos de la circulación arterial sus paredes sufren unas transformaciones adaptativas mal llamadas «arterialización», ya que en ningún modo imitan las condiciones anatómicas o fisiológicas de las arterias. Estos fenómenos consisten en la acumulación en las paredes venosas de fibroblastos, miofibroblastos y fibras colágenas que engruesan las paredes venosas de una manera variable de unos pacientes a otros.

Estas transformaciones surgen tanto en las venas autotrasplantadas como los by-pass aortocoronarios o en las venas arterializadas *in situ* como en los by-pass femoropoplíteos o las fístulas arteriovenosas para acceso vascular. Se ha especulado acerca de las

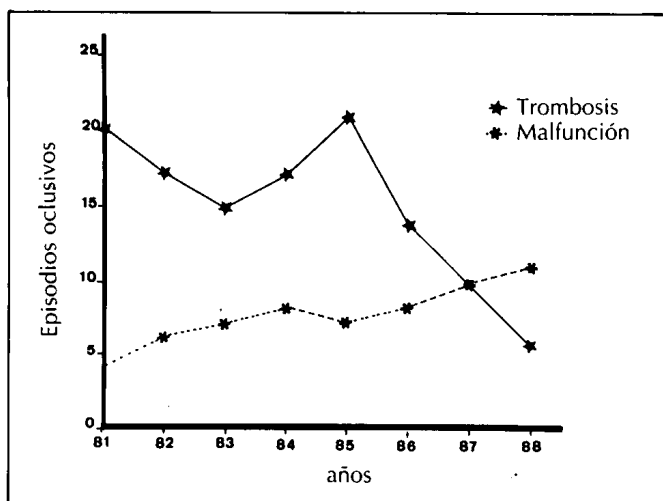


Fig. 6.—Variaciones anuales en los episodios tratados por malfunción y trombosis.

causas de estas transformaciones con varias teorías, pero parece que se trata fundamentalmente de efectos producidos por el trauma debido a las turbulencias ocasionadas por el cambio de calibre, diferencias en la elasticidad parietal, etc.<sup>11-14</sup>. En el caso de las fístulas arteriovenosas estos cambios afectan no sólo a la vena, sino a la arteria en la inmediata proximidad de la anastomosis, lugar de máxima turbulencia<sup>8, 10, 14</sup>, lo que apoya la teoría del trauma mecánico como estímulo de formación de pseudoíntima.

Por otra parte, algunas estenosis arteriales pueden relacionarse con el trauma producido por los diferentes tipos de clampaje vascular.

En el caso de las fístulas arteriovenosas para diálisis, las estenosis venosas observadas en relación con las zonas de punción, mucho menos frecuentes en nuestra experiencia que las desarrolladas en las cercanías de la fístula, son debidas a cambios venosos parietales relacionados con el trauma venoso repetido, lo que aconseja el cambio constante en los lugares de punción para evitar estos fenómenos.

Cuando la estenosis producida por la formación de pseudoíntima es crítica, el flujo se reduce a límites muy bajos y sucede la trombosis. Aunque tratable con éxito tanto con trombectomía quirúrgica como con administración de agentes fibrinolíticos, sobre todo si el proceder terapéutico se realiza en las primeras horas del episodio<sup>3, 4, 14-16</sup>, la prevención de esta complicación es de suma importancia para evitar la hospitalización del paciente y la necesidad de realización de accesos vasculares venosos agudos.

Además, la pérdida de un acceso vascular con vena autógena no sólo ocasiona el agotamiento del lecho vascular, sino que obliga al empleo de fístulas protésicas de durabilidad más limitada y con mayor número de complicaciones<sup>17, 18</sup>.

La formación de pseudoíntima puede ser fácilmente

sospechada en sus comienzos, en las fístulas para diálisis, por el análisis de las variaciones en los flujos arteriales o las elevaciones de presión de retorno que se realizan rutinariamente en cada diálisis.

Nosotros, de un modo convencional y empírico, basados en la experiencia y observaciones previas, hemos estimado patológicos flujos de menos de 250 ml/min y presiones de más de 100 mmHg, pero está por estimar una exacta cuantificación de flujos y presiones o alteración de valores hemodinámicos previos a diálisis que indiquen la posibilidad de una estenosis vascular significativa.

Debido a que las medidas de flujo obtenidas en la diálisis no estudian los flujos máximos de la fístula, un estudio con doppler<sup>19</sup>, simple y no invasivo, realizado con una frecuencia predeterminada, quizá sería un indicador de malfunción más exacto.

Por otra parte, la disminución de la eficacia dialítica objetivada por niveles elevados de BUN sin variación en la tasa de catabolismo proteico, o mejor por cifras de KT/V de menos de 0,8, pueden reflejar un alto grado de recirculación por estenosis vascular en las proximidades de la fístula, ocasionado porque la sangre bombeada desde el paciente al dializador procede en estos casos principalmente del sector venoso, que si está muy dilatado por la fístula previa puede proporcionar flujos adecuados para diálisis.

En nuestra experiencia, en pacientes con disminución del KT/V por debajo de 0,8 ha podido ser demostrada siempre una estenosis vascular significativa.

Las ventajas del estudio y tratamiento precoz de las malfunciones en accesos vasculares para hemodiálisis son la prevención de trombosis, como hemos demostrado en nuestro análisis retrospectivo de episodios oclusivos, y con ello el ahorro de hospitalización y uso de accesos vasculares venosos temporales.

Otro hecho a considerar es el empleo cada vez más frecuente de pautas de diálisis de corta duración mediante el uso de dializadores de alta eficacia y altos flujos sanguíneos de hasta 500 ml/min<sup>20</sup>.

En estos casos, el estudio y tratamiento precoz de las malfunciones no sólo es útil para evitar la trombosis de la FRC, sino que facilita este tipo de diálisis, de evidentes ventajas para los pacientes.

Por otra parte, después de la corrección de las estenosis vasculares causantes de la malfunción se puede dializar inmediatamente a los pacientes en sus lugares previos de punción en la mayoría de los casos, o en la fístula malfuncionante hasta que ocurra la «maduración» de la nueva fístula construida en la extremidad contralateral.

Existe cierta controversia en cuanto al tratamiento de los episodios oclusivos de los accesos vasculares para hemodiálisis. En los últimos años ha habido un creciente interés por la práctica de angioplastia endo-

luminal para el tratamiento de estos problemas<sup>21-24</sup>. En las estenosis arteriales producidas por ateroma, la consistencia y estructura histológica hacen que los engrosamientos parietales sean fácilmente compresibles; por el contrario, las estenosis venosas causadas por pseudoíntima, constituida por fibroblastos, miofibroblastos y fibras colágenas, son estenosis «elásticas» que una vez dilatadas, y aun con fractura parcial de su pared, vuelven prontamente a su estado primitivo.

En un estudio previo<sup>3</sup> nosotros encontramos que la durabilidad de la función de la fístula sometida a angioplastia endoluminal, después de trombectomía en 11 casos de trombosis de FRC, era mucho menor que la de aquellas fístulas tratadas mediante nuevas fístulas proximales, por lo que a partir de entonces empleamos la reconstrucción quirúrgica en la mayoría de los casos.

En este mismo estudio mostramos que la permeabilidad acumulativa de las nuevas fístulas proximales para tratamiento de 26 episodios de trombosis de FRC era del 42 % a los dos años. Las diferencias observadas con el estudio actual, en que la permeabilidad actuarial de una nueva fístula proximal para tratamiento de malfunción es del 73 % a los siete años, pueden ser debidas a que en el caso de trombosis, además de las lesiones de la íntima producidas por el uso del catéter de Fogarty, la calidad de la angiografía intraoperatoria o la calibración endoluminal pueden no ser suficientes para una correcta evaluación de las zonas de patología vascular que permitan construir en el lugar óptimo la nueva fístula proximal.

Por otra parte, en las fístulas trombosadas, evidentemente, las lesiones vasculares son más severas que en los casos de malfunción en que pueden detectarse estenosis precoces.

En el caso de malfunción con fístula todavía utilizable para diálisis puede seleccionarse anticipadamente la técnica a elegir y, como se ha hecho en este estudio en el 31 % de los casos, realizar una fístula en la extremidad contralateral. Esto permite diseñar la nueva fístula proximal en casos seleccionados y, por tanto, con mejores resultados a largo plazo.

La mayoría de los casos pueden ser solucionados con simples procedimientos quirúrgicos realizados ambulatoriamente y con anestesia local, por lo que las molestias para el paciente y los costes son reducidos a un mínimo.

No obstante, pensamos que en determinados casos con cortas estenosis venosas alejadas de la anastomosis arteriovenosa y con imposibilidad de diálisis por malfunción extrema, la angioplastia endoluminal puede tener un importante papel, solucionando temporalmente el problema y permitiendo el diseño de una estrategia definitiva en el caso de recidiva de la estenosis vascular.

## Bibliografía

1. Porter JA, Sharp WV y Walsh EJ: Complications of vascular access in a dialysis population. *Curr Surg* 42:298-300, 1985.
2. Padler SB, Kirkman RL, Whitmore AD, Hakim RM, Lazarus JM y Tinley NL: Vascular access for hemodialysis. Patency rates and results of revision. *Ann Surg* 202:235-239, 1985.
3. Romero A, Polo JR, García E, García JL, Quintans A y Ferreiro JP: Salvage of angioaccess after late thrombosis of radiocephalic fistulas for hemodialysis. *Int Surg* 71:122-124, 1986.
4. Bone GE y Pomajz MJ: Management of dialysis fistula thrombosis. *Am J Surg* 138:901-906, 1979.
5. Staple TW: Retrograde venography of subcutaneous arteriovenous fistulas created surgically for hemodialysis. *Radiology* 103:223-224, 1973.
6. Sargent JA y Gotch FA: Mathematic modeling of dialysis therapy. *Kidney Int* 18:S2-S10, 1980.
7. Gotch FA y Sargent JA: Analysis of the National Cooperative Dialysis Study (NCDS). *Kidney Int* 28:526-534, 1985.
8. Anderson CB, Gilula LA, Sicard GA y Etheredge EE: Venous angiography of subcutaneous hemodialysis fistulas. *Arch Surg* 114:1320-1325, 1979.
9. Anderson CB, Gilula LA, Harter HR y Etheredge EE: Venous angiography and the surgical management of subcutaneous hemodialysis fistulas. *Ann Surg* 187:194-204, 1978.
10. Polo JR y Romero A: Brachiocephalic fistulas for hemodialysis. *Nephron* 52:105-106, 1989.
11. Berguer R, Higgins RF y Redly DJ: Intimal hyperplasia. An experimental study. *Arch Surg* 115:332-335, 1980.
11. Henderson VJ, Mitchell RS, Kosek JC, Cohen RG y Miller DC: Biochemical (functional) adaptation of «arterialized» vein graft. *Ann Surg* 203:339-345, 1986.
12. Sotturrai VS, Yao JST, Flinn WR y Batson RC: Intimal hyperplasia and neointima: An ultrastructural analysis of thrombosed grafts in humans. *Surgery* 93:809-817, 1983.
13. Imparato AM, Bracco A, Kin GE y Zeff R: Intimal and neointimal fibrous proliferation causing failure of arterial reconstruction. *Surgery* 72:1007-1017, 1972.
14. Glanz S, Bashist B, Gordon DH, Butt K y Adamsons R: Angiography of upper extremity access fistulas for dialysis. *Radiology* 143:45-52, 1982.
15. Rodkin RS, Bookstein JJ, Heeney DJ y Davis GB: Streptokinase and transluminal angioplasty in the treatment of acutely thrombosed hemodialysis access fistulas. *Radiology* 149:425-428, 1983.
16. Mangiarotti G, Canavese C, Thea A y cols.: Urokinase treatment for arteriovenous fistulae declotting in dialyzed patients. *Nephron* 36:60-64, 1984.
17. Etheredge EE, Haid SD, Maeser MN, Sicard GA y Anderson CB: Salvage operations for malfunctioning polytetrafluoroethylene hemodialysis access grafts. *Surgery* 94:464-470, 1983.
18. Raju S: PTFE grafts for hemodialysis access. *Ann Surg* 206:666-673, 1987.
19. Forsberg L, Holmin T y Lindstedt E: Quantitative doppler and ultrasound measurements in surgically performed arteriovenous fistulas of the arm. *Acta Radiol Diagnosis* 21:769-772, 1980.
20. Gotch FA: Dialysis of the future. *Kidney Int* 24:S100-S104, 1988.
21. Lawrence PF, Miller FJ y Mineau DE: Balloon catheter dilatation in patients with failing arteriovenous fistulas. *Surgery* 89:439-442, 1981.
22. Hunter DW, So SKS, Castañeda-Zúñiga WR, Coleman CE, Sutherland DER y Amplatz K: Failing or thrombosed Brescia-Cimino arteriovenous dialysis fistulas. *Radiology* 149:105-109, 1983.
23. Glanz S, Gordon D, Butt KMH, Hong J, Adamson R y Sclafani SJA: Dialysis access fistulas: treatment of stenoses by transluminal angioplasty. *Radiology* 152:637-642, 1984.
24. Saeed M, Newman GE, McCann RL, Sussman SK, Braun SD y Dunnick NR: Stenoses in dialysis fistulas: treatment with percutaneous angioplasty. *Radiology* 164:693-697, 1987.