

# Vasculitis necrotizante renal asociada a adenocarcinoma de vesícula biliar

S. Lamas, J. L. Teruel, E. Melián, F. Mampaso \* y J. Ortuño

Servicios de Nefrología, y \* Anatomía Patológica.  
Hospital Ramón y Cajal. Madrid

## RESUMEN

*Un enfermo de sesenta y cuatro años de edad presentó una vasculitis necrotizante renal que cursó con fracaso renal agudo y que respondió favorablemente al tratamiento inmunosupresor. Seis meses más tarde se diagnosticó un adenocarcinoma de vesícula biliar. En los sueros de archivo se pudo comprobar la existencia de títulos elevados de antígeno carcinoembrionario desde el inicio del cuadro clínico. Se trata de una asociación excepcional que no hemos encontrado descrita en la literatura.*

Palabras clave: **Vasculitis. Adenocarcinoma biliar.**

## RENAL NECROTIZING VASCULITIS ASSOCIATED WITH GALL BLADDER ADENOCARCINOMA

### SUMMARY

*A 64-year-old patient presented a renal necrotizing vasculitis which caused acute renal failure, but showed a favorable response to immunosuppressive therapy. Six months later a gall bladder adenocarcinoma was diagnosed. Initial presence of carcinoembryonic antigen was demonstrated at high titer in a sample of serum corresponding to the first admission. This represents an exceptional association which has not been previously described to our knowledge.*

Key Words: **Necrotizing vasculitis. Gall bladder adenocarcinoma.**

## Introducción

La afectación renal es una de las manifestaciones

del síndrome paraneoplásico<sup>1</sup>. La presentación clínica habitual es un síndrome nefrótico y las lesiones más frecuentes son la glomerulonefritis membranosa, las lesiones histológicas mínimas y la amiloidosis, aunque se han encontrado prácticamente todos los tipos posibles de glomerulopatía<sup>2,3</sup>. También se han descrito diversas formas clínicas de vasculitis asociadas a neoplasias, especialmente a aquellas de origen hematológico<sup>4</sup>, pero, salvo casos aislados<sup>5-7</sup>, estas vasculitis paraneoplásicas no suelen afectar al riñón.

Describimos a continuación un caso de vasculitis necrotizante renal en relación con un adenocarcino-

---

Correspondencia: Dr. J. L. Teruel.  
Servicio de Nefrología.  
Hospital Ramón y Cajal.  
Carretera de Colmenar, km. 9,100.  
28034 Madrid.

Recibido: 7-X-87.  
En versión definitiva: 21-I-88.  
Aceptado: 25-I-88.

ma de vesícula biliar, asociación que no hemos encontrado descrita en la literatura.

**Caso clínico**

Varón de sesenta y cuatro años de edad, agricultor, sin antecedentes patológicos de interés. Refería una historia de tres semanas de evolución consistente en fiebre, astenia, anorexia y mialgias generalizadas. No había notado alteraciones en el aspecto ni en la cuantía de la orina. A su ingreso la temperatura era de 38° C, la tensión arterial de 120/80 mmHg y el resto de la exploración física normal. En la analítica destacaba una anemia normocítica normocrómica (hemoglobina 11 g/dl.), con leucocitosis (23.800/mm<sup>3</sup>), eosinofilia (1.600/mm<sup>3</sup>) y aumento de la velocidad de sedimentación globular (127 mm. durante la primera hora). La concentración sérica de urea era de 120 mg/dl. y la de creatinina de 3,1 mg/dl. En la orina tenía proteinuria (1 g/24 horas) y abundantes hematíes con cilindros hemáticos en el sedimento. La analítica hepática, inmunoglobulinas, anticuerpos antinucleares, crioglobulinas, complemento sérico (CH50, C<sub>3</sub> y C<sub>4</sub>), inmunocomplejos circulantes (C<sub>1</sub>q nefelometría), antígeno de superficie del virus de la hepatitis B, hemocultivos, urocultivo y aglutinaciones a Brucella y Salmonella fueron normales o negativos. La radiografía de tórax era normal y una ecografía abdominal mostró unos riñones, hígado

y vía biliar de tamaño y configuración dentro de la normalidad.

Durante los primeros días del ingreso el enfermo continuó presentando la misma sintomatología clínica, la función renal empeoró progresivamente y se instauró oligoanuria. Al tercer día del ingreso se hizo una biopsia renal percutánea sin complicaciones en la que se contabilizaron 38 glomérulos; la mitad de ellos tenían lesiones correspondientes a una glomerulonefritis necrotizante con semilunas epiteliales y había además una necrosis fibrinoide de la pared de las arterias musculares de pequeño tamaño, con fragmentación de la lámina elástica interna e infiltración por leucocitos polinucleares, eosinófilos, linfocitos y células plasmáticas (Figs. 1 y 2). El estudio con inmunofluorescencia fue positivo para el fibrinógeno a nivel de las lesiones anteriormente reseñadas, pero fue negativo para el resto de los antisueros fluorescentes (IgM, IgA, IgG y C<sub>3</sub>).

El enfermo fue tratado con prednisona (1 mg/kg/día) y ciclofosfamida (100 mg/día), con lo cual desapareció la sintomatología clínica y comenzó a mejorar la función renal tras un período de oligoanuria de diez días de duración y haber precisado tres diálisis. Fue dado de alta un mes después del ingreso con una cifra de creatinina sérica de 1,4 mg/dl. La prednisona fue suspendida a los tres meses de tratamiento, manteniéndose la ciclofosfamida a la dosis inicial.

Al sexto mes de evolución se objetivó un aumento

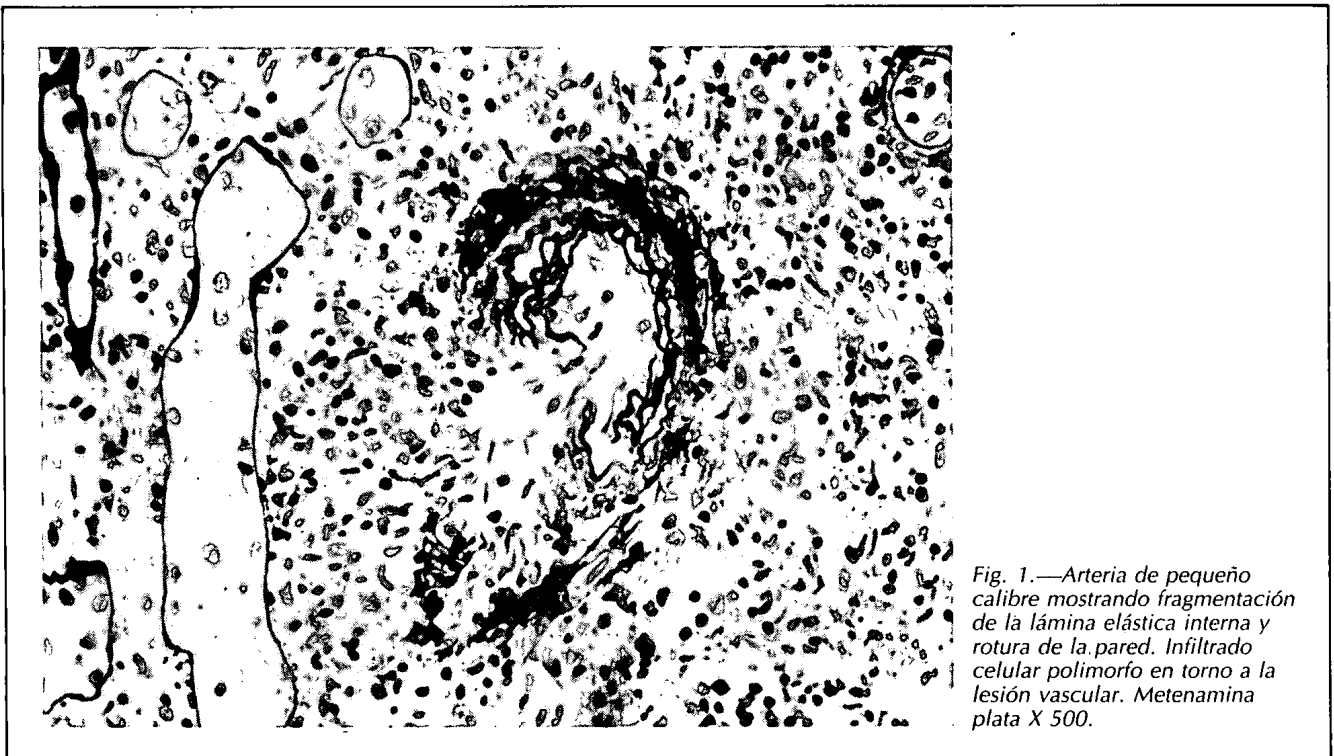


Fig. 1.—Arteria de pequeño calibre mostrando fragmentación de la lámina elástica interna y rotura de la pared. Infiltrado celular polimorfo en torno a la lesión vascular. Metenamina plata X 500.

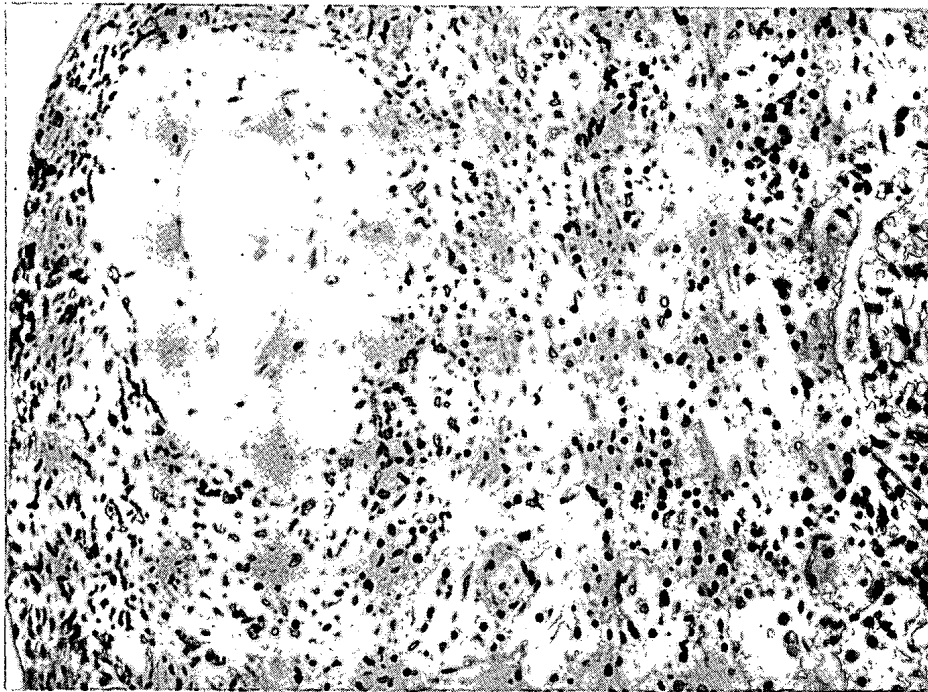


Fig. 2.—Arteria interlobulillar con intensa necrosis fibrinoide de la pared vascular rodeada de infiltrado celular polimorfo. Hematoxilina eosina X 312.

progresivo de la fosfatasa alcalina y de la gammaglutamiltranspeptidasa. La concentración sérica de creatinina era de 1,5 mg/dl. y en la orina persistía una mínima proteinuria (0,6 g/24 horas) con microhematuria (10-15 hematíes/campo). La ecografía del hígado y vía biliar no mostró alteraciones relevantes, pero la colangiografía endoscópica retrógrada objetivó una ligera dilatación de la vía biliar intrahepática y amputación del conducto hepático izquierdo. Con estos hallazgos se realizó una laparotomía exploradora, que demostró la existencia de un adenocarcinoma de la vesícula biliar con infiltración intrahepática. El enfermo fue dado de alta a petición familiar. La concentración sérica del antígeno carcinoembrionario era de 2.562 ng/ml. (normal hasta 5). Utilizando los sueros de archivo se pudo comprobar que el antígeno carcinoembrionario ya estaba aumentado al comienzo de la enfermedad: 13,9 ng/ml. al ingresar la primera vez y 39 ng/ml. cuando fue dado de alta un mes más tarde. Mediante inmunofluorescencia indirecta no se pudo identificar la existencia de antígeno carcinoembrionario en la biopsia renal.

### Discusión

Se ha descrito la asociación de carcinoma biliar con glomerulonefritis<sup>8</sup>, pero no con vasculitis. Nuestro caso debutó con un fracaso renal agudo, secundario a una vasculitis necrotizante que respondió

bien al tratamiento con prednisona y ciclofosfamida y que procedió en seis meses al diagnóstico de adenocarcinoma de la vesícula biliar. El tumor ya existía al inicio del cuadro clínico, como quedó demostrado por el estudio retrospectivo del antígeno carcinoembrionario. Cuando el enfermo fue visto por primera vez ya tenía un nivel elevado de dicho antígeno. Este valor puede en teoría estar interferido por la insuficiencia renal existente en ese momento. Sin embargo, en el suero del enfermo recogido un mes más tarde, cuando la función renal era prácticamente normal, la concentración del antígeno carcinoembrionario había aumentado, y este acontecimiento sólo puede ser atribuido al tumor de la vía biliar.

¿Debemos considerar que la vasculitis necrotizante es un síndrome paraneoplásico o se trata simplemente de una coincidencia temporal entre dos enfermedades poco frecuentes? La contemporaneidad de ambos procesos va a favor de la existencia de una relación causal entre los mismos. La discordancia entre la evolución de la vasculitis y de la neoplasia, y el hecho de no haberse conseguido detectar el antígeno carcinoembrionario en el tejido renal no excluyen dicha posibilidad. Igual que sucede con otros síndromes paraneoplásicos no hay siempre paralelismo en el curso clínico de las dos entidades. Hay casos como el nuestro en los que la vasculitis responde al tratamiento inmunosupresor convencional y el tumor continúa progresando<sup>4-6, 9</sup>; en otros la vasculitis sigue en actividad después de haber conseguido la re-

misión de la neoplasia<sup>10</sup> y, lógicamente, también hay enfermos en los que la enfermedad inflamatoria vascular y el cáncer responden de forma similar al tratamiento antineoplásico<sup>4, 6, 11, 12</sup>. Tampoco debe extrañar la negatividad de la inmunofluorescencia indirecta para el antígeno carcinoembrionario, pues si bien es cierto que se ha identificado en los capilares glomerulares de enfermos con diversas neoplasias digestivas y glomerulonefritis membranosa<sup>13-15</sup>, ni el antígeno carcinoembrionario ni otros antígenos tumorales se han detectado en las lesiones vasculares de los enfermos con vasculitis paraneoplásica<sup>4, 7</sup>.

La mayoría de las vasculitis paraneoplásicas son secundarias a cánceres de estirpe hematológica. Si nos circunscribimos a las formas graves de vasculitis necrotizantes sistémicas, sólo hay dos casos bien documentados atribuidos a tumores sólidos: un melanoma<sup>4</sup> y un carcinoma de mama<sup>7</sup>. Sorprende la excepcionalidad de esta asociación si tenemos en cuenta que muchos enfermos con tumores sólidos tienen inmunocomplejos circulantes<sup>16</sup>.

A pesar de su rareza, la vasculitis necrotizante renal debe ser incluida en el espectro de manifestaciones paraneoplásicas, lo que hace necesario excluir una neoplasia oculta ante cualquier patología renal de nueva aparición en enfermos de edad, independientemente de la lesión histológica encontrada.

### Bibliografía

1. Pascal RR: Renal manifestations of extrarenal neoplasm. *Human Pathology* 11:7-17, 1980.
2. Cuesta V, Riestra ML, Astudillo A, Herrera J, Peral V y Cannata J: Glomerulopatías paraneoplásicas: estudio retrospectivo de 100 autopsias de pacientes con tumores malignos. *Nefrología* VI, 3:51-55, 1986.
3. Alpers CE y Cotran RS: Neoplasia and glomerular injury. *Kidney Int* 30:465-473, 1986.
4. Cupps Th R y Fauci AS: Vasculitis and neoplasm. En Cupps Th R, Fauci AS (Eds). *The Vasculitides*, WB Saunders, págs. 116-122, Filadelfia, 1981.
5. Elkon KB, Hughes GRV, Catovsky D, Clauvel JP, Dumont J, Seligmann M, Tannenbaum H y Esdaile J: Hairy-cell leukaemia with polyarteritis nodosa. *Lancet* II:280-282, 1979.
6. Banks RA, Kingswood JC, Slade R, Tribe CR, Harrison PR y Mackenzie JC: Glomerulonephritis, non-Hodgkin's lymphoma and leucocytoclastic vasculitis. *Am J Nephrol* 4:114-117, 1984.
7. Serra A, Cameron JS, Turner DR, Hartley B, Ogg CS, Neild GH, Williams DG, Taube D, Brown CB y Hicks JA: Vasculitis affecting the kidney: presentation, histopathology and long-term outcome. *Quart J Med* 210:181-207, 1984.
8. Lee JC, Yamauchi H y Hopper J Jr: The association of cancer and the nephrotic syndrome. *Ann Intern Med* 64:41-51, 1960.
9. Goederi KB, Neefe JR, Smith FS, Stahl NI, Jaffe ES y Fauci AS: Polyarteritis Nodosa, Hairy cell leukaemia and splenosis. *Am J Med* 71:323-326, 1981.
10. Magidson MA, Rajendran MM y Leutcher WM: Granulomatous angiitis of the central nervous system with an unusual angiographic feature. *Surg Neurol* 10:355-360, 1978.
11. Friedman SA, Bienenstock H y Richter IH: Malignancy and arteriopathy: a report of two cases. *Angiology* 20:136-139, 1969.
12. Rajjoub RK, Wood JH y Ommaya AK: Granulomatous angiitis of the brain: a successfully treated case. *Neurology* 27:588-591, 1977.
13. Constanza ME, Pinn V, Schartz RS y Nathanson L: Carcinoembryonic antigen-antibody complexes in a patient with colonic carcinoma and nephrotic syndrome. *N Engl J Med* 289:520-522, 1973.
14. Wakashin M, Wakashin Y, Iesato K, Ueda S, Mori Y, Tsuchida H, Shigematsu H y Okuda K: Association of gastric cancer and nephrotic syndrome. An immunologic study in three patients. *Gastroenterology* 78:749-756, 1980.
15. Borochovit D, Kam WK, Nolte M, Graner S y Kiss J: Adenocarcinoma of the palate associated with nephrotic syndrome and epimembranous carcinoembryonic antigen deposition. *Cancer* 49:2097-2102, 1982.
16. Helin H, Pasternack A, Hakala T, Penttinen K y Wager O: Glomerular electron-dense deposits and circulating immune complexes in patients with malignant tumours. *Clinical Nephrology* 14:23-30, 1980.

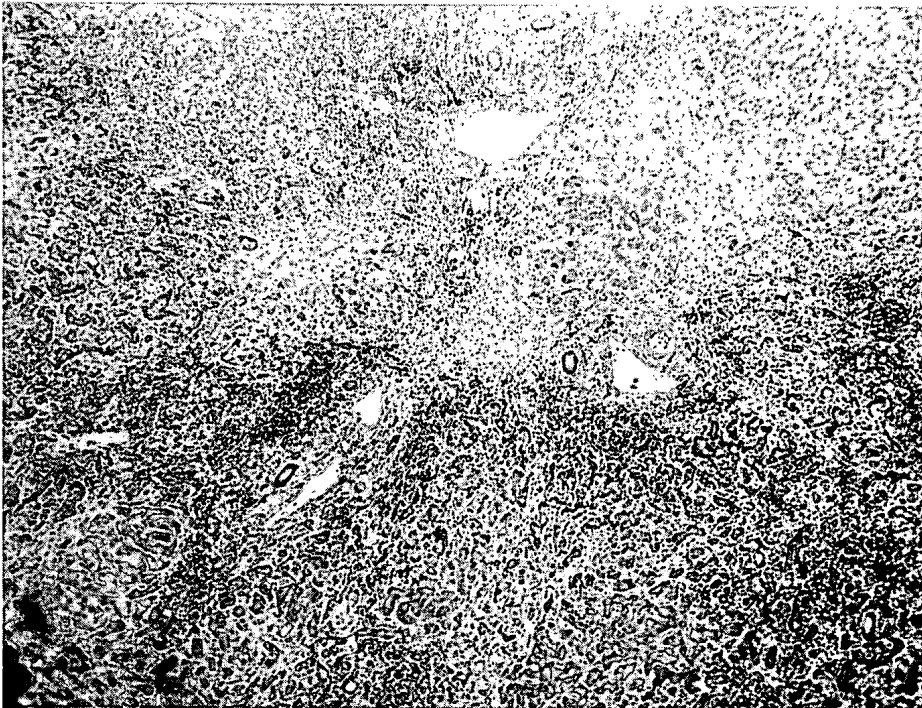


Fig. 2.—Desestructuración más marcada de la arquitectura hepática, con amplias áreas de colapso lobulillar (H-E, 50 X).

## Discusión

El virus delta es un RNA virus defectivo que requiere para su replicación y expresión clínica la presencia de antígeno de superficie del virus de la hepatitis B<sup>1</sup>. Recientemente el RNA del virus delta ha sido clonado y secuenciado<sup>2</sup>.

La prevalencia de la infección por este virus en unidades de hemodiálisis oscila entre el 8 y el 20 % de los pacientes AgHBs (+)<sup>3, 4</sup>.

La enfermedad puede presentarse en individuos susceptibles de infectarse por los dos virus (coinfeción o infección simultánea B y D), o afectar a portadores previos de AgHBs (sobreinfección delta)<sup>5</sup>. En este último caso caben varias posibilidades evolutivas: el paciente puede desarrollar un cuadro autolimitado de hepatitis aguda que en alguna ocasión puede seguirse de la pérdida de la condición de portador del AgHBs<sup>6</sup>. En otras ocasiones, sin embargo, este hecho puede tener un curso fatal<sup>6, 7</sup>. Otra posibilidad es el desarrollo de una hepatopatía evolutiva en enfermos con pruebas de función hepática previamente normales<sup>8</sup>. Es generalmente aceptado que el pronóstico para los portadores de AgHBs es peor en caso de sobreinfección delta que sin la presencia de este agente<sup>3, 8-14</sup>.

Presentamos el caso de un enfermo en programa de hemodiálisis periódicas, portador de AgHBs con hepatopatía crónica evidenciada por hipertransami-

nasemia moderada (dos veces el valor normal), de largo tiempo de evolución (años), sin signos de hipertensión portal y con función hepatocelular previa normal, que desarrolla un cuadro agudo de insuficiencia hepática severa.

En un enfermo portador de hepatitis crónica (probablemente nuestro caso) la aparición de una exacerbación de la naturaleza de la descrita puede deberse a seroconversión «e»<sup>15, 16</sup>, reactivación de hepatitis B en enfermos con seroconversión previa del sistema «e»<sup>17</sup>, a la supresión de medicación inmunosupresora o quimioterapia antitumoral<sup>18, 19</sup> o a la sobreinfección por virus diferentes del virus de la hepatitis B, generalmente el virus delta<sup>14</sup>. A pesar de la ausencia de estudio histológico previo de la hepatopatía de base, los datos clínicos y biológicos dejan clara la estabilidad de la función hepatocelular del enfermo previamente al episodio agudo.

El paciente presentaba un estado de replicación viral activa: AgHBe (+), AgHBc nuclear (+), que no justifica por sí mismo el cuadro de citólisis masiva ni la insuficiencia hepática severa de presentación aguda motivo del fallecimiento. De los datos expuestos en la discusión es razonable asumir que la causa del fallecimiento del enfermo fue la hepatonecrosis submasiva, evidenciada en el estudio necrópsico por la sobreinfección por virus delta en ausencia de seroconversión del sistema antigénico «e», y a los virus EB, herpes y CMV; otras causas comentadas quedan descartadas en el contexto clínico del paciente.

Los mecanismos más frecuentemente implicados en la transmisión del virus delta son la drogadicción por vía parenteral y la transfusión de sangre o hemoderivados<sup>4, 20, 21</sup>. La transmisión de persona a persona en ausencia de exposición percutánea se ha descrito en áreas endémicas<sup>4, 22-24</sup>. En nuestro paciente la primera vía no puede ser considerada, ya que no existían antecedentes de drogadicción.

El riesgo de transmisión de hepatitis delta mediante transfusión es bajo (menos de un caso en tres mil transfusiones)<sup>25</sup>; sin embargo, el riesgo de dicha transmisión aumenta en portadores de AgHBs. Efectivamente, en estudios experimentales se ha demostrado que es precisa una muy inferior cantidad de inóculo de virus delta para transmitir el virus en animales AgHBs (+) que en animales negativos para este marcador<sup>26</sup>. En estudios epidemiológicos en humanos se ha evidenciado que el mayor riesgo de sobreinfección delta postransfusión aparece en hemofílicos, en los cuales el aporte de hemoderivados supone el reclutamiento de plasma de varios cientos de donantes. Por otra parte, en estudios experimentales similares a los antes expuestos se ha evidenciado el desarrollo de hepatitis aguda delta tras un breve período de incubación (dos semanas), tras la inoculación de virus delta<sup>1</sup>. El tiempo entre la última transfusión y el desarrollo de la insuficiencia hepática severa de nuestro enfermo fue superior a tres meses.

Por todos estos motivos, aún sin poder excluir el origen postransfusional del caso que nos ocupa, éste parece al menos dudoso. En el momento de aparición del cuadro clínico se realizó a los once pacientes de la unidad de hemodiálisis AgHBs (+), anticuerpos antiviral delta que fueron positivos en el enfermo reseñado y en un segundo paciente (18,8 %), porcentaje similar al registrado en la literatura. Este se trataba de un varón de treinta y cinco años, drogadicto, en hemodiálisis desde hacía cinco meses y que falleció un mes después por sepsis de origen desconocido. Esto nos hace sospechar una relación epidemiológica entre el ingreso en la unidad de este enfermo y la aparición del caso. La máquina de diálisis no parece jugar un papel de importancia en la transmisión, ya que ambos enfermos habitualmente se dializaban en el mismo turno. Sin embargo, la coincidencia en el tiempo y la no aparición posterior de nuevos casos nos hace relacionar ambos pacientes.

Pese a no poder establecer conclusiones firmes en cuanto a la vía de adquisición de la infección por virus delta de nuestro paciente, creemos que está justificada la determinación de marcadores de virus delta en los pacientes AgHBs (+) (sobre todo en grupos de riesgo, como drogadictos) previa a su inclusión en estas unidades de diálisis, por el riesgo potencial que pueden significar para otros pacientes.

Respecto al personal sanitario no parece necesario

otra profilaxis que la habitual para el virus B. El personal AgHBs (+) debe ser excluido de estas unidades por el riesgo de sobreinfección por virus delta.

## Bibliografía

1. Rizzetto M: The delta agent. *Hepatology*. 3:729-737, 1983.
2. Makino S, Chang M-F, Shieh Ch-K, Kamahora T, Vannier DM, Govindarajan S y Lai M: Molecular cloning and sequencing of a human hepatitis delta virus RNA. *Nature* 329:43-345, 1987.
3. Shiels MT, Czaja AJ, Taswell HF, Gerin JL, Purcell RH, Ludwig J, Rakela J y Nelson ChA: Frequency and significance of delta antibody in acute and chronic hepatitis B. A United States experience. *Gastroenterology* 89:1230-4, 1985.
4. Jacobson IM, Dienstag JL, Werner BC, Brettler DB, Levine PH y Mushahwar: Epidemiology and clinical impact of hepatitis D virus (delta) infection. *Hepatology* 5:188-191, 1985.
5. Genesca J, Jordi R, Buti M, Vives L, Prat S, Esteban JI, Esteban R y Guardia J: Hepatitis B virus replication in acute hepatitis B, acute hepatitis B virus-hepatitis delta virus coinfection and acute hepatitis delta superinfection. *Hepatology* 7:569-572, 1987.
6. Moestrup T, Hansson BG, Widell A y Nordenfelt E: Clinical aspects of delta infection. *Br Med J* 1:87-90, 1983.
7. Smedile A, Farci P y Verme G: Influence of delta infection on severity of hepatitis B. *Lancet* 2:945-7, 1982.
8. Smedile A, Dentico P y Zanetti A: Infection with the delta agent in chronic AgHBs carriers. *Gastroenterology* 81:992-7, 1981.
9. Weller IVD, Karayiannis P, Lok ASF, Montano L, Bamber M, Thomas HC y Shellock S: Significance of delta infection in chronic hepatitis B virus infection: a study in British carriers. *Gut* 24:1061-3, 1983.
10. Anderson MG y Murray-Lyon IM: Natural history of AgHBs carrier. *Gut* 26:848-60, 1985.
11. Bas L, Carreño V, Porres JC, Mora I, Gutiez J, De Torres M y Hernández-Guío C: Sobreinfección por agente delta en portadores crónicos de AgHBs en España. Características clínicas epidemiológicas y virológicas. *Rev Clín Esp* 175:67-9, 1984.
12. Thomas HC: The delta agent comes of age. *Gut* 26:1-3, 1985.
13. Craxi A, Raimondo G, Longo G, Giannuoli G, De Pasquale R, Caltagirone M, Patti S, Squadrino G y Pagliaro L: Delta agent infection in acute hepatitis and chronic HBsAg carriers with and without liver disease. *Gut* 25:1288-90, 1984.
14. Lok ASF, Lindsay I, Scheuer PJ y Thomas HC: Clinical and histological features of delta infection in chronic hepatitis B virus carriers. *J Clin Pathol* 38:530-3, 1985.
15. Bruguera M y Sánchez Tapias JM: Hepatitis crónica. En *Actualidades en gastroenterología y hepatología*. Chantar C, Rodes JR Prous (Editores). Barcelona, 89-139, 1986.
16. Sheen I-S, Liaw Y-F, Tai D-I y Chu Ch-M: Hepatic decompensation associated with hepatitis B e antigen clearance in chronic type B hepatitis. *Gastroenterology* 89:732-5, 1985.
17. Davis GL, Hoofnagle JH y Wagoner JG: Spontaneous reactivation of chronic hepatitis B virus infection. *Gastroenterology* 86:230-35, 1984.
18. Hanson CA, Sutherland DE y Snover DC: Fulminant hepatic failure in an HBsAg carrier renal transplant patient following cessation of immunosuppressive therapy. *Transplantation* 39:311-12, 1985.
19. Thüng SN, Gerber MA, Klion F y Gilbert H: Massive hepatic necrosis after chemotherapy withdrawal in a hepatitis B virus carrier. *Arch Int Med* 145:1313-4, 1985.
20. Maggiore G, Hadchovel M, Sessa F, Vinci M, Craxi A, Marzani M, De Giacomo C y Alaggizle D: A retrospective study

- of the role of delta agent infection in children with AgABs positive chronic hepatitis. *Hepatology* 5:7-9, 1985.
21. Butí M, Esteban R, Rodrigo JM, Rodrigo L, Sardi R y Guardia J: Infección por el agente delta en drogadictos. *Med Clín* 84:727-729, 1985.
  22. Rizzetto M, Purcell RH y Gerin JL: Epydemiology of HBV associated delta agent: geografical distribution of anti-delta and prevalence in polytransfused patients AgABs carriers. *Lancet* 1:1215-9, 1980.
  23. Hadler SC, De Monzon M, Ponzetto A, Anzola E, Rivero D, Mondolfi A, Bracho A, Francis DP, Gerber MA, Thung S, Gerin G, Maynard JE, Popper H y Purcell RH: Delta virus infection and severe hepatitis: an epidemic in the Yucpa Indians of Venezuela. *Ann Int Med* 100:339-44, 1984.
  24. Nordenfelt E, Hansson Bg, Al-Nakib B, Al-Kandari S y Al-Nakib W: Frecuency of delta agent infection in Kuwait. *J Infect Dis* 148:768, 1983.
  25. Rosina F, Saracco G y Rizzetto M: Risk of posttransfusion infection with the hepatitis delta virus. A multicenter study. *N Eng J Med* 312:1488-1491, 1985.
  26. Purcell RH, Gerin JL, Rizzetto M, Ponzetto A, Bonino F y London WT: Experimental transmission of the delta antigen to chimpanzees. *Prog Clin Biol Res* 143:79-89, 1983.