

Amiloidosis del paciente en hemodiálisis

J. M.^a Campistol, J. López-Pedret, J. Muñoz, M. Solé y L. Revert

Servicios de Nefrología, Reumatología y Anatomía Patológica.
Hospital Clínic, Facultad de Medicina, Universidad de Barcelona. Barcelona.

RESUMEN

En los últimos cinco años, una nueva complicación ha sido descrita en los pacientes con insuficiencia renal crónica en programa de hemodiálisis; se trata del depósito de sustancia amiloide en estructuras osteoarticulares. Esta variedad de amiloidosis del paciente en hemodiálisis se manifiesta en forma de síndrome del túnel carpiano y/o artropatía amiloidea. Recientemente se ha demostrado que está constituida por el depósito de la proteína plasmática β -2-microglobulina.

Presentamos 27 pacientes en hemodiálisis con manifestaciones clínicas de esta variedad de amiloidosis. En ninguno de los pacientes la amiloidosis era la causa de la nefropatía, ni presentaban enfermedades amiloidogénicas ni bandas —M— en el proteinograma. Veintidós pacientes desarrollaron un síndrome del túnel carpiano, siendo bilateral en 14 casos y unilateral en ocho. En 32 de las 34 muestras obtenidas por descompresión quirúrgica se comprobó el origen amiloide del túnel carpiano en el paciente urémico. La artropatía amiloide se constató en 21 pacientes, manifestándose en forma de derrame mono u oligoarticular con afectación de los hombros y/o las rodillas. Los depósitos amiloides fueron demostrados en el líquido articular en 17 pacientes y en la membrana sinovial en nueve. Otras manifestaciones de la artropatía fueron ataques monoarticulares agudos, fracturas patológicas de cuello de fémur secundarias a depósitos de sustancia amiloide y espondilartrosis destructiva.

Para el estudio de extensión de la amiloidosis se practicó biopsia rectal, de grasa abdominal subcutánea, de piel y ecocardiograma en la mayoría de los pacientes. En un 74 % de los pacientes se constató la presencia de depósitos amiloides en estructuras extraostearticulares, confirmando el carácter sistémico visceral de la amiloidosis del paciente en hemodiálisis. El estudio histológico de las muestras confirmó el origen amiloide (rojo Congo positivo y birrefringencia verde bajo luz polarizada), siendo permanganato potásico resistente y mostrando una intensa fijación de los anticuerpos anti- β -2-microglobulina humana.

Palabras clave: **Insuficiencia renal crónica. Hemodiálisis. Amiloidosis. β -2-microglobulina. Síndrome del túnel carpiano. Artropatía amiloidea.**

CLINICAL MANIFESTATIONS OF DIALYSIS-AMYLOIDOSIS

SUMMARY

A new type of amyloidosis has recently been recognised in uremic patients on maintenance hemodialysis. The amyloid deposits have been identified predominantly in articular and periarticular tissues. Shoulder pain and stiffness or scapulohumeral periartthritis and carpal tunnel syndrome are the more prominent clinical features. Very recently β -2-microglobulin has been shown to be the major constituent of this kind of amyloidosis.

Correspondencia: Dr. J. M.^a Campistol.
Servicio de Nefrología.
Hospital Clínic.
Villarroel, 170.
08036 Barcelona.

Twenty-seven patients receiving long term hemodialysis treatment for chronic renal failure due to non-amyloid nephropathy developed clinical manifestations of dialysis-amyloidosis. Twenty-two patients developed typical symptoms and clinical manifestations of symptomatic carpal tunnel syndrome, unilaterally in 8 patients and affecting both hands in 14 patients. In 32 out of 34 tissues obtained at surgical decompression contained amyloid deposits, and confirmed the amyloid origin of the carpal tunnel syndrome in uremic patients. Amyloid arthropathy was presented on 21 patients as persistent swelling of the shoulders and/or knees. Joint effusions were generally of the non inflammatory type, although some patients had acute crises with severe inflammatory effusions. Amyloid was found in the synovial fluid in 17 patients, and in the synovial biopsy in 9. Pathologic femoral neck fractures, acute monoarticular crises, and destructive spondylarthropathy were other clinical symptoms of dialysis-arthropathy. Radiologically, holes and erosions of variable findings.

Subcutaneous abdominal fat aspiration, rectal and skin biopsy, and echocardiogram were performed in most of the patients searching for the visceral-systemic amyloid involvement. Twenty out of 27 patients (74 %) had amyloid deposits in extraosteo-articular structures.

Amyloid deposits were resistant to potassium permanganate treatment and reacted with antihuman β -2-microglobulin (ABC immunohistochemical method).

Key words: Chronic renal failure. Hemodialysis. Amyloidosis. β -2-microglobulin. Carpal tunnel syndrome. Amyloid arthropathy.

Introducción.

Los pacientes con insuficiencia renal crónica (IRC) en programa de hemodiálisis (HD) periódica desarrollan diversas complicaciones musculoesqueléticas, con afectación de las articulaciones, tendones, huesos y partes blandas¹⁻³. Las más destacadas son la osteodistrofia renal, secundaria al hiperparatiroidismo secundario, al trastorno del metabolismo de la vitamina D y a la intoxicación aluminica, manifestándose en forma de osteomalacia, osteoporosis u osteosclerosis; las calcificaciones periarticulares, la osteonecrosis isquémica, las artritis sépticas y metabólicas (inducidas por cristales) y las bursitis⁴⁻⁶.

En los últimos cinco años, varios autores han descrito, con creciente interés y frecuencia, una nueva complicación en los pacientes con IRC en HD por nefropatía no amiloide; se trata del depósito de sustancia amiloide en estructuras osteoarticulares (amiloidosis del paciente en HD)^{3, 7-9}. Las manifestaciones clínicas principales de esta nueva complicación serían la aparición de un síndrome del túnel carpiano (STC) secundario a la compresión del nervio mediano y la presencia de una artropatía amiloidea en forma de sinovitis crónica, dolor y limitación de la movilidad en hombros, que puede dar lugar a artropatías destructivas y a lesiones osteolíticas con fracturas patológicas secundarias^{3, 7-17}.

La epidemiología de esta variedad de amiloidosis (Am) no está todavía bien definida, aunque parece claro que su incidencia y la de manifestaciones clínicas serían proporcionales a los años en HD. Estudios

recientes demuestran que aproximadamente el 50 % de los pacientes con más de diez años en HD desarrollan STC, asociado habitualmente a artropatía amiloidea^{18, 19}. Shirahama y cols.²⁰ recientemente han identificado la estructura básica de este tipo de amiloidosis, que estaría formada por una proteína plasmática no modificada, con capacidad amiloidogénica, la β -2-microglobulina (β -2-M). Se trata de una proteína de bajo peso molecular (11.800), presente en los líquidos biológicos, con una secuencia de aminoácidos (99) idéntica a la región constante de la inmunoglobulina G, y de metabolismo exclusivamente renal²¹⁻²⁴. Es bien conocido que los pacientes con IRC tienen unos niveles plasmáticos elevados de β -2-M²⁵ y que la HD convencional con membranas de cuprofán no es capaz de depurar este exceso de proteína, acumulándose a nivel vascular y desarrollando posteriormente la Am- β -2-M²⁶⁻²⁸.

El objetivo del presente trabajo es describir las manifestaciones clínicas de esta nueva variedad de Am en nuestra población de pacientes en HD periódica.

Material y métodos

Desde enero de 1981 hasta diciembre de 1986 se han tratado, dependiendo de nuestro servicio, 326 pacientes con IRC terminal mediante HD convencional, con un tiempo mínimo de estancia de seis meses. Todos los pacientes efectuaban tres sesiones semanales, con una duración de cuatro-cinco horas por sesión. La membrana de HD utilizada en la

mayoría de los pacientes fue la de cuprofán, sin reutilización.

Durante el período de estudio, 27 pacientes han desarrollado una Am- β -2-M, presentando manifestaciones clínicas directamente relacionadas con el depósito de sustancia amiloide. En todos los pacientes existía como mínimo una constatación histológica de Am. La etiología de la IRC era variada: seis pacientes presentaban poliquistosis renal, seis nefrosclerosis, cinco glomerulonefritis crónica, tres nefropatía intersticial crónica, un caso de síndrome urémico-hemolítico, uno de nefropatía por reflujo y nefropatía no filiada en cinco pacientes (tabla I). Ningún paciente tenía una Am como causa de la IRC, ni presentaba enfermedades amiloidogénicas ni bandas —M— en el proteinograma. A todos los pacientes se les realizó una historia clínica completa y detallada, además de una exploración física y radiológica minuciosa, con especial énfasis en el aparato locomotor. Se practicaron de forma protocolizada controles electromiográficos anuales a todos los pacientes, determinando velocidad de conducción y tiempo de latencia del nervio mediano en ambos brazos. Se practicó artrocentesis con examen del líquido sinovial en 17 pacientes, determinando contaje leucocitario, búsqueda de cristales mediante microscopio de luz polarizada regular compensado y tras tinción con rojo de alcarma y estudio del centrifugado de líquido sinovial para sustancia amiloide⁴⁵. En seis de los 17 pacientes anteriores también se practicó una biopsia de la membrana sinovial mediante técnica cerrada con aguja de Polley-Bickel. En dos pacientes se practicó estudio de la membrana y cápsula sinovial de la cadera con motivo de fracturas espontáneas.

Para el estudio de extensión de la Am se realizaron las siguientes exploraciones: ecocardiograma bidimensional en 22 pacientes, que se repitió a los dos años en tres casos; biopsia de grasa subcutánea abdominal mediante punción aspirativa en 23 pacientes, repitiéndose a los dos años en cuatro pacientes; biopsia de piel sana en 16 pacientes y biopsia rectal profunda con pinza, intentando obtener muestra de submucosa, en 12 pacientes. En dos pacientes se examinaron las piezas operatorias, un caso de estómago y otro de colon sigmoide. Durante el período de seguimiento fallecieron tres pacientes, pudiéndose realizar en dos de ellos un estudio necrópsico exhaustivo.

Todo el material obtenido fue estudiado por el Servicio de Anatomía Patológica de nuestro hospital con las técnicas habituales de estudio para sustancia amiloide. Se fijó en formol al 10 %, se incluyó en parafina y se tiñó con hematoxilina-eosina y rojo Congo. Las biopsias de piel, además, se tiñeron con cristal violeta y thioflavina T. La mayoría de las muestras fueron tratadas con permanganato potásico, según técnica de Wright. Las muestras, después de teñidas, se examinaron con microscopía óptica y bajo luz polarizada. En muestras de 15 pacientes se realizó un

Tabla I. Etiología de la insuficiencia renal

	Pacientes
Poliquistosis renal	6
Nefroangiosclerosis	6
GN crónica	5
N. intersticial crónica	3
Síndrome urémico-hemolítico.....	1
Nefropatía por reflujo	1
No filiada	5
TOTAL	27

estudio inmunohistoquímico mediante la técnica de inmunoperoxidasas, tratando las secciones con suero de conejo anti- β -2-microglobulina humana. Se definió como material amiloide aquella sustancia que se teñía con rojo Congo y que mostraba una birrefringencia verde bajo el examen con luz polarizada.

Resultados

Los 27 pacientes, 16 hombres y 11 mujeres, tenían una edad media de 61,7 años (rango: 36-77 años). La estancia media en HD hasta la presentación de la primera sintomatología fue de setenta y cuatro meses (rango: 34-158 meses). Las manifestaciones clínicas de los 27 pacientes estudiados las hemos dividido en síndrome del túnel carpiano (22 pacientes), artropatía amiloidea (20¹ pacientes) y hemos valorado la extensión de la amiloidosis.

Síndrome del túnel carpiano

Un total de 22 pacientes desarrollaron un STC, siendo bilateral en 14 pacientes y unilateral en ocho. El tiempo medio transcurrido desde el inicio de la HD y el desarrollo del STC fue de sesenta y ocho meses (rango: 34-158 meses). El STC representó la primera manifestación clínica de la Am del hemodializado en 20 de los 22 pacientes (90 %). El cuadro clínico fue el típico del STC, presente en todos los casos. Parestesias en los tres primeros dedos, territorio dependiente del mediano, como primer síntoma, para posteriormente aquejar dolor, de predominio nocturno y en reposo, con esporádicas exacerbaciones durante las sesiones de HD y, finalmente, incapacidad funcional. En 18 pacientes, el dolor irradiaba al antebrazo homolateral.

El estudio electromiográfico, realizado sistemáticamente a todos los pacientes, mostró una importante afectación del nervio mediano a nivel del canal del carpo, con severos trastornos en el tiempo de conducción nerviosa y de latencia.

De los 36 síndromes del túnel carpiano se practicó descompresión quirúrgica del nervio mediano a nivel

Tabla II. Edad, sexo, tipo de nefropatía, años en HD, datos clínicos y de extensión de la amiloidosis del paciente en HD

N *	Edad/Sexo	Nefropatía	Años HD	STC	Artrop. A	BGS	BP	BR	EcoC
1	65/M	GN Cronic	13	Bil. (+)	H+R/L	-			+ *
2	60/M	Nefroscl	11	Bil. (+)	-				**
3	76/F	No filiada	8	Bil. (+)	R+H/L	+	-	+	+
4	60/F	PQR	10	Bil. (+)	H+R/L	+	-	-	-
5	50/M	GN Cronic	11	Izq. (+)	R+H/L	-	-	+	-
6	60/M	GN Cronic	12	Der. (+)	H+R+M/S+L	-	-	-	-
7	50/M	No filiada	13	Bil. (+)	H/L	+	-	-	-
8	68/M	Nefroscl	12	Bil. (+)	M+R+H/S+L	+	-	-	-
9	63/F	No filiada	12	Der. (+)	R+H/S+L	-	-	+	-
10	71/F	N Inter Cr	10	Der. (+)	C/S	+	-	-	+\$
11	63/F	Sdr U-H	13	Bil. (+)	R-H/L	-	-	-	+
12	36/F	GN Cronic	16	-	R-H/S	+	-	-	-
13	47/F	LES	14	Der. (+)	-	+	-	-	-
14	75/F	N Inter Cr	5	Bil. (+)	-	-	-	-	-
15	57/M	Nefroscl	10	Bil. (+)	R-H/S+L	-	-	-	-\$
16	50/M	N Reflujo	8	Bil. (+)	H-R-CV/S+L	-	-	-	+
17	70/F	PQR	10	Der. (+)	R-H/L	-	-	-	+
18	57/F	Nefroscl	11	-	R-H/S	-	-	-	+
19	64/M	No filiada	9	Bil. (+)	H+M+T/L	-	-	-	-
20	62/M	PQR	12	Izq. (+)	-	-	-	-	+
21	60/M	PQR	10	Bil. (+)	H-R-C/L	-	-	+	+ ***
22	60/M	PQR	4	-	H-R/L	-	-	-	+
23	58/M	No filiada	9	Bil. (+)	H-R/L	-	-	-	+
24	60/M	N Inter Cr	15	Izq. (-)	-	+	-	-	-
25	55/F	PQR	11	Bil. (+)	-	-	-	-	-
26	76/M	Nefroscl	5	-	+	-	-	-	****
27	73/M	Nefroscl	4	-	H-R/L	-	-	-	-

STC = síndrome del túnel carpiano; artropatía A = artropatía amiloidea; BGS = biopsia de grasa subcutánea; BP = biopsia de piel; BR = biopsia rectal; EcoC = ecocardiograma.

GN Cronic = glomerulonefritis crónica; Nefroscl = nefrosclerosis; PQR = poliquistosis renal; N Inter Cr = nefropatía intersticial crónica; Sdr U-H = síndrome urémico hemolítico; N reflujo = nefropatía por reflujo.

M = masculino; F = femenino; Bil = bilateral; Izq = izquierda; Der = derecha.

H = hombro; R = rodilla; CV = columna vertebral; C = codo; T = tobillo; M = muñeca; L = líquido articular; S = membrana sinovial.

+ = biopsia rectal superficial, sin submucosa.

* Paciente intervenido de un adenocarcinoma gástrico, con constatación de sustancia amiloide en la submucosa gástrica.

** Paciente fallecido por cáncer de pulmón, demostración en la necropsia de infiltración amiloide a nivel visceral.

*** Paciente intervenido por diverticulitis, observándose sustancia amiloide en la submucosa del colon sigmoide.

**** Paciente fallecido por infarto agudo de miocardio, hallando sustancia amiloide en estructuras osteoarticulares, no a nivel visceral.

\$ = Pacientes que presentaron fractura patológica de cuello de fémur, determinando sustancia amiloide en la cápsula sinovial.

del canal del carpo en 34. El estudio histológico del material obtenido mostró la presencia de tejido conjuntivo, de tipo tendinoso, ligamentoso, conectivo laxo, tejido sinovial, vasos sanguíneos y pequeños troncos nerviosos. En 32 de las 34 muestras (95 %), procedentes de 21 pacientes, se observaron depósitos amorfos de material eosinófilo, que se coloreaba intensamente con la tinción de rojo Congo, mostrando una birrefringencia verde bajo luz polarizada. La oxidación con permanganato potásico realizada en 20 muestras mostró persistencia de la congofilia. En seis muestras se practicó el estudio inmunohistoquímico, observándose una intensa fijación del antisuero anti-β-2-M.

Los pacientes intervenidos presentaron una correcta evolución, sin complicaciones inmediatas, y con desaparición completa del dolor. En algún caso, y de

forma leve, persistieron las acroparestesias. Dos pacientes tuvieron que ser reintervenidos (dos y tres años) por recidiva del cuadro local, con buena respuesta ulterior.

Artropatía amiloidea

Veintiún pacientes (13 hombres y ocho mujeres) desarrollaron durante el período de estudio una artropatía amiloidea. Las manifestaciones clínicas de la artropatía aparecieron entre los treinta y seis y los ciento cincuenta y seis meses (media, setenta y ocho meses) desde el inicio de la HD. La artropatía representó la primera manifestación de la Am en cinco pacientes (25 %), mientras que se asoció al STC en 16 casos. En un paciente, la afectación articular fue un hallazgo necrópsico, no habiendo presentado síntomas articulares previos.

Los síntomas iniciales fueron variados y de curso subagudo, con tumefacción de las rodillas (nueve pacientes), dolor y rigidez de los hombros (10 pacientes) (fig. 1). El cuadro clínico se desarrolló progresivamente entre tres y siete años (media, cinco años), produciéndose la afectación de otras articulaciones y la generalización del proceso. Los hombros (19 casos) y las rodillas (17 casos), habitualmente bilaterales, fueron las articulaciones que se afectaron con mayor frecuencia. La afectación dolorosa del hombro suele condicionar una restricción en la movilidad articular. El derrame articular suele ser crónico, persistente, con leves fluctuaciones y llegando únicamente a desaparecer por completo en algunas articulaciones de pocos pacientes. En general, el cuadro clínico es bien tolerado, con moderado dolor por la distensión capsular secundaria al derrame articular. Cuatro pacientes presentaron crisis monoarticulares agudas, que en algún caso requirió ingreso hospitalario para descartar una artritis séptica. Dos pacientes presentaron una fractura patológica de cuello de fémur, demostrándose en ambos depósitos masivos de sustancia amiloide en la cápsula y en la membrana sinovial.

Líquido sinovial. El recuento celular osciló entre 100-9.400/mm³ (media, 1.400) en los casos con derrame crónico, mientras que en los pacientes con crisis agudas la media fue de 14.800 (4.000-32.000). No se observaron cristales en el estudio microscópico del líquido articular. Se observó presencia de sustancia amiloide en el sedimento del centrifugado del líquido sinovial en 17 pacientes (fig. 1).

Biopsia sinovial. Practicada en ocho pacientes, resultó positiva con la tinción de rojo Congo. El estudio inmunohistoquímico aplicado en siete muestras objetivó una intensa fijación del anticuerpo anti- β -2-M humana.

Radiología. Las imágenes radiológicas más frecuentes fueron la presencia de geodas (lesiones radiolucidas), de tamaño variable y habitualmente únicas (figs. 3 y 4), y las erosiones articulares. Los





Fig. 1.—Paciente número 23, mostrando la tumefacción y rigidez del hombro.

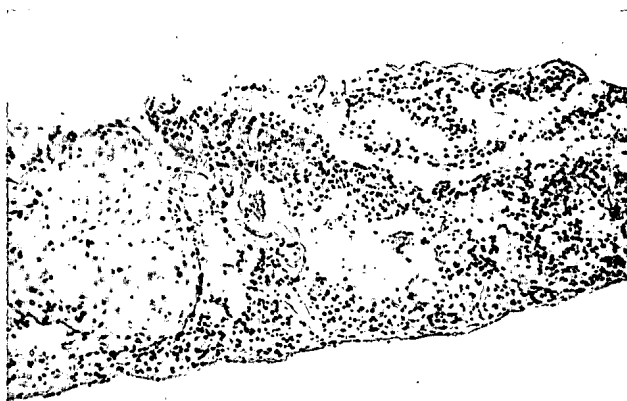

Fig. 2.—Sedimento del líquido articular: fragmentos de cartilago articular y sinovial con depósitos de sustancia amiloide (flechas) (rojo Congo \times 100).

hombros, al igual que clínicamente, fueron la zona más afectada. En cuatro casos se observaron lesiones de espondilartropatía destructiva.



Figs. 3 y 4.—Rx hombro y cadera. Se pueden observar las grandes geodas, bien delimitadas, en cabeza humeral y cotilo y cabeza femoral, respectivamente.

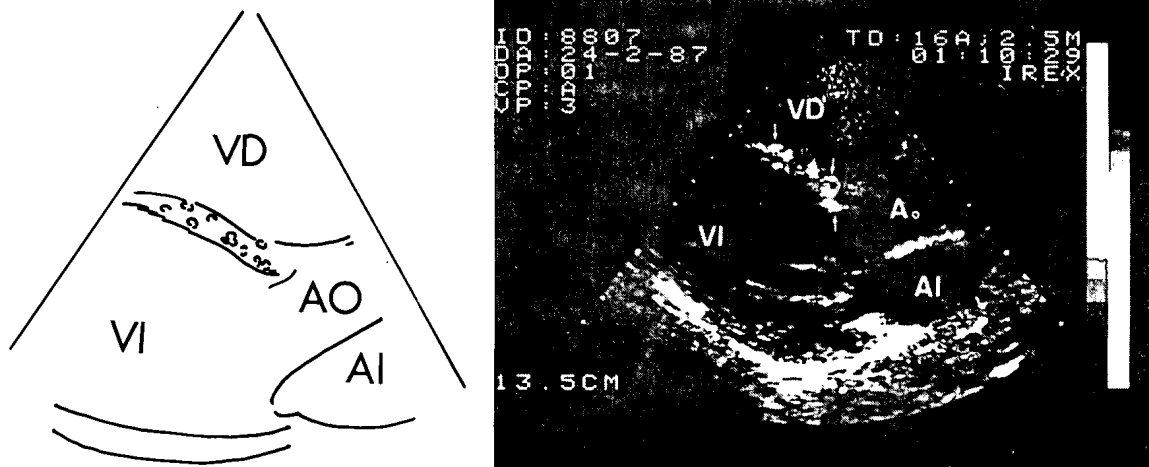


Fig. 5.—Ecocardiograma bidimensional, plano paraesternal longitudinal de VI en el que se observan imágenes nodulares radiolucientes, ecogénicas en el séptum interventricular. VD: ventrículo derecho; VI: ventrículo izquierdo; AI: aurícula izquierda; AD: aurícula derecha.

Valoración de la extensión de la amiloidosis

Biopsia de grasa subcutánea. Se practicó en 23 pacientes, observándose en seis casos la presencia de sustancia amiloide. En dos casos más, al repetirse la biopsia a los dos años de la primera, resultó positiva.

Ecocardiograma. En 11 de 20 pacientes (55 %) en que se realizó fue sugestivo de Am cardíaca, por la presencia de imágenes nodulares radiolucientes en el séptum interventricular (figs. 5 y 6)^{29, 30}.

Biopsia de piel. Practicada en 16 pacientes, resultó en todos ellos negativa.

Biopsia rectal. Se realizó en 12 pacientes, observándose en cuatro casos la presencia de sustancia amiloide en la pared de los vasos de la submucosa rectal. En ninguno de los ocho casos en que resultó negativa había submucosa en la pieza biopsica, por lo cual no se puede descartar la existencia de Am rectal.

Piezas operatorias. Estómago: Paciente intervenido de un adenocarcinoma gástrico. El examen histológico mostró depósitos de sustancia amiloide en el subendotelio de las arteriolas y pequeñas arterias de la submucosa y muscular gástrica (fig. 7), así como depósito masivo y difuso en la muscularis propia. El estudio inmunohistoquímico fue positivo.

Colon sigmoide: Paciente intervenido por diverticulitis. Presencia de sustancia amiloide en las arteriolas y pequeñas arterias de la submucosa intestinal.

Necropsia. Paciente con IRC por nefrosclerosis en HD crónica desde 1975, con STC bilateral, fallecido por adenocarcinoma de pulmón. El estudio necrópsico mostró la presencia de depósitos amiloides nodulares en el subendotelio de las arteriolas y pequeñas arterias de la submucosa intestinal, corazón, hígado, pulmón, testículos, glándulas suprarrenales y paratiroides. Depósitos difusos en corazón, próstata y tejidos periparatiroides. No se observaron depósitos

en sistema nervioso central, riñones, páncreas y bazo.

Paciente con IRC por nefrosclerosis, asintomático y en programa de HD desde hacía cuatro años, fallecido por infarto agudo de miocardio. El examen histológico demostró depósitos masivos de sustancia amiloide a nivel osteoarticular, con importante afectación de la membrana sinovial y de la cápsula de los hombros y las rodillas. No se observó presencia de sustancia amiloide a nivel visceral.

Discusión

La Am constituye un proceso patológico caracterizado por el depósito extracelular de un material proteico, insoluble, con estructura fibrilar, denominado de forma genérica sustancia amiloide. Se diferencian dos tipos principales de Am: la primaria o asociada al mieloma múltiple, de predominio cardiovascular y formada por la proteína AL (fragmento de la cadena ligera de las inmunoglobulinas), y la Am secundaria, relacionada con patología inflamatoria o infecciosa crónica, predominantemente de origen reumatológico, afectando sobre todo riñón, glándulas suprarrenales, hígado y bazo y formada por la proteína AA^{31, 32}. Los depósitos amiloides se distinguen histológicamente por sus apetencias tintoriales, mostrando afinidad por el rojo Congo³². Mediante la decoloración con permanganato potásico (técnica de Wright) se puede distinguir, de forma bastante específica, entre la Am primaria y la secundaria, ya que esta última pierde su congofilia, o sea, su apetencia por el rojo Congo^{34, 35}.

Recientemente, un nuevo tipo de Am ha sido descrito en los pacientes con IRC en HD, siendo su prevalencia proporcional a los años en HD^{3, 7-9}. Los depósitos de sustancia amiloide han sido hallados

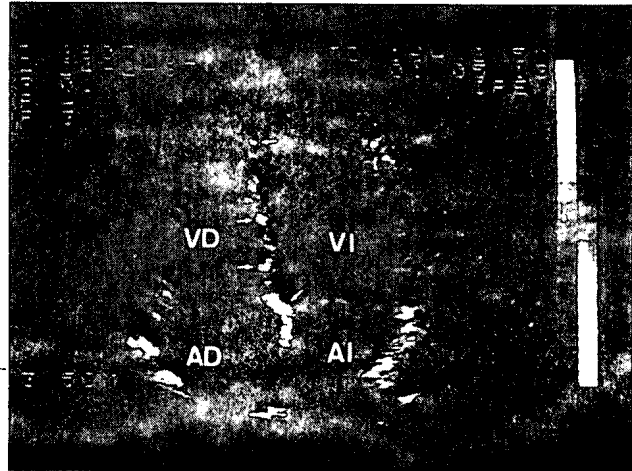
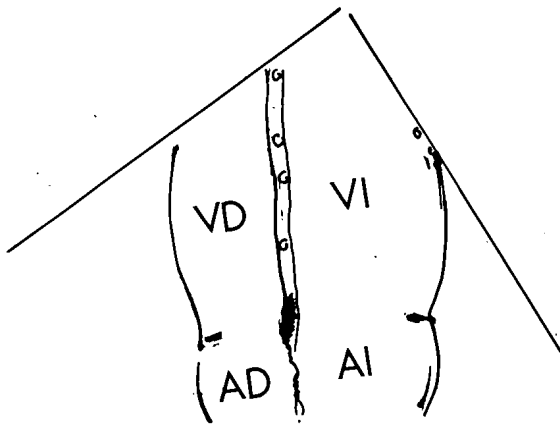


Fig. 6.—Ecocardiograma bidimensional, plano apical de cuatro cámaras, observándose las mismas imágenes nodulares brillantes en el séptum interventricular, sugestivas de amiloidosis cardíaca.

principalmente en estructuras osteoarticulares, manifestándose en forma de STC^{8, 11}, sinovitis oligo o poliarticular crónica, sobre todo en hombros y rodillas^{3, 15, 16}; espondilartropatía destructiva^{36, 37} y lesiones osteolíticas^{7, 17}. Estudios muy recientes han identificado el componente básico de esta variedad de Am; se trata de la proteína plasmática β -2-M, presente en los líquidos biológicos y con metabolismo exclusivamente renal, acumulándose en la insuficiencia renal y no siendo suficientemente depurada por la HD¹⁹⁻²¹. Nuestro estudio pone de manifiesto la elevada incidencia de esta nueva complicación de los pacientes en HD, aumentando su incidencia con los años en HD.

El STC provocado por la compresión extrínseca del nervio mediano en su paso por el canal del carpo ha sido reconocido en los últimos años con mayor frecuencia en los pacientes en HD^{10-12, 38}. Su prevalencia oscila entre 2-31 % de la población en diálisis, aumentando el porcentaje con el tiempo en HD^{4, 39, 40}. En una primera fase, el STC del paciente en HD se atribuyó a la polineuropatía urémica, con predominio de la lesión sensitiva; posteriormente, y por la mayor incidencia de STC en el lado homolateral a la fístula arteriovenosa, se correlaciona con la isquemia nerviosa secundaria al edema por estasis venosa^{8, 10}. Al conocerse el origen amiloide de esta variedad de STC, algunos autores apuntaron la posibilidad de que se tratara de una manifestación de la Am senil por la edad avanzada de los pacientes y lo localizado del cuadro⁴¹. En la actualidad se sabe que el origen del STC en el paciente urémico es debido, en más del 90 % de los casos, al depósito de sustancia amiloide (β -2-M) a nivel del ligamento anular del carpo, con la consiguiente compresión del nervio mediano^{7, 15, 40}.

El STC suele representar la primera manifestación de la Am del paciente en HD (75-85 %)^{7, 9, 19}. El

cuadro clínico es común en todos los casos, sin diferencias con el STC de otra etiología, con acroparestesias como primer síntoma, en el territorio inervado por el nervio mediano (tres primeros dedos), para presentar posteriormente dolor de tipo neurítico e impotencia funcional^{8, 11, 37}. Como datos peculiares del STC en el paciente en HD es que suele ser bilateral (80 %), iniciándose en la extremidad no dominante o portadora de la fístula; predomina en el sexo masculino (65 %) y presenta exacerbaciones durante las sesiones de HD^{7, 8}. El tratamiento deberá ser siempre quirúrgico, con cierta precocidad para evitar el déficit neurológico irreversible, practicándose la descompresión del nervio mediano. En algunos casos se observa una tendencia a la recidiva, requiriendo una segunda intervención.

A diferencia del STC, la artropatía crónica amiloidea no ha sido descrita con tanta incidencia como complicación del paciente urémico en HD. Trabajos previos hacían referencia a la asociación entre

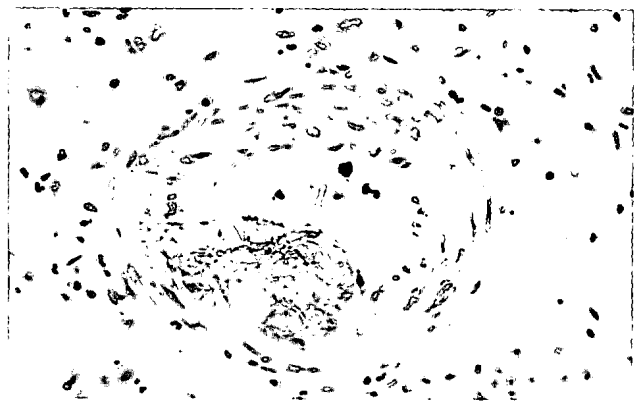


Fig. 7.—Depósito nodular subendotelial en pequeña arteria de submucosa del colon, con reacción inmunohistoquímica positiva para β -2-microglobulina (x 300).

«hombro doloroso» y STC de origen amiloide en un 90 % de los casos, mientras que únicamente se producía la asociación en un 20 % de los pacientes con STC de otro origen^{10, 14}. La primera descripción específica de la artropatía amiloide del paciente urémico fue de Muñoz-Gómez y cols.³, donde se presentan siete pacientes con IRC en HD que desarrollan sinovitis crónica con derrame articular en hombros y rodillas, demostrando depósitos de sustancia amiloide en el líquido articular y/o en la membrana sinovial en seis de ellos. Algunos cuadros clínicos, tales como la «osteoartropatía erosiva urémica»², la «artropatía de diálisis»¹⁵, la «amiloidosis sinovial»¹⁶, etcétera, en los que se hallaron depósitos de sustancia amiloide a nivel de la membrana sinovial en algún paciente, sin que se buscara de forma sistemática, presumiblemente podría tratarse de casos con artropatía amiloidea.

La artropatía amiloidea del paciente en diálisis suele manifestarse habitualmente asociada al STC, aunque en un 25 % de los casos representa la primera manifestación de la Am β -2-M del paciente urémico. Cursa en forma de derrame crónico y persistente mono, oligo o poliarticular, afectando sobre todo hombros y rodillas, y acompañado habitualmente de dolor discreto e impotencia funcional^{3, 15, 16}. Algunos pacientes presentan ataques agudos y recidivantes de derrame articular, con intensa sintomatología inflamatoria³. De forma progresiva, pero lenta, el cuadro suele generalizarse, afectando las otras grandes articulaciones (codos, caderas, etc.)^{3, 15}. Otras manifestaciones de la artropatía amiloide del paciente urémico serían la espondilartropatía destructiva, descrita por primera vez por Kuntz y cols.³⁷, y aunque en esta primera descripción se atribuyó al depósito de cristales de pirofosfato cálcico en el disco intervertebral, estudios posteriores han demostrado que el origen de este trastorno es el depósito de sustancia amiloide a nivel de los discos o ligamentos intervertebrales^{36, 44}, y las lesiones osteolíticas, predominantemente en cuello de fémur, con la posibilidad de fracturas patológicas^{7, 17}.

Las características del líquido articular son las de un líquido no inflamatorio, con menos de 2.000 leucocitos por mm³, excepto si se producen ataques agudos, donde el recuento celular puede ser superior a 50.000/mm³³. Típicamente no se observan cristales en el estudio microscópico del líquido^{3, 15, 42}. Los depósitos de sustancia amiloide pueden hallarse, en caso de existir derrame articular, en el estudio del centrifugado del líquido sinovial^{3, 45} o en la biopsia de membrana sinovial^{3, 15-17}. Las imágenes radiológicas más frecuentes serían las geodas, imagen radioluciente bien delimitada, habitualmente única y constituida por el depósito de material amiloide, y las erosiones articulares, afectando las articulaciones con más traducción clínica, hombros y rodillas^{3, 7, 15-18}.

Respecto a la extensión y al carácter sistémico de

esta variedad de Am existen discrepancias en la literatura. De forma esporádica y aislada se han presentado casos con depósitos de sustancia amiloide a nivel visceral. Así, Shirahama y cols.²⁰ encuentran depósitos amiloides en tres de las cinco biopsias rectales practicadas a pacientes urémicos con STC positivo para amiloide, y Altemeyer y cols.^{42, 47} refieren una positividad para amiloide de la biopsia de piel sana en el 82 % de los pacientes con más de ocho años en HD. Nosotros, en un trabajo previo⁴⁸, demostramos el carácter sistémico y la afectación visceral en tres pacientes (incluidos en esta serie). El presente estudio confirma el carácter sistémico y la afectación visceral de esta variedad de Am, con depósitos amiloides extraosteoarticulares en un 74 % de los pacientes. De las exploraciones practicadas es importante remarcar la alta sensibilidad del ecocardiograma bidimensional en la visualización de las imágenes nodulares radiolucientes del septum interventricular sugestivas de Am cardíaca^{29, 30}; la absoluta negatividad de la biopsia de piel para sustancia amiloide, en contraposición con los resultados de Altemeyer y cols.^{42, 47}, y la importancia de la muestra y de la técnica de la biopsia rectal y de la de grasa abdominal subcutánea, por la posibilidad de falsos negativos en caso de que la muestra fuera escasa. En ningún paciente de la literatura ni de la presente serie existe traducción clínica, en forma de macroglosia, diarreas, malabsorción, cardiopatía, etc., del depósito de sustancia amiloide a nivel visceral; sí, en cambio, presentan manifestaciones osteoarticulares. La explicación para la ausencia de traducción clínica del depósito visceral, y que concuerda con los datos de nuestra serie, sería que la sustancia amiloide se depositaría primeramente a nivel osteoarticular y que en una segunda fase lo haría a nivel sistemicovisceral. Por lo cual creemos que en los próximos años, con el envejecimiento de la población en diálisis, se podrán observar manifestaciones viscerales en este tipo de Am β -2-M.

Existen discrepancias en cuanto a las características tintoriales de esta variedad de Am respecto a la decoloración con permanganato potásico (técnica de Wright). Aunque la mayoría de autores señalan la resistencia a la decoloración, tal como ocurre con la Am primaria^{3, 16, 36}, en dos trabajos^{10, 20} la sustancia amiloide resulta sensible a la decoloración. Probablemente el motivo de esta discrepancia sea la técnica del permanganato potásico en sí, ya que al ser una técnica en que se valora la pérdida de la congofilia podrían existir diferencias de intensidad y de interpretación. Shirahama y cols.²⁰ han demostrado recientemente que el componente fundamental de este tipo de Am es la proteína plasmática β -2-M y que esta proteína tiene una secuencia de aminoácidos muy similar a la de la región constante de la inmunoglobulina G. Esta similitud en la secuencia de aminoácidos justificaría la resistencia a la decoloración con permanganato potásico, tal como ocurre en

la Am primaria (AL)³⁴. Otros estudios^{3, 21, 46, 49} y la presente serie confirman el origen β -2-M de esta variedad de Am: mediante estudios inmunohistoquímicos, mostrando una intensa fijación de los anticuerpos anti- β -2-M humana a la sustancia amiloide.

La patogenia más aceptada en la actualidad respecto a este tipo de Am es que la β -2-M, proteína plasmática de metabolismo renal, se acumularía de forma proporcional al descenso del aclaramiento de creatinina, y que la HD convencional con membrana de celulosa no sería capaz de eliminar este exceso de proteína^{8, 19-21, 26, 27}. La persistencia de forma crónica y mantenida de unos niveles elevados de β -2-M desencadenaría un acúmulo, con depósitos a nivel vascular y posteriormente a nivel parenquimatoso^{3, 20, 48, 49}. A pesar de ello, los niveles elevados de β -2-M no representan ningún índice de predicción en el desarrollo de esta variedad de Am en los pacientes urémicos. Así, un estudio de Geijyo y cols.²² demuestra que no existen diferencias entre los niveles circulantes de β -2-M entre dos poblaciones de pacientes en HD, una con y otra sin STC.

Las membranas de diálisis parece ser que jugarían algún papel en el desarrollo de la Am β -2-M²⁶⁻²⁸. La cinética de la β -2-M varía con los distintos tipos de membrana²⁵⁻²⁷, y de forma retrospectiva se ha visto que los pacientes que se dializan con membranas biocompatibles (poliacrilonitrilo o polisulfona) no desarrollan con tanta frecuencia STC y/o artropatía amiloidea como los dializados con cuprofan^{15, 16, 46}. El mecanismo para esta mayor incidencia de Am β -2-M con membranas de celulosa parece ser doble: por un lado, el aclaramiento de β -2-M sería inferior con estas membranas, y en segundo lugar, que las membranas de celulosa estimularían la síntesis de β -2-M por mecanismo inmunológico^{26-28, 51, 52}. Por todo ello, parecería justificada la utilización de membranas biocompatibles en los pacientes con más de tres años en HD o los que presentan STC y/o manifestaciones de artropatía amiloidea, aunque sólo estudios controlados a largo plazo, utilizando distintos tipos de membrana, podrían confirmar o negar esta posibilidad.

Agradecimientos

Los autores agradecen la colaboración de la señorita Mercè Lázaro en la preparación del manuscrito. Al doctor C. Parés, del Servicio de Cardiología, en la práctica de los ecocardiogramas y al cedernos las imágenes ecocardiográficas presentadas.

Bibliografía

1. Goldstein S, Winston E, Jin Chung T, Chopra S y Pariser K: Chronic arthropathy in long-term hemodialysis. *Am J Med* 78:82-86, 1985.
2. Rubin L, Fam A, Rubenstein J, Campbell J y Saiphoo C: Erosive azotemic osteoarthropathy. *Arthritis Rheum* 27 (10): 1086-1094, 1984.

3. Muñoz-Gómez J, Bergadá E, Gómez R, Llopart E, Subías E, Rotés E y Solé M: Amyloid arthropathy in patients undergoing periodical haemodialysis for chronic renal failure: a new complication. *Ann Rheum Dis* 44:729-733, 1985.
4. Cobeurn JW y Slatopolki E: Vitamin D, parathyroid hormone, and renal osteodystrophy. In Brenner BM (Ed.), *The Kidney* (3rd ed.). Philadelphia: WB Saunders Company, 1986.
5. Gruber HE y Brautbat N: Metabolic bone disease and the elderly: Current approach to diagnosis and therapy. *Nephron* 38:76-86, 1984.
6. Chan Yuk-Luen, Furlong TJ, Cornish CJ y Posen S: Dialysis osteodystrophy. A study involving 94 patients. *Medicine* 64:296-309, 1985 (Baltimore).
7. Fenves A, Emmett M, White M, Greenway G y Michaels D: Carpal tunnel syndrome with cystic bone lesions secondary to amyloidosis in chronic hemodialysis patients. *Am J Kidney Dis* 7 (2):130-134, 1986.
8. Bergadá E, Montoliu J, Subías R, Solé M, López-Pedret J y Revert LI: Síndrome del túnel carpiano con depósito local y articular de sustancia amiloide en el hemodializado. *Med Clin* 86:319-322, 1986.
9. Bardin T, Zingraff J, Kuntz D y Drüeke T: Dialysis-Related amyloidosis. *Nephrol Dial Transplant* 1:151-154, 1986.
10. DiRaimondo CR, Casey TT, DiRaimondo CV y Stone WJ: Pathologic fractures associated with idiopathic amyloidosis of bone in chronic hemodialysis patients. *Nephron* 43:22-27, 1986.
11. Schwarz A, Keller F, Seyfert S, Pöll W, Molzahn M y Distler A: Carpal tunnel syndrome: a major complication in long-term hemodialysis patients. *Clin Nephrol* 22:133-137, 1984.
12. Jain V, Cestero R y Baum J: Carpal tunnel syndrome in patients undergoing maintenance hemodialysis. *JAMA* 242:2868-2869, 1979.
13. Delmez J, Holtmann B, Sicard G, Goldberg A y Harter H: Peripheral nerve entrapment syndrome in chronic hemodialysis patients. *Nephron* 30:118-123, 1982.
14. Spertini F, Wauters JP y Poulenas I: Carpal tunnel syndrome: a frequent, invaliding, long-term complication of chronic hemodialysis. *Clin Nephrol* 21:98-101, 1984.
15. Brown EA, Arnold JR y Gower PE: Dialysis arthropathy: complication of long term treatment with haemodialysis. *Br Med J* 292:163-166, 1986.
16. Bardin T, Kuntz D, Zingraff J, Voisin MC, Zelmar A y Lansman J: Synovial amyloidosis in patients undergoing long-term hemodialysis. *Arthritis Rheum* 28(9):1052-1058, 1985.
17. Arandés JM, Monforte JA, García S y Rives A: Síndrome del túnel carpiano en pacientes en hemodiálisis periódica. *Rev Quir Esp* 12:337-340, 1985.
18. Charra B, Caemard E, Uzan M, Terrat JC, Vanel T y Laurent G: Carpal tunnel syndrome, shoulder pain and amyloid deposits in long-term haemodialysis patients. *Proc EDTA-ETA* 21:291-295, 1984.
19. McCloure J, Bartley CJ y Ackrill P: Carpal tunnel syndrome caused by amyloid containing β -2-microglobulin: a new amyloid and a complication of long-term haemodialysis. *Ann Rheum Dis* 45:1007-1011, 1986.
20. Shirahama T, Skinner M, Cohen AS, Gejyo F, Arakawa M, Suzuki M e Hirasawa Y: Histochemical and immunohistochemical characterization of amyloid associated with chronic hemodialysis as β -2-microglobulin. *Lab Invest* 53:705-709, 1985.
21. Goveric P, Casey TT, Stone WJ, DiRaimondo CR, Prelli FC y Frangione B: Beta-2-microglobulin is an amyloidogenic protein in man. *J Clin Invest* 76:2425-2429, 1985.
22. Gejyo F, Yamada T, Odani S, Nakagawa Y, Arakawa M, Kunitomo T, Kataoka H, Susuki M, Hirasawa Y, Shirahama T, Cohen AS y Schmid K: A new type of amyloid protein associated with chronic hemodialysis was identified as β -2-microglobulin. *Biochem Biophys Res Commun* 129:701-706, 1985.
23. Connors LH, Shirahama T, Skinner M, Fenves A y Cohen AS: *In vitro* formation of amyloid fibrils from intact β -2-microglobulin. *Biochem Biophys Res Commun* 131:1063-1068, 1985.

24. Gejyo F, Odani S, Yamada T, Honma N, Saito H, Susuki Y, Nakagawa Y, Kobayashi H, Maruyama Y, Hirasawa Y, Susuki M y Arakawa M: β -2-microglobulin: a new form of amyloid protein associated with chronic hemodialysis. *Kidney Int* 30:385-390, 1986.
25. Vincent C, Revillard JP, Galland M y Traeger J: Serum β -2-microglobulin in hemodialysed patients. *Nephron* 21:260-268, 1978.
26. Vanderbroucke JM, Jadoul M, Maldague B, Huaux JP, Noel H y Van Ypersele de Strihou C: Possible role of dialysis membrane characteristics in amyloid osteoarthropathy. *Lancet* i:1210-1211, 1986.
27. Hauglustaine D, Waër M, Michielsen P, Goebels J y Vanderputte M: Hemodialysis membranes, serum β -2-microglobulin, and dialysis amyloidosis. *Lancet* i:1211-1212, 1986.
28. Chanard J, Lavaud S, Toupance O, Melin JP y Gillery P: β -2-microglobulin associated amyloidosis in chronic haemodialysis patients. *Lancet* i:1212, 1986.
29. Bhandari AK y Nanda NC: Myocardial texture characterization by two-dimensional echocardiography. *Am J Cardiol* 51:817-825, 1983.
30. Siqueira-Filho AG, Cunha CLP, Tajik AJ, Seward JB, Schatenberg TT y Giuliani ER: M-mode and two-dimensional echocardiographic features in cardiac amyloidosis. *Circulation* 63:188-196, 1981.
31. Kyle RZ y Greipp PR: Amyloidosis (AL). Clinical and laboratory features in 229 cases. *Mayo Clinic Proc* 58:665-683, 1983.
32. Alexanian R, Frascini G y Smith L: Amyloidosis in multiple mieloma or without apparent cause. *Arch Intern Med* 144:2158-2160, 1984.
33. Wright JR y Calkins E: Clinical-pathologic differentiation of common amyloid syndrome. *Medicine* 60:429-448, 1981 (Baltimore).
34. Wright JR, Calkins E y Humphrey RL: Potassium permanganate reaction in amyloidosis. A histologic method to assist in differentiating forms of this disease. *Lab Invest* 36:274-281, 1977.
35. González-García JJ, Vicandi B, Peña JM, García Alegría J, Lorente JA, Domínguez A, Santamaría P y Picazo ML: Valor discriminativo de la tinción del permanganato potásico en las amiloidosis sistémicas. *Rev Clin Esp* 180:132-135, 1987.
36. Sebert JL, Ardellone P, Marie A, Deramond H, Lambrey G, Legars D, Galibert P, Smajda A y Fournier A: Destructive spondylarthropathy in hemodialized patients possible role of amyloidosis. *Arthritis Rheum* 29:301-303, 1986.
37. Kuntz D, Naveu B, Bardin T, Drüeke T, Treves R y Dryll A: Destructive spondyloarthropathy in hemodialyzed patients: a new syndrome. *Arthritis Rheum* 27:369-375, 1984.
38. Clanet M, Mansat M, Durroux R, Testut MF, Guiraud B, Rascol A y Conte J: Syndrome du canal carpien, tenosynovite amyloide et hemodialyse periodique. *Rev Neurol* 137:613-124, 1982 (París).
39. Chanard J, Lavaud S, Toupance O, Roujouleh H y Melin JP: Carpal tunnel syndrome and type of dialysis membrane used in patients undergoing long-term hemodialysis. *Arthritis and Rheum* 29:1170-1171, 1986.
40. Walts AE, Goodman MD y Matorin PA: Amyloid, carpal tunnel syndrome, and chronic hemodialysis. *Am J Nephrol* 2:225-226, 1985.
41. Cary NRB: Amyloid deposits and maintenance haemodialysis. *Nephron* 43:77, 1986.
42. Kachel HG, Altemeyer P, Baldamus CA y Koch KM: Deposition of an amyloid-like substance as a possible complication of regular dialysis treatment. *Contr Nephrol* 36:127-132, 1983.
43. Roquer J, Herraiz J y Masó E: Síndrome del túnel carpiano. Estudio de 150 casos (220 manos) demostrados mediante estudio electroneurográfico. *Rev Clin Esp* 180:136-141, 1987.
44. Muñoz-Gómez J y Estrada P: Early radiologic manifestations of destructive spondylarthropathy in hemodialyzed patients. *Arthritis Rheum* 29:1171-1172, 1986.
45. Muñoz-Gómez J, Gómez-Pérez R, Solé M y Llopart E: Synovial fluid examination for the diagnosis of sinovial amyloidosis in patients with chronic renal failure undergoing hemodialysis. *Ann Rheum Dis* 46:324-326, 1987.
46. Nakazawa R, Hamaguchi K, Hosaka E, Shishido H y Yokoyama T: Synovial amyloidosis of β -2-microglobulin type in patients undergoing long-term hemodialysis. *Nephron* 44:379-380, 1987.
47. Altemeyer P, Kachel HG y Runne U: Microangiopathy, alterations of connective-tissue, and deposition of an amyloid-like in patients with chronic renal-failure. *Hautarzt* 34:277-285, 1983.
48. Campistol JM, Cases A, Torras A, Muñoz Gómez J, Solé M, Montoliu J, López-Pedret J y Revert LI: Visceral involvement of dialysis amyloidosis. *Am J Nephrol* (in press).
49. Casey TT, Stone WJ, DiRaimondo CR, Page DL y Gorevic PD: Dialysis-related amyloid is amyloid of beta-2-microglobulin (AM b2m) origin. *Arthritis, Rheum* 29:1170, 1986.
50. Canaud B, Assounga A, Imbert E, Aznar R, Bonardet A, Robinnetlevy M y Mion C: Analyse cinétique modelisée de la β -2-M circulante chez les IRC traité par hemofiltration (HF) quotidienne. *Biocompatibilité et dialyse*, p. 15, Courchevel, 1987 (abstr.).
51. Cheung AK y Henderson LW: Effects of complement activation by hemodialysis membranes. *Am J Nephrol* 6:81-91, 1986.
52. Kessler M: Bio-incompatibilité a long terme en hemodialyse. *Nephrologie* 6:231-234, 1985.