

CASOS CLINICOS

Fracaso renal agudo por necrosis tubular durante un episodio de hematuria en una nefropatía mesangial IgA

R. Subías Sobrevía, A. Darnell, A. Torras, E. Bergadá y L. Revert

Servicio de Nefrología. Hospital Clínic i Provincial. Barcelona.

RESUMEN

La aparición de fracaso renal agudo reversible en la nefropatía mesangial IgA es una eventualidad poco frecuente. Se presenta el caso de un varón de veintiséis años diagnosticado de enfermedad de Berger que desarrolla un episodio de fracaso renal agudo por necrosis tubular en el curso de una infección del seno maxilar y requiere un total de siete hemodiálisis antes de su recuperación. La biopsia renal muestra lesiones glomerulares menores y signos evidentes de necrosis del epitelio tubular con abundantes hematíes en el interior de los túbulos. No hubo evidencia de alteraciones hemodinámicas ni del concurso de agentes nefrotóxicos. Aunque se ha sugerido que la presencia de hematíes o productos derivados pueda ser la causa de las lesiones tubulares, otros mecanismos fisiopatológicos no identificados probablemente contribuyen al desarrollo de fracaso renal agudo en tales casos.

Palabras clave: **Nefropatía IgA. Fracaso renal agudo. Necrosis tubular.**

ACUTE RENAL FAILURE AND TUBULAR NECROSIS DURING AN EPISODE OF HEMATURIA IN A PATIENT WITH IgA NEPHROPATHY

SUMMARY

The development of acute renal failure in mesangial IgA nephropathy is an uncommon eventuality. A case of a 26 years old man with mesangial IgA nephropathy is presented. He developed an episode of acute renal failure from acute tubular necrosis in the course of macroscopic hematuria following a maxillary air sinus infection and required 7 hemodialyses before his recovery. Renal biopsy showed minor glomerular lesions and obvious signs of tubular necrosis with plenty of erythrocytes within the tubules. There was no evidence of hemodynamic disorders nor nephrotoxic agents which might have predisposed to tubular injury. Although it has been suggested that the presence of erythrocytes or some of their constituents could be the cause of tubular lesions, other unknown pathophysiological mechanisms probably contribute to the development of acute renal failure in such cases.

Key words: **IgA nephropathy. Acute renal failure. Acute tubular necrosis.**

Correspondencia: R. Subías.
Servicio de Nefrología.
Hospital Clínic i Provincial.
Villarroel, 170
08036 Barcelona

Recibido: 21-VI-84.
En forma definitiva: 8-VII-85.
Aceptado: 8-VIII-85.

Introducción

La nefropatía mesangial IgA, descrita por vez primera en 1968 por Berger¹, se caracteriza por la presencia de depósitos mesangiales difusos de IgA, acompañados con menor frecuencia de IgG y C₃, en pacientes sin enfermedad sistémica asociada. Inicialmente su pronóstico se consideró favorable, y el propio autor encontraba afectación de la función renal en sólo el 5% de los casos². Sin embargo, con posterioridad se ha señalado que alrededor de una tercera parte de los pacientes evolucionan hacia la insuficiencia renal crónica³⁻⁶ y que un 10% de los enfermos en programa de hemodiálisis periódica o trasplante renal presentan nefropatía mesangial IgA^{3, 7, 8}.

Al margen de esta evolución hacia la insuficiencia renal crónica, algunos pacientes presentan deterioro agudo y transitorio de la función renal, asociado con frecuencia a episodios de hematuria macroscópica. Poco espectacular en ocasiones⁹⁻¹², otras veces se trata de un síndrome nefrítico agudo o de una glomerulonefritis rápidamente progresiva con semilunas extensas^{11, 13, 14}. Sin embargo, el desarrollo de fracaso renal agudo reversible por necrosis tubular, en ausencia de lesiones glomerulares severas, sería excepcional^{10, 11, 15, 16}. En tales casos, el mecanismo fisiopatológico que conduce al fracaso renal agudo continúa siendo oscuro y se ha sugerido que podría tratarse de una asociación fortuita¹³. Recientemente, Kincaid-Smith ha sugerido que el sangrado glomerular en el interior de los túbulos puede provocar necrosis tubular aguda y ser la causa principal de estos episodios¹⁶.

En la presente comunicación aportamos un nuevo caso de fracaso renal agudo reversible por necrosis tubular en un paciente con nefropatía mesangial IgA, sin lesiones glomerulares severas, que confirma la realidad de esta complicación. En la literatura revisada sólo hemos recogido un caso de fracaso renal agudo reversible que, como nuestro paciente, precisó tratamiento con depuración extrarrenal¹⁰. Por otra parte, el estudio de una muestra de tejido renal obtenida precozmente nos permite discutir la hipótesis sugerida por Kincaid-Smith.

Observación clínica

Varón de veintiséis años, sin antecedentes familiares nefrológicos, que a los veinte años sufrió un primer episodio de hematuria macroscópica con lumbalgia bilateral, siendo diagnosticado en otro centro hospitalario de enfermedad de Berger. Había permanecido asintomático hasta que consultó en nuestro hospital por dolor lumbar bilateral con emisión de hematuria macroscópica aparecido a los cuatro días de presentar odontalgia, fiebre elevada e hinchazón progresiva de la región malar izquierda. El examen físico

únicamente mostró un flemón peridentario con tumefacción muy dolorosa en la región malar izquierda que se extendía a la zona periorbitaria. Temperatura axilar, 38° C; tensión arterial, 150/85 mmHg., y frecuencia cardíaca, 80 por minuto. La función renal era normal, con un BUN de 15 mg/dl.

Desde su admisión, la diuresis fue disminuyendo, y a las setenta y dos horas alcanzó un valor inferior a 100 ml. en veinticuatro horas. Se comprobó el desarrollo de fracaso renal agudo y alcanzó una creatinina sérica de 14,3 mg/dl., un BUN de 184 mg/dl. y un aclaramiento de creatinina de 3 ml/min. El potasio sérico se elevó a 5,6 mEq/l. La calcemia permaneció normal (9,8 mg/dl.) y el fósforo sérico aumentó a 9,4 mg/dl. El hemograma mostró 12.800 leucocitos/mm³, con 70% de polimorfonucleares y 12% de cayados. El proteinograma y la inmunoelectroforesis del suero fueron normales. Las determinaciones de anticuerpos antinucleares, anti-DNA y crioglobulinas fueron negativas. Los valores de C₃, C₄ y CH₅₀ fueron normales. El HBsAg fue negativo. Las pruebas de coagulación fueron normales. La proteinuria fue de 445 mg/veinticuatro horas y el pH urinario de 5. Existía hematuria macroscópica y un sedimento con 25 a 35 leucocitos por campo. El cultivo del pus obtenido del absceso peridentario aisló colonias de estreptococo alfa hemolítico y enterococo. Dos hemocultivos practicados fueron negativos. La radiología de tórax y el ECG fueron normales. Las nefrotomografías revelaron aumento de tamaño de ambos riñones, alcanzando el riñón derecho 18 cm. y el izquierdo 19 cm., siendo sus contornos lisos y regulares. El estudio ecográfico reveló aumento de tamaño real y descartó obstrucción de la vía urinaria. La exploración maxilofacial comprobó un granuloma apical con sinusitis maxilar izquierda. Se practicó una biopsia renal en las cuarenta y ocho horas inmediatas a la hematuria.

La hematuria macroscópica se prolongó hasta el décimo día. El proceso infeccioso fue tratado con 500 mg. de amoxicilina cada seis horas. El fracaso renal oligoanúrico precisó siete sesiones de hemodiálisis. Al cabo de catorce días presentó diuresis de 1.000 ml/veinticuatro horas, iniciando la fase poliúrica, y después de veintiocho días la creatinina sérica había disminuido a 2 mg/dl. En el momento del alta persistía hematuria microscópica y la proteinuria era negativa. A los cuarenta y cinco días se observó en la consulta externa una creatinina sérica de 1,3 mg/dl. y un aclaramiento de creatinina de 53 ml/min.

Biopsia renal

El fragmento de tejido renal se fijó en líquido de Bouin, se incluyó en parafina, se efectuaron cortes de 3 micras y se tiñó con las coloraciones estándar (hematoxilina-eosina, PAS, tricrómico verde luz y

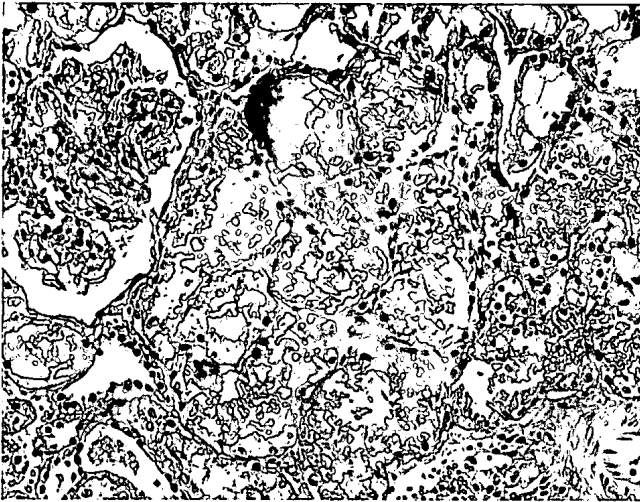


Fig. 1.—Biopsia renal. El glomérulo muestra únicamente discreta hipercelularidad mesangial. Los túbulos adyacentes contienen abundantes hematíes en diferentes estadios de conservación y lesiones degenerativas del epitelio proximal, con áreas de necrosis extensa del citoplasma celular. Microfotografía. Hematoxilina-eosina.

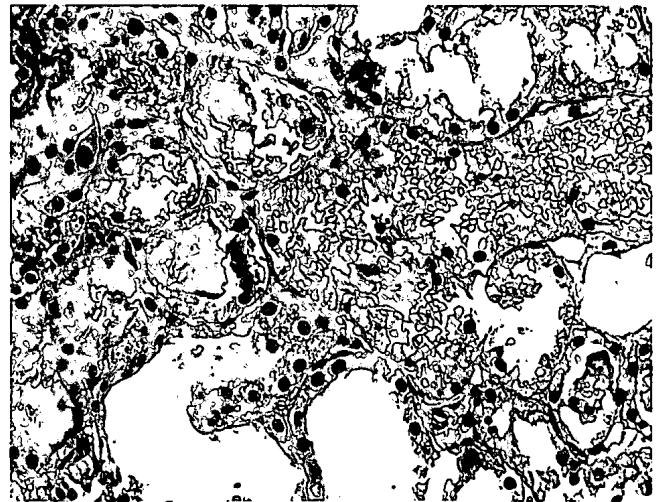


Fig. 2.—Biopsia renal. Junto a algunos túbulos cuya luz aparece dilatada y carente de contenido aparecen otros con abundantes hematíes. Estos hematíes, en ocasiones muy deteriorados, forman en algunos túbulos un material homogéneo que tapona la luz tubular. El epitelio adyacente se halla a menudo necrosado. Microfotografía. Hematoxilina-eosina.

plata-metenamina). El fragmento destinado a inmunofluorescencia se congeló en nitrógeno líquido, y los cortes obtenidos con el criostato se trataron con antiseros específicos marcados con fluoresceína (anti-IgG, IgA, IgM, C₃, C_{1q}, C₄ y fibrinógeno).

Microscopia óptica

La muestra disponible para microscopia óptica contenía 14 glomérulos, tres de los cuales se hallaban completamente esclerosados. Todos los restantes mostraban hipercelularidad mesangial moderada con hiperplasia difusa y marcada de la matriz mesangial. No se observaron áreas de necrosis focal y sólo un glomérulo (7%) presentaba proliferación extracapilar. Los capilares glomerulares no mostraban engrosamiento de sus paredes y no se observó presencia de hematíes en el espacio de Bowman.

Los túbulos presentaban importantes lesiones consistentes en áreas localizadas de pérdida de epitelio, degeneración del citoplasma celular, aplanamiento del revestimiento epitelial y dilatación de la luz tubular. El interior de los túbulos contenía muy abundantes hematíes en diferentes estadios de conservación. Estos presentaban a menudo alteraciones de su morfología y de su contenido en hemoglobina. En algunos túbulos existían cilindros hemáticos y en ocasiones un material compacto y homogéneo con fuerte aptencia tintorial. Algunas células del epitelio tubular mostraban figuras de mitosis. Las lesiones eran predominantes en el túbulo contorneado proximal y características de necrosis tubular aguda. En general, la presencia de hematíes en el interior de los túbulos

coincidía con un mayor daño del epitelio tubular, mientras que los túbulos que no contenían hematíes eran normales o presentaban sólo aplanamiento del epitelio y dilatación de la luz. El intersticio mostraba algún infiltrado focal de células mononucleadas, pero no existía edema ni fibrosis intersticial. Los pequeños vasos observados eran normales.

Inmunofluorescencia

El hallazgo más característico fue la fijación generalizada y difusa de IgA y C₃ de distribución exclusivamente mesangial. No se observaron depósitos de IgM, IgG, C_{1q}, C₄ o fibrinógeno.

Discusión

La nefropatía por depósitos mesangiales de IgA es una forma frecuente de glomerulonefritis^{3, 14, 17} y representa alrededor del 20% de las nefropatías glomerulares biopsiadas en nuestro medio^{7, 18, 19}. La presentación más común es la aparición de episodios de hematuria macroscópica^{3, 20-22} desencadenados a menudo por infecciones de las vías respiratorias altas, y que pueden acompañarse de dolor lumbar y disuria^{11, 17, 23}. En los adultos no es raro que la enfermedad se descubra de modo fortuito a través de alteraciones urinarias aisladas (proteinuria y/o hematuria microscópica) o por el hallazgo de hipertensión arterial. Aunque la mayoría de pacientes presentan una función renal conservada inicialmente, alrededor del 20% tienen ya una creatinina sérica elevada al ser vistos por vez primera⁷.

Está bien establecido que algunos enfermos con

nefropatía mesangial IgA desarrollan deterioro reversible de la función renal, asociado a menudo con episodios de hematuria macroscópica⁹⁻¹². En alrededor del 7,5% de los casos, la forma de comienzo es un síndrome nefrítico agudo¹⁹, con proteinuria, hematuria, edemas e hipertensión arterial, y algunos de estos pacientes desarrollan oliguria e insuficiencia renal transitoria. Sin embargo, la literatura recoge muy pocos casos de fracaso renal agudo grave^{10, 11, 15, 16, 24}.

Talwalkar¹⁰ publicó el caso de un muchacho que en el período de trece meses presentó tres episodios de macrohematuria y fracaso renal agudo transitorio, el segundo de los cuales requirió diálisis peritoneal al alcanzar la creatinina sérica un valor de 22 mg/dl. Solamente obtuvo tejido renal durante el primer episodio, que mostró proliferación mesangial y lesiones focales con semilunas ocasionales. No contiene referencia de la patología tubulointersticial. Clarkson¹⁵, en una amplia serie de enfermos con IgA mesangial, menciona tres pacientes que se presentaron con fracaso renal agudo, y en un trabajo posterior¹¹ otros tres casos. En cinco casos, la nefropatía se manifestó en el curso de una infección severa (sepsis estafilocócica en dos, neumonía neumocócica en dos y sepsis por *E. coli* en uno) y en el restante el desencadenante fue una intoxicación por malathion. Sólo en los casos asociados a sepsis estafilocócica se efectuó estudio morfológico, mostrando en ambos engrosamiento del mesangio glomerular, ausencia de lesiones segmentarias y muy escasos glomérulos hialinizados, pero lesiones evidentes de necrosis tubular aguda. Más recientemente, Kincaid-Smith¹⁶ ha publicado el caso de un adolescente que, en el transcurso de un noveno episodio de hematuria macroscópica, sufrió un fracaso renal agudo que cursó con un aclaramiento de creatinina de 18 ml/min. La biopsia renal mostraba hiperplasia y engrosamiento mesangial y proliferación epitelial en sólo el 5% de los 40 glomérulos examinados. En un tercio de los espacios de Bowman, así como en el interior de los túbulos, existían abundantes eritrocitos, a menudo con alteraciones de su forma, tamaño y contenido en hemoglobina. Asimismo, los túbulos presentaban lesiones del epitelio características de necrosis tubular aguda, y el intersticio, intenso edema. Por último, François y Cahen²⁴ han publicado dos pacientes que, sin antecedentes nefrológicos previos, desarrollaron hematuria macroscópica e insuficiencia renal aguda. El primero, en el curso de una faringitis, y el segundo, sin infección aparente. La biopsia renal mostraba en uno lesiones mínimas y en el otro proliferación mesangial, pero en ninguno de los casos se hace referencia a los hallazgos tubulares.

Las bases fisiopatológicas de estos episodios transitorios de disminución de la función renal permanecen sin precisar. Bennet y Kincaid-Smith refieren

que, aun cuando tales episodios se acompañan de proliferación de los glomérulos y de semilunas de distribución focal, el grado de afectación glomerular no es suficiente para explicar satisfactoriamente descensos acusados del filtrado glomerular¹². Más recientemente, Kincaid-Smith¹⁶, al estudiar una muestra de tejido renal del paciente que cursó con fracaso renal agudo en el curso de una hematuria macroscópica, encuentra proliferación epitelial en un porcentaje muy escaso de glomérulos, pero subraya la importancia de las lesiones tubulointersticiales. Tales hallazgos morfológicos sugieren al autor que la presencia de hematíes en el interior de los túbulos puede causar obstrucción intrarrenal y daño tubular, este último secundario a la acción de la hemoglobina liberada.

El caso descrito por nosotros es superponible clínica y morfológicamente. No tenemos evidencia de que hubieran existido trastornos hemodinámicos o concurrentes agentes nefrotóxicos que pudieran justificar las anomalías tubulares encontradas. Así, pues, opinamos que es muy razonable llamar la atención sobre esta posible acción del sangrado glomerular en el interior de los túbulos. Esto significa que la hemoglobina o algún otro componente de los hematíes podría ser un factor importante en la patogenia de estas necrosis tubulares. En este sentido es conocido, a través de experimentos efectuados en animales, que la deshidratación facilita la inducción de necrosis tubular por pigmentos hemoglobínicos²⁵. Anderson²⁶ ha señalado que la administración intravenosa de hematina puede producir lesiones glomerulares y diversos grados de degeneración de los túbulos, que varían desde el edema moderado a la necrosis extensa. Bunn²⁷ notificó que la hemoglobina se transforma en hematina en presencia de orinas ácidas (pH < 5,6), y Braun²⁸ ha sugerido el efecto nefrotóxico directo de la hematina sobre las células tubulares. Todo ello hace esta hipótesis sumamente atractiva, y la toxicidad directa de este derivado hemoglobínico podría estar implicada en la patogenia de este fracaso renal agudo asociado a hematuria macroscópica. No obstante, si consideramos que el 50% de los pacientes portadores de esta nefropatía presentan a lo largo de su vida, por lo menos, un episodio de hematuria macroscópica^{3, 20, 21} y sólo son una minoría los que padecen fracaso renal agudo grave, estamos convencidos que deben participar simultáneamente otros factores etiológicos y que la acción conjunta de todos ellos conduce a la necrosis tubular.

Bibliografía

1. Berger J e Hinglais N: Les dépôts intracapillaires d'IgA-IgG. *J Urol Nephrol (Paris)* 74:694-695, 1968.

2. Berger J: IgA glomerular deposits in renal disease. *Transplant Proc* 1:939-944, 1969.
3. Berger J, Yaneva H y Crosnier J: La glomérulonéphrite à dépôts mésangiaux d'IgA: une cause fréquente d'insuffisance rénale terminale. *Nouv Press Méd* 9:219-221, 1980.
4. D'Amico G, Ferrario F, Colasanti G, Ragni A y Bosisio MB: IgA-mesangial nephropathy (Berger's disease) with rapid decline in renal function. *Clin Nephrol* 5:251-257, 1981.
5. Saint-André JP, Houssin A, Dubigeon P, Buzelin F, Guenel J y Simard C: Corrélations anatomo-cliniques dans la maladie de Berger. Evaluation du pronostic par analyse de cent un cas. *Sem Hôp Paris* 58:601-606, 1982.
6. Rambašek M, Seelig HP, Andrassy K, Waldherr R, Lenhard V y Ritz E: Clinical and serological features of mesangial IgA glomerulonephritis. *Proc EDTA* 19:663-668, 1982.
7. Egido de los Ríos J: Glomerulonephritis mesangial IgA. *Nefrología* 1:3-5, 1981.
8. Clarkson AR, Woodroffe AJ, Banister KM, Lomax-Smith JD y Aarons I: The syndrome of IgA nephropathy. *Clin Nephrol* 21:7-14, 1984.
9. McEnery PT, McAdams AJ y West CD: Glomerular morphology, natural history and treatment of children with IgA-IgG mesangial nephropathy. En: *Glomerulonephritis* 305-319. Kincaid-Smith P, Mathew TH, Becker EL eds. Wiley Sons Inc. New York, 1973.
10. Talwalkar YB, Trice WH y Musgrave JE: Recurrent resolving renal failure in IgA nephropathy. A case report. *J Pediatr* 596-597, 1978.
11. Clarkson AR, Seymour AE, Chan YL, Thompson AJ y Woodroffe AJ: Clinical, pathological and therapeutic aspects of IgA nephropathy. En: *Progress in glomerulonephritis* 247-259. Kincaid-Smith P, D'Apice A, Atkins R eds. Wiley Medical Publications, 1979.
12. Bennet WM y Kincaid-Smith P: Macroscopic hematuria in mesangial IgA nephropathy: correlation with glomerular crescents and renal dysfunction. *Kidney Int* 23:393-400, 1983.
13. Glasscock RJ, Cohen AH, Bennet CM y Martínez-Maldonado M: Primary glomerular diseases: rapidly progressive glomerulonephritis. En: *The Kidney* vol II:1385-1394. Brenner BM y Rector FC Jr eds. WB Saunders Company. Filadelfia, 1981.
14. Sinniah R, Javier AR y Ku G: The pathology of mesangial IgA nephritis with clinical correlation. *Histopathology* 5:469-490, 1981.
15. Clarkson AR, Seymour AE, Thompson AJ, Haynes WDG, Chan YL y Jackson B: IgA nephropathy: a syndrome of uniform morphology, diverse clinical features and uncertain prognosis. *Clin Nephrol* 8:459-471, 1977.
16. Kincaid-Smith P, Bennet WM, Dowling JP y Ryan GB: Acute renal failure and tubular necrosis associated with hematuria due to glomerulonephritis. *Clin Nephrol* 19:206-210, 1983.
17. Berger J, Yaneva H, Nabarra B y Barbanel C: Recurrence of mesangial deposition of IgA after renal transplantation. *Kidney Int* 7:232-241, 1975.
18. Covarsi A, Flores R, Barceló P, Santaularia JM, Ballarín J y Del Río G: Glomerulonephritis por depósitos mesangiales de IgA (enfermedad de Berger). Parámetros evolutivos. *Nefrología* 1:15-19, 1981.
19. Gutiérrez Millet V, Navas Palacios JJ, Prieto C, Ruilope LM, Usera G, Barrientos A, Alcázar JM, Pérez Pérez AJ, Jarillo MD y Rodicio JL: Glomerulonephritis mesangial IgA idiopática. Estudio clínico e inmunopatológico de 40 casos y revisión de la literatura. *Nefrología* 2:21-34, 1982.
20. Schmekel B, Svalander C, Bucht H y Westberg G: Mesangial IgA glomerulonephritis in adults. Clinical and histopathological observations. *Acta Med Scand* 210:363-372, 1981.
21. Teruel JL, Gallego JL, Praga M, Sánchez-Vegazo I, Botella J, Sanz Guajardo D, Traver JA y Anaya A: Glomerulonephritis con depósitos mesangiales de IgA. Estudio de 26 casos. *Rev Clín Esp* 151:497-501, 1978.
22. Torras A y Revert L: La IgA mesangial en las glomerulonephritis. *Med Clín* 69:385-390, 1977.
23. MacDonald I, Fairley KF, Hobbs JB y Kincaid-Smith P: Loin pain as a presenting symptom in idiopathic glomerulonephritis. *Clin Nephrol* 3:129-133, 1975.
24. François B y Cahen R: Acute renal failure and IgA nephropathy. *Clin Nephrol* 19:269-270, 1983.
25. Conn HL Jr., Wood JC y Rose JC: Circulatory and renal effects following transfusion of human blood and its components to dogs. *Circulation Res* 4:18-26, 1956.
26. Anderson WAD, Morrison DB y Williams ED Jr: Pathologic changes following injections of ferrihemate (hematin) in dogs. *Arch Pathol* 33:589-602, 1942.
27. Bunn HF y Jandl JH: Exchange of heme among hemoglobin molecules. *Proc Natl Acad Sci USA* 56:974-978, 1966.
28. Braun SR, Weiss FR, Keller AI, Ciccone JR y Preuss HG: Evaluation of the renal toxicity of heme proteins and their derivatives: A role in the genesis of acute tubule-necrosis. *J Exp Med* 131:443-460, 1960.